

И.В.Сорокина¹
М.С.Мирошніченко¹
О.Н.Плitenь¹
О.А.Омельченко¹
О.В.Калужина¹
А.В.Симачова²
И.С.Зверева²

¹ Харьковский национальный медицинский университет

² КУОЗ «Харьковский городской перинатальный центр»

Ключевые слова: листериозная инфекция, клиничко-морфологические особенности, система «мать-плацента-плод».

Надійшла: 22.04.2016

Прийнята: 16.05.2016

DOI: <https://doi.org/10.26641/1997-9665.2016.2.7-12>

УДК: 618.439–091.8:618.3–06:616.98:579.869.1

КЛИНИКО-МОРФОЛОГИЧЕСКИЕ АСПЕКТЫ ЛИСТЕРИОЗНОЙ ИНФЕКЦИИ В СИСТЕМЕ «МАТЬ-ПЛАЦЕНТА-ПЛОД»

Реферат. Целью работы явился анализ данных литературы о листериозной инфекции в системе «мать-плацента-плод» и собственных случаев из практики листериозной инфекции у одного плода и четырех новорожденных. Авторы указывают на то, что прижизненная и посмертная диагностика листериоза достаточно затруднена. В собственных наблюдениях из практики авторами было отмечено, что специфические макроскопические и микроскопические изменения, характерные для листериозной инфекции, отсутствовали, однако, учитывая положительные результаты бактериологического исследования биологического материала, детский врач-патологоанатом был вынужден поставить основным заболеванием в четырех случаях врожденную бронхопневмонию листериозного генеза, а в одном случае – внутриутробную гипоксию, обусловленную нарушением маточно-плацентарного кровообращения, в связи с наличием листериозной инфекции у матери. Авторы считают, что поднятая ими проблема листериоза будет интересна врачам различных специальностей.

Morphologia. – 2016. – Т. 10, № 2. – С. 7-12.

© И.В.Сорокина, М.С.Мирошніченко, О.Н.Плitenь, О.А.Омельченко, О.В.Калужина, А.В.Симачова, И.С.Зверева, 2016

✉ mmmmmmccc@mail.ru

Sorokina I.V., Myroshnychenko M.S., Pliten O.M., Omelchenko O.A., Kaluzhina O.V., Simachova A.V., Zvereva I.S. Clinical and morphological aspects of Listeria infection in the system «mother-placenta-fetus».

ABSTRACT. Listeriosis is an infectious disease characterized by numerous sources of infection, variety of factors and transmission routes of the pathogen, polymorphic clinical picture. Listeriosis is particularly dangerous for pregnant women. The purpose of the work was the analysis of literature data about Listeria infection in the system «mother-placenta-fetus» and own cases from practices of Listeria infection in one fetus and four newborns. In own cases from practice the authors noted that the specific macroscopical and microscopical changes typical for Listeria infection were absent, however, considering the positive results of bacteriological examination of biological material, pathologist was forced to put a major disease in four cases the congenital bronchopneumonia of listeriosis genesis, and in one case – intrauterine hypoxia caused by violation of utero-placental circulation due to the presence of Listeria infection in the mother. In all cases during histological study of the placenta it was revealed not only purulent inflammation, but also the signs of chronic placental insufficiency, due to the presence of Listeria infection in maternal organism, which has led to the development of chronic intrauterine hypoxia, the occurrence of prematurity and intrauterine growth retardation of fetus or newborn. The authors hope that this article will be interesting for doctors of different specialties.

Key words: Listeria infection, clinical and morphological features, the system «mother-placenta-fetus».

Citation:

Sorokina IV, Myroshnychenko MS, Pliten OM, Omelchenko OA, Kaluzhina OV, Simachova AV, Zvereva IS. [Clinical and morphological aspects of Listeria infection in the system «mother-placenta-fetus»]. *Morphologia*. 2016;10(2):7-12. Russian.

На сегодняшний день ведущие специалисты в области перинатологии признают, что в XXI веке есть три основные проблемы, решение которых на имеющемся уровне нельзя считать оптимальным: преждевременные роды, тяжелая преэклампсия, внутриутробные инфекции [1].

Несмотря на успехи, достигнутые в борьбе с инфекционными болезнями, уровень заболеваемости в мире остается высоким. Наряду с открытием целого ряда известных ранее инфекционных агентов, наблюдается повышение роли и удельного веса хорошо известных возбудителей.

Некоторые их виды, еще недавно считавшиеся сапрофитными, сегодня перешли в группу условно-патогенных, причем зачастую полирезистентных бактерий, которые способны приобретать свойства патогенности. К таким возбудителям можно отнести листерии, вызывающие инфекционную болезнь людей и животных, характеризующуюся полиморфизмом клинических проявлений, тяжестью течения и высокой летальностью [2].

Листерии получили название в честь шотландского хирурга Д. Листерера. Род *Listeria* (*L*) включает 6 видов – *L. monocytogenes* (типовый вид, описан М. Хамфесом в 1911 г.), *L. ivanovi* (подвиды *ivanovi* и *londoniensis*), *L. innocua*, *L. seeligeri*, *L. welshimeri*, *L. grayi*. *L. monocytogenes* вызывает заболевание у человека, *L. ivanovi* – у животных [3].

Возбудитель листериоза – короткая грамположительная, неспорообразующая палочка правильной формы, являющаяся анаэробом. Листерии высокоустойчивы во внешней среде, растут в широком интервале температур (от +1 до +45°C) и высокой концентрации соли. Этим объясняется тот факт, что листерии могут расти как в продуктах, находящихся в холодильнике, так и сохраняют жизнеспособность в рассоле. При нагревании до 70°C листерии погибают через 29–30 мин., а при достижении температуры 100°C – через 3–5 мин. Листерии могут превращаться в *L*-формы и паразитировать внутриклеточно, что обуславливает недостаточную в ряде случаев эффективность антибактериальной терапии, объясняет склонность листериоза к затяжному и хроническому течению, возможность латентной формы и бактерионосительства [4].

Ранее листериоз считали типичным зоонозом, при котором источником возбудителя инфекции служили различные животные, теперь же его относят к сапронозам, а основным источником и резервуаром возбудителя признаны объекты внешней среды, природные субстраты, в которых листерии способны размножаться, и, прежде всего, почва. Листерии выделяют также из растений, силоса, пыли, водоемов и сточных вод. Основной путь заражения человека листериозом – пищевой, возможен также контактный путь заражения (от инфицированных животных и грызунов), аэрогенный (в помещениях при обработке шкур, шерсти, а также в больницах), трансмиссивный (при укусах насекомыми, в частности клещами) [5].

Особую опасность листериоз представляет для беременных женщин. По данным различных авторов, частота встречаемости листериоза среди беременных женщин колеблется от 2 % до 9 %. Инкубационный период при листериозе продолжается 2–4 недели, у беременных в среднем 28 дней. Различают 4 клинические формы листериоза: 1) ангинозно-септическую, 2) нервную,

3) септико-гранулематозную, 4) глазо-железистую. Листерииоз у беременных может протекать с типичной клинической картиной либо в виде недифференцированного гриппоподобного синдрома, а также по типу бессимптомного бактерионосительства [6].

Заражение плода может произойти во время беременности (трансплацентарно). Отмечено, что при инфицировании в ранние сроки гестации имеют место самопроизвольные аборты или формируются пороки развития. При заражении во второй половине беременности уже внутриутробно развивается специфический инфекционно-воспалительный процесс. Ребенок при этом рождается с клиническими проявлениями врожденного листериоза или же манифестация заболевания происходит в течение первых-вторых суток. При этом обращают внимание на тяжелое состояние новорожденного, появление лихорадки и экзантемы, представленной папулезными элементами с геморрагическим компонентом. Реже сыпь имеет розеолезный характер. Состояние ребенка в течение нескольких часов прогрессивно ухудшается, появляются беспокойство, одышка, цианоз, нарастает дыхательная недостаточность, развиваются судороги. Заболевание приобретает септический характер и характеризуется высоким (более 50 %) уровнем летальности [4].

Кроме трансплацентарной, возможна также передача инфекции и в интранатальном периоде. Заражение при этом происходит за счет контакта ребенка с контаминированными *L. monocytogenes* слизистыми родовых путей матери. Возможно также и заражение в результате аспирации инфицированных околоплодных вод. Для интранатального инфицирования типичным является развитие заболевания в более поздний период после рождения. Так, в большинстве случаев клиническая картина манифестирует на 10–12-е сутки жизни и протекает, как правило, в виде менингита. Реже дебют заболевания проявляется симптомами пневмонии. В целом листериоз, обусловленный интранатальным инфицированием, как и при трансплацентарной передаче инфекции, характеризуется тяжелым течением и имеет высокую летальность (20–25 %). В то же время отмечено, что при интранатальном инфицировании возможна и транзитная колонизация, не приводящая к развитию заболевания [4; 7].

Прижизненная и посмертная диагностика листериоза достаточно затруднена. Необходимо лабораторное подтверждение диагноза. Бактериологически исследуют кровь, смывы зева, цереброспинальную жидкость, околоплодные воды, плаценту, органы мертворожденных или умерших. Кроме бактериологического метода исследования используют серологические методы: реакция агглютинации, реакция связывания

комплемента, реакция пассивной гемагглютинации. Серологическая диагностика недостаточно эффективна из-за ложноположительных результатов [6]. Также для диагностики листериоза используют молекулярно-биологические методы, в частности полимеразную цепную реакцию [4].

Морфологическая диагностика листериоза базируется на обнаружении во время проведения аутопсии во внутренних органах гранул (листериом) в виде беловатых, сероватых или желтоватых узелков величиной от макового до просяного зерна. По данным различных авторов гранулемы чаще всего определяются в печени, толстой кишке, глотке, легких, пищеводе, селезенке, головном мозге и т.д. [8]. Листерии представлены мелким очагом воспаления, в центре которого среди распадающихся лейкоцитов выявляется большое число частью фагоцитированных листерий. В дальнейшем число лейкоцитов увеличивается, а в периферических участках такого очажка выявляется примесь фибрина. На более поздних стадиях процесса на периферии очага возникают небольшие разрастания грануляционной ткани, состоящей, в основном, из гистиоцитов. В дальнейшем эта ткань может полностью заместить участок некроза. В грануляционной ткани листерии практически не выявляются [2; 3].

По данным экспериментальных исследований гранулемы при листериозе возникают через 2–3 дня после попадания агента в ткань. Нередко эти очажки связаны с мелкими кровеносными сосудами, где возникают явления ангиита и периаангиита с клеточной инфильтрацией стенки сосуда и иногда даже с образованием гранул в их интимае [3].

Наряду с гранулематозным процессом иногда описывается гнойное воспаление. Возможно, в этом случае принимает участие вторичная гноеродная микрофлора [3].

Морфологические специфические признаки, характерные для листериоза, могут отсутствовать, что вызывает определенные трудности в постановке диагноза у детского врача-патологоанатома, и решающую роль в данной ситуации будут иметь результаты бактериологического исследования материала. В нашей практике за период с 2013 по 2015 гг. встретилось пять случаев вскрытия, произведенных на базе детского патологоанатомического отделения КУОЗ «Харьковский городской перинатальный центр», в которых результаты бактериологического исследования биологического материала были положительными, а специфическая морфологическая картина заболевания отсутствовала. Учитывая, что бактериологическое исследование имеет решающее значение в постановке диагноза, детский врач-патологоанатом был вынужден поставить патологию листериозного генеза. Проводим анализ данных случаев.

Первый случай. Живорожденный мальчик прожил 4 суток. Маме 31 год, данная беременность третья (первая беременность – роды, вторая беременность – аборт). При настоящей беременности женщина на учете в женской консультации по беременности не состояла, вела асоциальный образ жизни. Ребенок родился недоношенным с признаками задержки внутриутробного развития. При рождении – состояние ребенка тяжелое в связи с дыхательной недостаточностью, обусловленной врожденной пневмонией. В клинике было проведено бактериологическое исследование содержимого трахеи и желудка ребенка, выявлена *L. monocytogenes*. С течением времени дыхательная недостаточность нарастала и на 4-е сутки пребывания новорожденного в клинике наступила смерть. При макроскопическом исследовании специфические признаки, характерные для листериозной инфекции, отсутствовали. Макроскопически в нижних долях легких определялись уплотненные участки темнокрасного цвета. При микроскопическом исследовании в ткани головного мозга определялся умеренный периваскулярный и перичеллюлярный отек, полнокровие сосудов микроциркуляторного русла, очаговые диапедезные кровоизлияния; в сердце – очаговая волнообразная деформация мышечных волокон, неравномерное полнокровие сосудов; в легких – просветы альвеол и бронхиол заполнены серозно-гнойным экссудатом (рис. 1), выраженное полнокровие сосудов различного калибра; в почках – полнокровие сосудов микроциркуляторного русла, отечные изменения, наличие незрелых клубочков и канальцев, умеренная паренхиматозная дистрофия эпителия канальцев; в тимусе – признаки акцидентальной инволюции; в печени – наличие участков кроветворения, умеренное полнокровие сосудов микроциркуляторного русла.

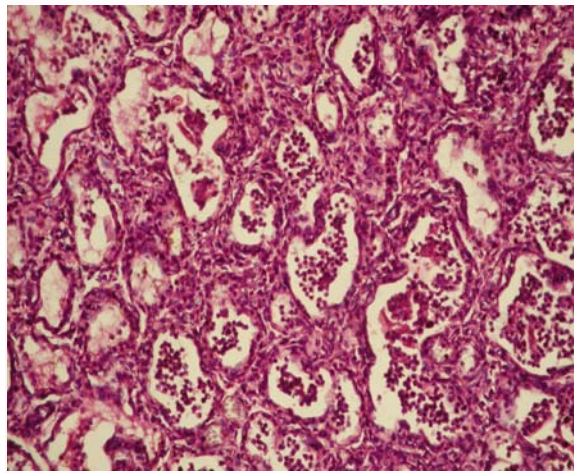


Рис. 1. Серозно-гнойный экссудат в просвете альвеол. Окраска гематоксилином и эозином, ×200.

При микроскопическом исследовании плаценты определялся очаговый гнойный плацентит, признаки хронической плацентарной недостаточности. Выявленные нами микроскопические изменения в органах ребенка обусловлены, скорее всего, действием хронической внутриутробной гипоксии, которая является проявлением хронической плацентарной недостаточности. Воспалительные изменения в плаценте позволяют думать о наличии какого-либо инфекционного процесса в организме матери, скорее всего, листериозного генеза. Врач-патологоанатом, учитывая результаты бактериологического исследования, основным заболеванием поставил врожденную бронхопневмонию листериозного генеза, а причиной смерти – дыхательную недостаточность.

Второй случай. Живорожденный мальчик прожил 3 суток. Маме 28 лет. Данная беременность вторая, первая беременность закончилась абортom. Во время беременности у женщины отмечались признаки острого риноларинготрахеобронхита. Ребенок родился доношенным с признаками задержки внутриутробного развития и клиникой дыхательной недостаточности, обусловленной врожденной пневмонией. С течением времени состояние ребенка прогрессивно ухудшалось, на 3-и сутки пребывания в стационаре наступила смерть. Во время пребывания ребенка в больнице было проведено бактериологическое исследование содержимого трахеи, выявлена *L. monocytogenes*. При вскрытии в нижних долях легких были выявлены участки темно-красного цвета, при гистологическом исследовании данных фрагментов ткани легкого отмечалось чередование расправившейся, местами неполностью, и нерасправившейся паренхимы; в некоторых расширенных альвеолах и бронхиолах были выявлены гиалиновые мембраны; в просвете части альвеол, в просвете и стенке бронхиол отмечался серозно-гнойный экссудат (рис. 2).

При гистологическом исследовании других внутренних органов, плаценты были выявлены изменения, схожие с первым случаем. Врач-патологоанатом так же, как и в приведенном выше случае, основным заболеванием поставил врожденную серозно-гнойную бронхопневмонию листериозного генеза, а причиной смерти – дыхательную недостаточность.

Третий случай. Живорожденный мальчик прожил 2 суток. Маме 31 год, настоящая беременность вторая (первая беременность закончилась родами). При постановке на учет в женскую консультацию у женщины был диагностирован кольпит, в 32 недели гестации – острый риноларинготрахеобронхит. Ребенок родился недоношенным с признаками задержки внутриутробного развития, с выраженной дыхательной недостаточностью и прожил трое суток. При вскрытии и гистологическом исследовании секционного ма-

териала специфический гранулематозный процесс в органах, характерный для листериоза, не определялся. Макроскопически в нижних долях легких отмечались уплотненные участки темно-красного, местами желтовато-сероватого цвета, при гистологическом исследовании фрагментов ткани легкого была диагностирована гнойная бронхопневмония. При гистологическом исследовании внутренних органов были отмечены структурные изменения, подобные первому случаю. В плаценте также отмечались признаки гнойного плацентита и хронической плацентарной недостаточности. Так же, как и в предыдущих случаях, учитывая результаты бактериологического исследования, основным заболеванием была установлена врожденная бронхопневмония листериозного генеза, а причиной смерти – дыхательная недостаточность.

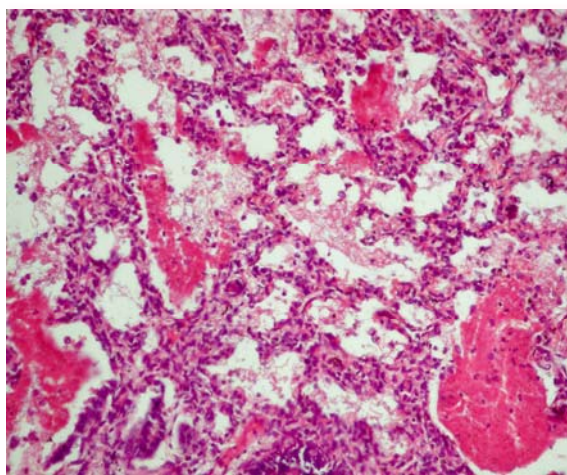


Рис. 2. В просвете части альвеол определяется серозно-гнойный экссудат, в просвете других альвеол – гиалиновые мембраны. Окраска гематоксилином и эозином, $\times 200$.

Четвертый случай. Живорожденная девочка прожила 3 суток. Маме 26 лет, настоящая беременность первая. При постановке на учет в женскую консультацию у женщины был диагностирован кольпит, в 33 недели гестации – острый риноларинготрахеобронхит. Ребенок родился недоношенным с признаками задержки внутриутробного развития, с выраженной дыхательной недостаточностью. Во время проведения вскрытия в нижних долях обоих легких, верхушке правого легкого отмечались уплотненные участки темно-красного, при гистологическом исследовании данных участков была диагностирована гнойная бронхопневмония. При гистологическом исследовании внутренних органов, плаценты были отмечены структурные изменения, подобные описанным нами в предыдущих трех случаях. Учитывая результаты бактериологического исследования (выявлена *L. monocytogenes* в от-

деляемом из зева, крови), основным заболеванием была поставлена врожденная бронхопневмония листериозного генеза, а причиной смерти – дыхательная недостаточность.

Пятый случай. Маме 33 года. Настоящая беременность вторая, предыдущая беременность закончилась абортom. У женщины во время беременности был диагностирован кольпит. В 30 недель гестации женщина стала предъявлять жалобы на отсутствие шевеления плода, было проведено кесарево сечение, извлечен мертвый плод женского пола с признаками задержки внутриутробного развития. При бактериологическом исследовании отделяемого из цервикального канала, послeда выявлена *L. monocytogenes*. При гистологическом исследовании внутренних органов определялись признаки незрелости и умеренно выраженные признаки нарушения кровообращения (полнокровие сосудов микроциркуляторного русла, мелкие диапедезные кровоизлияния). При гистологическом исследовании плаценты были выявлены признаки очагового гнойного плацентита и хронической плацентарной недостаточности. На основании проведенного вскрытия и гистологического исследования внутренних органов плода, плаценты основным заболеванием явилась внутриутробная гипоксия, обусловленная нарушением маточно-плацентарного кровообращения. На основании проведенного бактериологического исследования можно предположить, что воспалительные изменения в плаценте и возникшая хроническая плацентарная недостаточность, скорее всего, обусловлены листериозной инфекцией материнского организма.

Выводы

1. В приведенных нами случаях из практики специфические макроскопические и микроскопические изменения, характерные для листериозной инфекции, отсутствовали, однако, учитывая положительные результаты бактериологического исследования биологического материала,

детский врач-патологоанатом был вынужден поставить основным заболеванием в четырех случаях врожденную бронхопневмонию листериозного генеза, а в одном случае – внутриутробную гипоксию, обусловленную нарушением маточно-плацентарного кровообращения в связи с наличием листериозной инфекции у матери.

2. Во всех случаях при гистологическом исследовании плаценты были выявлены не только признаки гнойного плацентита, но и признаки хронической плацентарной недостаточности, обусловленные, скорее всего, наличием листериозной инфекции в материнском организме, что привело к развитию хронической внутриутробной гипоксии, признаки которой были выявлены при гистологическом исследовании внутренних органов, и возникновению недоношенности и синдрома задержки внутриутробного развития плода либо новорожденного.

3. Листериозная инфекция была выявлена у плода и новорожденных, рожденных женщинами, средний возраст которых составил 29,8 лет. В большинстве случаев у данных женщин в анамнезе отмечались беременности, часть из которых заканчивалась абортами; при постановке на учет в женскую консультацию у трех женщин был диагностирован кольпит, одна женщина на учете в женской консультации по беременности не состояла, вела асоциальный образ жизни, у трех женщин во время беременности были отмечены признаки риноларинготрахеобронхита.

4. Увеличение частоты встречаемости листериоза среди населения, неспецифичность клинической симптоматики листериозной инфекции у беременных женщин, неблагоприятные исходы для плода и новорожденного, трудности в клинико-морфологической диагностике данной инфекции диктуют необходимость уделять большее внимание проблеме листериоза среди женского населения и, в частности, у беременных.

Литературные источники

References

1. Davydova YV. [Prevention of perinatal infection and its consequences in pregnant women]. *Reproductive endocrinology*. 2013;11(3):17–35. Russian.
2. Williams D, Castleman J, Lee Ch, Mote B, Smith MA. [Risk of fetal mortality after exposure to *Listeria monocytogenes* based on dose-response data from pregnant guinea pigs and primates]. *Risk analysis*. 2009;29(11):1495–505.
3. Zinserling VA, Melnikova VF. [Perinatal infections. (Questions of pathogenesis, morphological diagnosis, clinical and morphological comparisons)]. SPb: Elbi SPb; 2002. 352 p. Russian.
4. Sadova NV, Zaplatnikov AL. [Congenital

- listeriosis]. *Russian Medical Journal*. 2008;16(18):1162–5. Russian.
5. Nafeev AA, Modnikova VI, Popov VV, Zhdanova VY. [The case of congenital listeriosis]. *Pediatrics*. 2009;87(1):145–7. Russian.
6. Suleiman BJ, Keldikulova UK, Tolemisova AM. [Listeriosis]. *Bulletin AGIUV*. 2011;1:68-9. Russian.
7. Ostrovskaya OV, Zaytseva EA, Pukhovskaya NM, Ivakhnishina NM, Musatov IS, Nagovitsina EB, Vlasova MA, Ivanov LI. [*Listeria monocytogenes* in spontaneous miscarriage and perinatal mortality]. *Far East Medical Journal*. 2011;3:38–41. Russian.

8. Nafeev AA, Sidorova NN, Lebed'ko AM, Nikonov OA, Minaev MYu, Saifutdinova FF, Popov VV, Mednikova VI. [Clinical manifestations of listeriosis sepsis]. Clinical medicine. 2013;2:58–9. Russian.

Сорокіна І.В., Мирошніченко М.С., Плітень О.М., Омельченко О.А., Калужина О.В., Сімачова А.В., Зверєва І.С. Клініко-морфологічні аспекти лістеріозної інфекції в системі «мати-плацента-плід».

Реферат. Метою роботи став аналіз даних літератури щодо лістеріозної інфекції в системі «мати-плацента-плід» і власних випадків з практики лістеріозної інфекції у одного плода і чотирьох новонароджених. Автори вказують на те, що прижиттєва і посмертна діагностика лістеріозу досить непроста. У власних спостереженнях з практики авторами було відзначено, що специфічні макроскопічні і мікроскопічні зміни, характерні для лістеріозної інфекції, були відсутні, однак, враховуючи позитивні результати бактеріологічного дослідження біологічного матеріалу, дитячий лікар-патологоанатом був змушений поставити основним захворюванням в чотирьох випадках вроджену бронхопневмонію лістеріозного генезу, а в одному випадку – внутрішньоутробну гіпоксію, зумовлену порушенням матково-плацентарного кровообігу в зв'язку з наявністю лістеріозної інфекції у матері. Автори вважають, що піднята ними проблема лістеріозу буде цікава лікарям різних спеціальностей.

Ключові слова: лістеріозна інфекція, клініко-морфологічні особливості, система «мати-плацента-плід».