

С.В. Козлов<sup>1</sup>  
В.Д. Мішалов<sup>2</sup>  
К.М. Сулоєв<sup>1</sup>  
Ю.В. Козлова<sup>1</sup>

<sup>1</sup> Дніпровський державний медичний університет, Дніпро  
<sup>2</sup> Національний університет охорони здоров'я України імені П.Л.Шупика, Київ, Україна

Надійшла: 24.08.2021

Прийнята: 15.09.2021

DOI: <https://doi.org/10.26641/1997-9665.2021.3.96-100>

УДК 614.83.001 (048)

## ПАТОМОРФОЛОГІЧНІ МАРКЕРИ ВИБУХОІНДУКОВАНОЇ ТРАВМИ ГО- ЛОВНОГО МОЗКУ

Kozlov S.V. , Mishalov V.D. , Sulojev K.M. , Kozlova Yu.V.  Pathomorphological markers of blast-induced brain injury.

Dnipro State Medical University, Dnipro, Shupyk National medical academy of postgraduate education, Kyiv, Ukraine.

**ABSTRACT. Background.** Recently, interest in blast-induced brain injuries has been increasing due to military events and the use of explosive devices in eastern Ukraine. Considering the diagnostic uncertainty regarding the specific signs of brain injury after the distant action of a blast shock wave, the danger of prognostic consequences, the increase of the cases of explosive injury number, we consider that selected for study topic is relevant. **Objective.** Purpose – determination of pathomorphological changes of the brain after the action of the blast wave. **Methods.** To solving this purpose, a retrospective analysis of 280 cases of fatal military blast injuries was conducted. We selected 6 cases for microscopic examination of the brain. For histological examination, samples were taken from different parts of the brain. **Results.** Analysis of 280 deaths due to explosive trauma showed that 58.9% of the dead (165) had a traumatic brain injury, and in 131 cases it was accompanied by fractures of the bones of the vault and the base of the skull. Isolated traumatic brain injury was detected in only 33 cases (11.8%). Age distribution analysis of the dead people showed that 67.5% of the dead were between the ages of 21 and 40. Histopathological analysis of brain samples from the dead allowed to identify the characteristic signs of blast-induced brain injury in the form of diffuse formation of perivascular microhemorrhages with partial or complete separation of the vascular wall from the neuropil. **Conclusion.** The complex of microscopic signs in the brain, namely, the separation of vascular wall from neuroglia with the formation of perivascular space, fragmentation of these vessels walls, erythrocytes hemolysis, hemorrhage in the newly formed perivascular spaces, are direct evidences of the blast wave action.

**Key words:** blast-induced neurotrauma, human, blast wave, histopathological changes.

### Citation:


Kozlov SV, Mishalov VD, Sulojev KM, Kozlova YuV. [Pathomorphological markers of blast-induced brain injury]. Morphologia. 2021;15(3):96-100. Ukrainian.

DOI: <https://doi.org/10.26641/1997-9665.2021.3.96-100>

 Kozlov S.V. 0000-0002-7619-4302

 Mishalov V.D. 0000-0002-7617-1709

 Sulojev K.M. 0000-0002-6841-3632

 Kozlova Yu.V. 0000-0002-1918-2946

✉ [tanatholog@i.ua](mailto:tanatholog@i.ua)

© Dnipro State Medical University, «Morphologia»

### Вступ

Підвищена увага дослідників до вибухової травми в усьому світі пов'язана як з постійним оновленням військової зброї, так і значним підвищенням терористичної активності з використанням вибухових пристроїв. Механізм дії вибухової хвилі, як фактору вибуху, що вражає

[1], ще з'ясовується серед дослідників. Найбільш чутливими до дії вибухової хвилі в організмі людини є головний мозок, легені, кишківник, сечовий міхур [2]. На тяжкість ушкодження цих органів впливають дистанція від епіцентру вибуху до об'єкта, потужність вибуху, наявність перешкод, особливості положення тіла, наявність

захисного обмундирування. Головний мозок у порівнянні з легенями та кишківником в умовах дії надлишкового тиску на фронті ударної хвилі знаходиться в більш «сприятливих» умовах у зв'язку з його захистом кістками черепа. Але ж надлишковий тиск на фронті вибухової хвилі призводить до стиску, зміщенню та прискорення мозкової тканини з розвитком ділянок контузії, розривів тканини та внутрішньочерепних гематом. Одним із місць прикладання дії ударної хвилі в тканинах та органах людини є судинний ендотеліальний бар'єр, який зазнає найбільших ушкоджень в головному мозку та легенях [3]. Враховуючи діагностичну невизначеність щодо специфічних та характерних ознак травми головного мозку після дистантної дії вибухової ударної хвилі, небезпечність прогностичних наслідків, збільшення кількості випадків вибухової травми вважаємо тему обраного дослідження своєчасною.

**Мета:** визначення патоморфологічних змін головного мозку після дії вибухової хвилі.

#### Матеріали та методи

Для вирішення поставленої мети роботи був проведений ретроспективний аналіз 280 випадків смертельної військової вибухової травми в терміни з 2014 по 2017 рр. Всі ці дослідження

були проведені на базі комунального закладу «Дніпропетровське обласне бюро судово-медичної експертизи»ДОР» (КЗДОБСМЕ). Для мікроскопічного дослідження головного мозку нами було відібрано 6 випадків. Після зовнішньої візуальної оцінки головного мозку для гістологічного дослідження проводили забір шматочків розміром 1x1x1 см з різних ділянок мозку, а саме, з лобних, тім'яних, скроневих, потиличних часток, мозочка, моста мозку, продовгуватого мозку, таламуса, стінок бічних шлуночків мозку, дна 4-го шлуночка мозку. Шматочки мозку занурювали в 10% розчин забуференого формаліну на 24 години. Після фіксації з матеріалу виготовляли парафінові блоки за стандартною методикою. На мікротомі з парафінових блоків готували зрізи товщиною 4-6 мкм, які забарвлювали гематоксиліном та еозинном. Мікроскопічний аналіз проводили за допомогою світлового мікроскопу Leica з використанням об'єктивів x4, x10, x40.

#### Результати та їх обговорення

Ретроспективний аналіз 280 випадків смертельної військової вибухової травми показав, що найбільша кількість загиблих внаслідок вибухової травми зареєстрована у 2015 році (56,8% від загальної кількості) (рис.1).

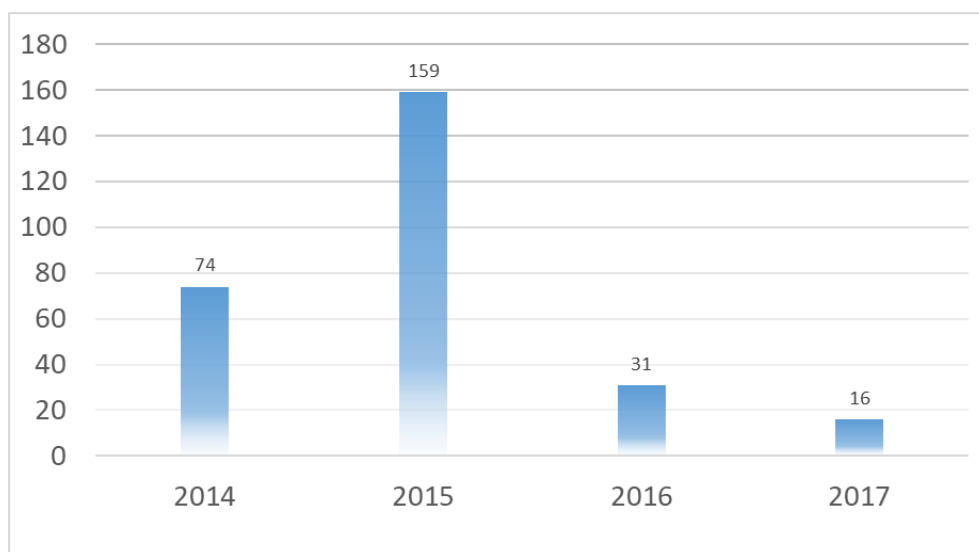


Рис.1. Кількість загиблих від вибухової травми за роками (клас за МКХ 10 перегляду: Y36.2 Ушкодження внаслідок військових дій, спричинені іншими видами вибухів та уламків).

Аналіз вікового розподілу загиблих показав, що 67,5% це були загиблі віком від 21 до 40 років (рис.2).

Аналіз тілесних ушкоджень, виявлених при дослідженні 280 загиблих внаслідок вибухової травми, показав, що у 58,9% загиблих (165) була зафіксована черепно-мозкова травма, при чому в 131 випадку вона супроводжувалася переломами кісток склепіння та основи черепа. Але як ізольований вид травми, черепно-мозкова була вияв-

лена тільки в 33 випадках (11,8%).

Ушкодження головного мозку під час дії вибухової хвилі варіювали від легкого струсу до забойів тяжкого ступеню з формуванням дифузних та великовогнищевих крововиливів під оболонки та речовину мозку.

В нашому дослідженні ушкодження головного мозку були розділені на макроскопічні та мікроскопічні. Макроскопічні ушкодження реєстрували за результатами візуальної оцінки наявності крововиливів під оболонки та в ре-

човину, їх характеру та локалізації, ділянок розм'якшень. При мікроскопічному дослідженні

звертали увагу як на судинні порушення, так і на зміни зі сторони нейронів та гліальних клітин.

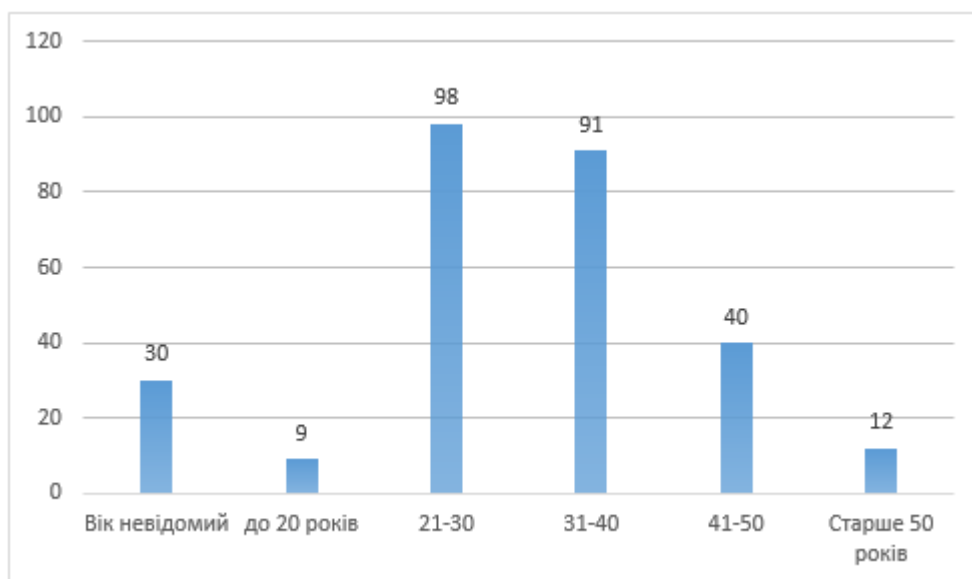


Рис.2. Розподіл загиблих від вибухової травми за віком.

Мікроскопічний якісний аналіз гістологічних зрізів різних ділянок головного мозку виявив низку структурних змін як на клітинному, так і на тканинному рівнях. Типовими змінами в більшості досліджених ділянок головного мозку були ушкодження з боку судинної системи. Найбільш характерною мікроскопічною ознакою було відокремлення стінки судин від нейроглії з формуванням периваскулярного простору. Поряд з цією ознакою спостерігали фрагментацію стінок цих судин, гемоліз еритроцитів, формування крововиливів в новосформованих навколосудинних просторах (рис.3,4).

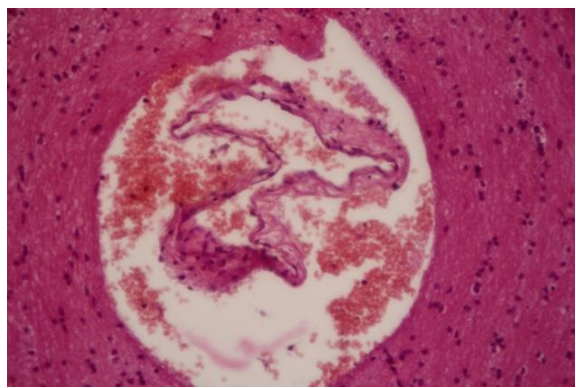


Рис.3. Гістологічний зріз головного мозку чоловіка (стінка правого бічного шлуночка мозку, таламус). Вибухова травма. Тотальне відокремлення (скелетування) судини від нейроглії. Крововилив в навколосудинний простір. Забарвлення гематоксилином та еозином.  $\times 400$ .

Окрім ушкоджень цереброваскулярної системи на гістологічних зрізах мозку спостерігали деструкцію нейронів, набряк тканини головного

мозку.

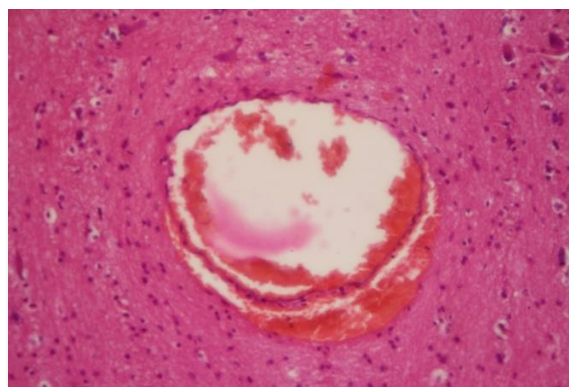


Рис.4. Гістологічний зріз головного мозку чоловіка (стінка правого бічного шлуночка мозку, таламус). Вибухова травма. Часткове відокремлення (скелетування) судини від нейроглії. Крововилив в навколосудинний простір. Забарвлення гематоксилином та еозином.  $\times 400$ .

В останній час інтерес до вибухоіндукованої травми головного мозку підвищується у зв'язку з військовими подіями та застосуванням артилерійських снарядів, мін, гранат і інших вибухових пристроїв на сході України [4,5]. В період з квітня 2014 року до вересня 2015 року у військових операціях на сході України серед усіх загиблих військовослужбовців вибухова травма була причиною смерті у 37,8%. Ізольована травма голови була причиною смерті у 31% загиблих [6]. За нашими даними смертельна внутрішньочерепна травма голови, як ізольований вид травми після впливу факторів вибуху, була виявлена в 11,8% випадків серед померлих від вибухової травми. Гістопато-

логічний аналіз препаратів мозку від таких померлих дозволив визначити характерні ознаки вибухо-індукованої травми головного мозку у вигляді дифузного формування навколосудинних мікрогеморагій з частковим або повним відокремленням стінки судин від нейропілю. Механізм формування виявлених ознак збігається з запропонованими гіпотезами виникнення первинних вибухових змін внаслідок прямої безпосередньої дії вибухової хвилі на головний мозок [7], до яких відносяться трансмісійна (вплив ударної хвилі на мозок через природні отвори черепа та передача ударної хвилі до головного мозку через зміни тиску в органах грудної та черевної порожнин), внаслідок прискорення (різке зміщення структур головного мозку), кавітаційна (формування кавітаційних порожнин в структурах мозку та їх розрив при різких перепадах тиску) [8].

#### **Висновки**

Виявлені під час дослідження померлих від вибухової травми мікроскопічні патоморфологічні

зміни головного мозку можуть бути застосовані в діагностичних цілях в комплексі з іншими характерними ознаками вибухової травми під час проведення судово-медичних та патологоанатомічних досліджень. Комплекс мікроскопічних ознак в головному мозку, а саме, відокремлення стінки судин від нейроглії з формуванням периваскулярного простору, фрагментація стінок цих судин, гемоліз еритроцитів, формування крововивівів в новосформованих навколосудинних просторах, є прямим свідченням дії вибухової хвилі.

#### **Перспективи подальших розробок**

В подальших дослідженнях планується провести експериментальне дослідження впливу факторів вибуху, зокрема, вибухової (повітряної) хвилі на головний мозок.

#### **Інформація про конфлікт інтересів**

Потенційних або явних конфліктів інтересів, пов'язаних з цим рукописом, на момент публікації не існує і не передбачається.

### **Літературні джерела References**

1. Horrocks CL. Blast injuries: biophysics, pathophysiology and management principles. *J. R. Army Med. Corps.* 2001;147:28-40.
2. Popivanov G, Mutafchiyski VM, Belokonski EI, Parashkevov AB, Koutin GL. A modern combat trauma. *J. R. Army Med. Corps.* 2014;160:52-55.
3. Wang JM, Chen J. Damage of vascular endothelial barrier induced by explosive blast and its clinical significance. *Chinese Journal of Traumatology.* 2016;19(3):125-128. DOI:10.1016/j.cjtee.2016.03.001.
4. Vojchenko VV, Kozlov SV, Tkachenko OV, Zubov OL. [Identification of ammunition for the AGS-17 automatic grenade launcher by the morphological nature of the damage and fragments removed from the corpses during the forensic examination]. *Forensic-medical journal.* 2018;(1):58-60. Ukrainian.
5. Mamedov ShM, Tkachenko OV, Kozlov SV, Vydysch KP, Kozlova YuV, Lysycja O. [Pathomorphological aspects of explosive trauma (comparative characteristics of damage caused by antipersonnel landmine OZM-72 and MON-50)]. *Forensic-medical journal.* 2017;(1):102-106. Ukrainian.
6. Danyljuk O, Meghoo C, Linchevskyy O, Gaievskiy S, Goy G, Vanderlan W. Causes of death among seventy-four military casualties in the ukrainian armed conflict. *Eur J Trauma Emerg Surg.* 2019;45(1):171–172. doi.org/10.1007/s00068-019-01109-1.
7. Goeller J, Wardlaw A, Treichler D, O'Bruba J, Weiss G. Investigation of cavitation as a possible damage mechanism in blast-induced traumatic brain injury. *Journal of Neurotrauma.* 2012;29(10):1970-1981. DOI: 10.1089/neu.2011.2224.
8. Salzar R, Treichler D, Wardlaw A, Weiss G. Experimental investigation of cavitation as a possible damage mechanism in blast-induced traumatic brain injury in post-mortem human subject heads. *Journal of Neurotrauma.* 2017;34(8):1589-1602. doi/abs/10.1089/neu.2016.4600.

**Козлов С.В., Мішалов В.Д., Сулоєв К.М., Козлова Ю.В. Патоморфологічні маркери вибухоіндукованої травми головного мозку.**

**РЕФЕРАТ. Актуальність.** В останній час інтерес до вибухо-індукованої травми головного мозку підвищується у зв'язку з військовими подіями та застосуванням вибухових пристроїв на сході України. Враховуючи діагностичну невизначеність щодо специфічних ознак травми головного мозку після дистантної дії вибухової ударної хвилі, небезпечність прогностичних наслідків, збільшення кількості випадків вибухової травми вважаємо тему обраного дослідження актуальною. **Мета** - визначення патоморфологічних змін головного мозку після дії вибухової хвилі. **Методи.** Для вирішення поставленої мети роботи був проведений ретроспективний аналіз 280 випадків смертельної військової вибухової травми. Для мікроскопічного дослідження головного мозку нами було відібрано 6 випадків. Для гістологічного дослідження проводили забір взірців з різних ділянок мозку. **Результати.** Аналіз 280 загиблих внаслідок

вибухової травми, показав, що у 58,9% загиблих (165) була зафіксована черепно-мозкова травма, при чому в 131 випадку вона супроводжувалася переломами кісток склепіння та основи черепа. Ізольована черепно-мозкова травма була виявлена тільки в 33 випадках (11,8%). Аналіз вікового розподілу загиблих показав, що 67,5% це були загиблі віком від 21 до 40 років. Гістопатологічний аналіз візрів мозку від померлих дозволив визначити характерні ознаки вибухоіндукованої травми головного мозку у вигляді дифузного формування навколосудинних мікрогеморагій з частковим або повним відокремленням стінки судин від нейропілю. **Висновки.** Комплекс мікроскопічних ознак в головному мозку, а саме, відокремлення стінки судин від нейроглії з формуванням периваскулярного простору, фрагментація стінок цих судин, гемоліз еритроцитів, формування крововиливів в новосформованих навколосудинних просторах, є прямим свідченням дії вибухової хвилі.

**Ключові слова:** вибухо-індукована нейротравма, людина, вибухова хвиля, гістопатологічні зміни.

**Козлов С.В., Мишалов В.Д., Сулоев К.Н., Козлова Ю.В. Патоморфологические маркеры взрывной травмы головного мозга.**

**РЕФЕРАТ. Актуальность.** В последнее время интерес к взрывной травме головного мозга расширяется в связи военными событиями и использованием взрывных устройств на востоке Украины. Учитывая диагностическую неопределенность в отношении специфических признаков травмы головного мозга после дистантного действия взрывной ударной волны, непредсказуемые последствия, увеличение количества случаев взрывной травмы, считаем представленную тему исследования актуальной. **Цель:** определение патоморфологических изменений головного мозга после действия взрывной волны. **Методы.** Для решения поставленной цели был проведен ретроспективный анализ 280 случаев смертельной военной взрывной травмы. Для микроскопического исследования головного мозга нами было отобрано 6 случаев. Для гистологического исследования проводили забор образцов с разных участков головного мозга. **Результаты.** Анализ 280 погибших вследствие взрывной травмы показал, что у 58,9% погибших (165) зарегистрирована черепно-мозговая травма, при этом в 131 случае она сопровождалась переломами костей свода и основания черепа. Изолированная травма головного мозга была установлена только в 33 наблюдениях (11,8%). Возрастной анализ погибших показал, что 67,5% относились к возрастному периоду от 21 до 40 лет. Гистопатологический анализ образцов мозга погибших позволил выделить характерные признаки взрывной травмы головного мозга в виде диффузных околососудистых микрогеморрагий с частичным или полным отслоением стенки сосудов от ткани мозга. **Выводы.** Комплекс микроскопических признаков в головном мозге, а именно, отслоение стенки сосудов от нейроглии с формированием периваскулярных пространств, фрагментацией стенок сосудов, гемолизом эритроцитов, образованием кровоизлияний в околососудистых пространствах, относится к прямому доказательству действия взрывной волны.

**Ключевые слова:** взрывная травма головного мозга, человек, взрывная волна, гистопатологические изменения.