

М.В. Аксамитьєва
С.С. Попко
В.М. Євтушенко

Запорізький державний
медичний університет
Запоріжжя, Україна






Надійшла: 24.02.2021

Прийнята: 10.03.2021

DOI: <https://doi.org/10.26641/1997-9665.2021.1.22-27>

УДК 611.23.018.7:547.962.3]:616.24-002-092.9]]:08:599.324.7

МОФОЛОГІЧНІ ЗМІНИ ОБОЛОНОК ТРАХЕЇ МОРСЬКИХ СВИНОК ПРИ ЕКСПЕРИМЕНТАЛЬНОМУ ОВАЛЬ- БУМІН-ІНДУКОВАНОМУ АЛЕРГІЧНО- МУ ЗАПАЛЕННІ ДИХАЛЬНИХ ШЛЯХІВ

Aksamytiyeva M.V.  , Popko S.S.  , Evtushenko V.M.  Morphological changes in the membranes of the trachea of guinea pigs in experimental ovalbumin-induced allergic inflammation of the airways. Zaporizhzhia State Medical University, Zaporizhzhia, Ukraine.

ABSTRACT. Background. In recent years, there has been an increase in the number of allergic diseases of the respiratory organs, especially in children. The predictor of the further development of bronchial asthma is sensitizing at an early age to the allergens of chicken egg. The use of new knowledge about the allergenic components of the chicken egg will predict the risks and clinical features of the disease. Despite the importance, the problem of morphogenesis of allergic inflammation of the wall of the trachea is not sufficiently studied, so far many issues are not found in morphology and require further research. **Objective.** The aim of the study is to establish morphological changes in the tracheal membranes in experimental ovalbumin-induced allergic inflammation of the airways of guinea pigs. **Methods.** The thickness of tracheal wall of 48 male guinea pigs was investigated by histological, morphometric, statistical methods on the twenty-third, thirty-sixth, thirty-sixth and forty-fourth days after the initiation of the experimental ovalbumin-induced allergic inflammation of the airways. **Results.** We have found, that maximum statistically significant thickening is shown in the late period of tracheal mucosa in 2 times on the 44th day of observation and tracheal submucosa in the 3rd experimental group on the 36th day of observation (increasing coefficient 2) compared to the control. However, the thinning of tracheal submucosa is observed in the early period of the inflammatory process on the 23rd and 30th day of observation. It has been proved, that the allergic inflammation of the tissues of the trachea caused by the sensitization and allergization of ovalbumin leads to the change in the thickness of layers of trachea in the chronobiological aspect. **Conclusion.** On the 23rd and 30th days of the experiment, thinning of tracheal mucosais observed due to damage of epithelial cells. Thickening of tracheal mucosa and submucosa was found in the third and fourth groups of observation (late period of allergic inflammation) compared with animals of the intact group and the control group due to an increase in the area of loose connective tissue, which is a consequence of the continuation of the allergic inflammatory process in the trachea after the end of the experiment.


Key words: trachea, ovalbumin, allergic inflammation, guinea pig.

Citation:

Aksamytiyeva MV, Popko SS, Evtushenko VM. [Morphological changes in the membranes of the trachea of guinea pigs in experimental ovalbumin-induced allergic inflammation of the airways]. Morphologia. 2021;15(1):22-7. Ukrainian.

DOI: <https://doi.org/10.26641/1997-9665.2021.1.22-27>

 Aksamytiyeva M.V. 0000-0002-8168-1869

 Popko S.S. 0000-0002-5533-4556

 mariya_axam@ukr.net; kluchkosv@gmail.com; evtushenko13@gmail.com

© Dnipro State Medical University, «Morphologia»

Вступ

Численні епідеміологічні дослідження по вивченню поширеності алергічних захворювань об'єктивно відображають неухильне зростання

алергічної патології, особливою дітей. Поширення астми у дітей і підлітків в промислово розвинених країнах збільшилася в 3-4 рази за останні 20 років [1, 2]. Алергічні захворювання за своєю

природою складні і багатофакторні. Розвиток atopічного захворювання залежить від взаємодії міжгенетичними факторами і дією алергенів навколишнього середовища (харчові і аероалергени), неспецифічними ад'ювантними факторами (куріння, забруднення повітря і інфекції) [3]. На сучасному етапі поширеність алергічної патології є не тільки медичною, а й соціальною проблемою, зумовленою втратою працездатності, інвалідністю і смертністю [1, 2, 3].

Алергія до курячого яйця – актуальна проблема в медицині. Сенсibilізація до алергенів курячого яйця в ранньому віці є предиктором подальшого розвитку бронхіальної астми [4]. Стан сенсibilізації - це не хвороба, він може бути прихованим і ніколи не проявитися, якщо не буде повторного контакту з алергеном. При наявності останнього розвивається вторинна відповідь – алергічна реакція, що лежить в основі алергічного захворювання [5]. Використання нових фундаментальних знань про алергенні компоненти курячого яйця дозволить ефективно прогнозувати ризик життєзагрозливих станів і клінічні особливості хвороби [4, 5].

Морфологічною основою алергічних захворювань дихальної системи є алергічне хронічне запалення стінки дихальних шляхів [6, 7, 8]. Незважаючи на значимість, проблема вивчення морфогенезу алергічного запалення стінки трахеї є недостатньо вивченою. Кількість наукових праць, присвячених дослідженню морфогенезу трахеї при різних патологічних станах в тому числі і при алергічному запаленні в хронологічному аспекті, є невеликою [9]. Враховуючи вище сказане, вивчення морфологічних змін стінки трахеї при алергічному запаленні є актуальною проблемою експериментальної та клінічної медицини.

Метою нашого дослідження є встановлення морфологічних змін оболонок трахеї при експериментальному овальбумін-індукованому алергічному запаленні дихальних шляхів морських свинок.

Матеріали та методи

Експериментальні дослідження проведені на 48 статевозрілих самцях морської свинки. Досліди на тваринах виконувались з дотриманням ухвали Першого національного конгресу з біоетики про захист хребетних тварин, які використовуються для експериментальних та наукових цілей, у відповідності з положенням Європейської конвенції щодо захисту хребетних тварин, які використовують в експериментальних та інших наукових цілях (Страсбург, 1986). Для проведення дослідження тварини були розподілені на 6 груп (по 8 тварин у кожній групі). Алергічне запалення дихальних шляхів моделювалось шляхом підшкірної сенсibilізації та наступної аероалергізації овальбуміном. Групи дослідження після сенсibilізації та аероалергізації ОВА

розподілені на 4 групи, виведені з експерименту відповідно на 23-ю, 30-у, 36-у і 44-у добу після його початку; 5 - контрольна група, тварини, яким вводили підшкірно 1 мл фізіологічного розчину та проводили інгаляцію фізіологічним розчином; 6 – інтактна група. Сенсibilізація овальбуміном проводилась на 1, 7, 14 добу експерименту шляхом підшкірного введення 0,5 мг овальбуміну (ОВА) (Sigma Chemical Co., США) разом з ад'ювантом - гідроокисом алюмінію, 10 мг (Alum Vax Hydroxide vaccine adjuvant, OZ Biosciences Франція), розведених в 1 мл фізіологічного розчину. З 21 по 28 день експерименту морські свинки були аероалергізовані ОВА в дозі 10 мг/мл фізіологічного розчину протягом 15 хв/добу за допомогою компресорного інгалятора LD-211C (Little Doctor International, Сингапур). Тварин виводили з експерименту шляхом передозування тіопенталового наркозу згідно встановлених термінів. Після евтаназії тварин, шматочки тканини трахеї були зафіксовані у 10%-му розчині нейтрального формаліну, зневоднені і залиті в парафін за загальноприйнятими методиками. Гістологічні зрізи завтовшки 3-5 мкм забарвлені гематоксилін-еозином. Морфологічне дослідження проводили за допомогою світлового мікроскопа PrimoStar (Zeiss, Німеччина) із системою фотодокументування. Визначали величину товщини слизової оболонки, підслизового прошарку, волокнисто-м'язово-хрящової та адвентиційної оболонок трахеї.

Результати дослідження оброблені статистичними методами аналізу з використанням стандартного пакета програм Microsoft Office 2010 (Microsoft Excel) та «STATISTICA® for Windows 6.0» (StatSoft Inc., США, ліцензія 46 № AXXR712D833214FAN5). Гіпотезу про нормальність розподілу досліджуваних показників перевіряли з використанням критерію Шапіро-Уїлка. Для перевірки гіпотези про приналежність двох незалежних вибірок одному закону розподілу використано критерій однорідності Колмогорова – Смирнова. Розраховували середні арифметичні (M) та стандартні похибки середньої ($\pm m$). Статистичну значущість міжгрупових відмінностей за отриманими даними встановлювали за допомогою параметричного t-критерію Ст'юдента (p*). Статистично значущими вважали відмінності між порівнюваними значеннями на рівні 95% (p<0,05).

Результати та їх обговорення

При вивченні зрізів трахеї виявлено, що відбувається стоншення слизової трахеї в 1-ій (23,83±6,83 мкм) та 2-ій (23,05±2,99 мкм) групах дослідження, порівняно з групою контролю (50,2±6,5 мкм) та інтактною групою (46,4±10,9 мкм). В 1-ій та 2-ій експериментальних групах спостерігається збільшення кількості келихоподібних клітин, підвищена кількість лімфоцитів та еозинофілів у власній пластинці сли-

зової оболонки. Нами було встановлено, що в першу чергу уражується псевдобагатошаровий війчастий епітелій трахеї, особливо війчасті епітеліоцити. Спостерігалась їх часткова десквамація у просвіт органу, а місцями і повна їх відсутність (рис.1). Потовщення слизової оболонки було виявлено нами у тварин 3-ої (76,4±7,1мкм)

та 4-ої (99,3±16,1мкм) груп, порівняно з групою контролю (50,2±6,5мкм) та інтактною групою (46,4±10,9мкм). Це відбувалось за рахунок збільшення відносної площі пухкої сполучної тканини власної пластинки слизової оболонки, що свідчить про продовження алергічного запалення в трахеї після закінчення алергізації.

Таблиця 1
Морфометричні показники стінки трахеї морських свинок після сенсibilізації та аероалергізації овальбуміном

Група	I	II	III	IV
1	23,83±6,83мкм*	86,45±8,56 мкм*	460,63±37,96 мкм*	145,17±16,99 мкм*
2	23,05±2,99мкм*	72,84±1,74 мкм*	250,76±4,69 мкм*	80,63±5,12 мкм
3	76,4±7,1мкм*	397,72±12,73 мкм*	379,08±22,42 мкм	109,66± 10,97 мкм*
4	99,3±16,1мкм*	244,99±16,75 мкм*	952,35±25,16 мкм*	98,56±2,14 мкм*
5	50,2±6,5мкм	191,44±16,11 мкм	362,38±25,16 мкм	80,56±5,86 мкм
6	46,4±10,9мкм	221,59±13,45 мкм	289,35±18,81 мкм	91,06±6,18 мкм

Примітка 1. * – p<0,05 (t-критерій Стьюдента) по відношенню до контролю. M±m. (n=8).

Примітка 2. I – товщина слизової оболонки (мкм); II – товщина підслизового прошарку (мкм); III – товщина волокнисто-м'язово-хрящової оболонки (мкм); IV – товщина адвентиційної оболонки (мкм).

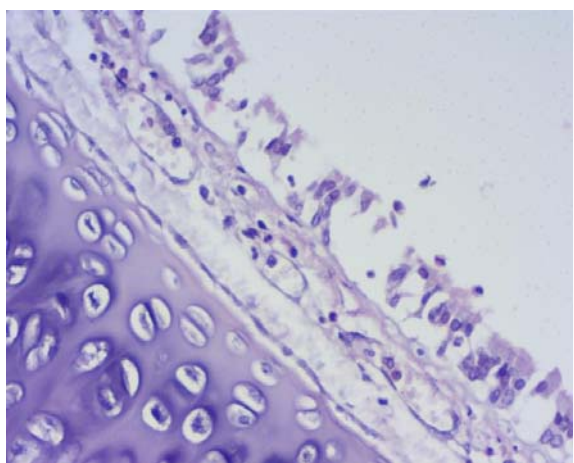


Рис. 1. Мікроскопічні зміни слизової оболонки трахеї морських свинок після сенсibilізації овальбуміном. 1-ша експериментальна група. Десквамація епітелія. Гіперплазія келихоподібних клітин. Еозинофільна інфільтрація. Забарвлення гематоксилином та еозином. ×400.

Підслизовий прошарок утворений пухкою волокнистою сполучною тканиною, яка переходить в щільну волокнисту сполучну тканину охрястя гіалінового хряща трахеї. В підслизовому прошарку розташовані залози трахеї, вивідні протоки яких відкриваються в слизовій оболонці і у просвіт органу. Експериментальна сенсibilізація призводить до морфологічних змін компонентів підслизової оболонки трахеї (рис. 2). При вивченні підслизової оболонки, нами встановлено, що відбувається її потоншення в 1-ій (86,45±8,56 мкм) та 2-ій (72,84±1,74 мкм) групах, порівняно з групою контролю (191,44±16,11

мкм) та інтактною групою (221,59±13,45 мкм). Потовщення підслизової оболонки відбувалось в 3-ій (397,72±12,73 мкм) та в 4-ій (244,99±16,75 мкм) групах. Це також може свідчити про продовження алергічного запалення в трахеї після закінчення алергізації.

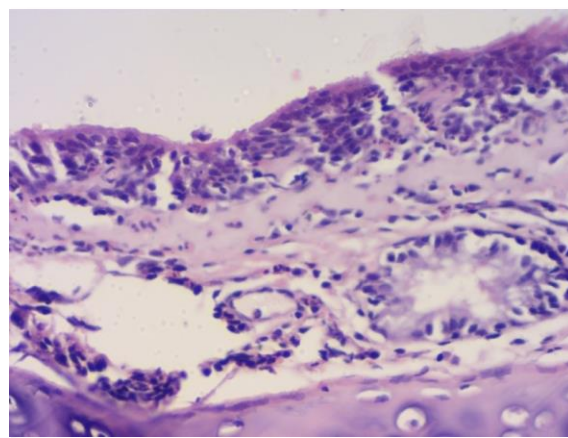


Рис. 2. Мікроскопічні зміни підслизової оболонки трахеї морських свинок після сенсibilізації овальбуміном. Набряк та дезорганізація волокнистих елементів сполучної тканини. Розширення просвіту залоз. Лімфоцитарна інфільтрація. 1-ша експериментальна група. 3-тя експериментальна група. Забарвлення гематоксилином та еозином. ×400.

Волокнисто-м'язово-хрящова оболонка трахеї (рис.3) утворена щільною волокнистою сполучною тканиною, в яку включені півкільця гіалінового хряща, вільні кінці якого з'єднуються пучками гладких м'язових волокон. В 1-ій групі товщина фіброзно-хрящової оболонки 460,63±37,96 мкм, в 2-ій – 250,76±4,69 мкм, в 3-

ій – $379,08 \pm 22,42$ мкм, в 4-ій – $952,35 \pm 25,16$ мкм, в контрольній групі – $362,38 \pm 25,16$ мкм, в інтактній – $289,35 \pm 18,81$ мкм.

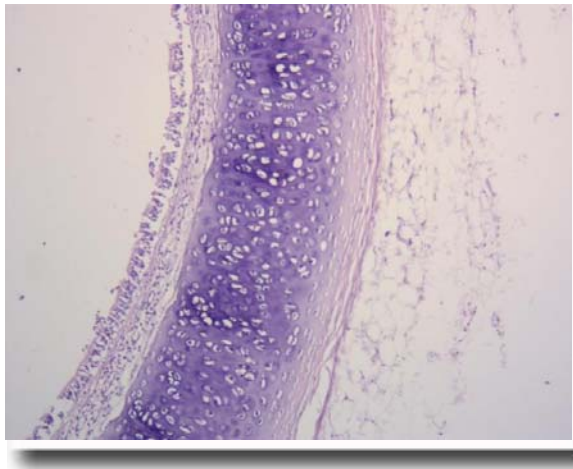


Рис. 3. Мікроскопічна картина стінки трахеї морських свинків після сенсibilізації овальбуміном. набряк аморфного компоненту та дезорганізація волокнистих елементів сполучної тканини адвентиційної оболонки. Лімфоцитарна інфільтрація підслизового прошарку трахеї. 1-ша експериментальна група. Забарвлення гематоксином та еозином. $\times 100$.

Адвентиційна оболонка трахеї складається із пухкої волокнистої сполучної тканини, яка з'єднує її з прилеглими частинами середостіння. Значне потовщення адвентиційної оболонки спостерігалось в 1-ій групі ($145,17 \pm 16,99$ мкм) порівняно з групою контролю ($80,56 \pm 5,86$ мкм) та інтактною групою ($91,06 \pm 6,18$ мкм) за рахунок збільшення відносної площі пухкої сполучної тканини, що є наслідком реакції компонентів сполучної тканини трахеї у відповідь на алергічне запалення при аероалергізації овальбуміном (рис. 3).

Таким чином, наслідком процесу алергічного запалення тканин трахеї, викликаного сенсibilізацією та алергізацією овальбуміном, є зміна товщини оболонок трахеї в хронобіологічному аспекті. Алергічне запалення розвивається у вигляді послідовних процесів за участю епітеліальних, зокрема нейроендокринних та імунокомпетентних клітин, медіаторів і цитокінів, взаємодія яких і формує характерний запальний процес і викликаний ним морфологічні зміни [10, 11, 12]. Отже, нами виявлений факт потовщення слизової оболонки трахеї в пізньому періоді розвитку алергічного запального процесу в дихальних шляхах на 36-ту і 44-ту доби спостереження. Максимального потовщення у 2 рази слизова оболонка трахеї набуває на 44-ту добу спостереження, порівняно з контролем. Максимальне потовщення підслизового прошарку трахеї виявляється в пізньому періоді розвитку алергічного запального процесу в дихальних шляхах в 3-ій експериментальній групі на 36-ту

добу спостереження (коефіцієнт збільшення 2, порівняно з контролем). Потоншення підслизового прошарку трахеї виявляється протягом раннього періоду запального процесу на 23-тій і 30-тій добу спостереження. Статистично значиме потовщення волокнисто-м'язово-хрящової оболонки трахеї спостерігалось на 44-ту добу спостереження (коефіцієнт збільшення 2,6, порівняно з контролем). Натомість, максимальне потовщення адвентиційної оболонки виявляється на 23-тій добу в 1-ій експериментальній групі.

Зіставлення виявлених морфологічних змін, підтверджених морфометричним та статистичним аналізом, дозволяє виявити закономірність реакції епітеліального та сполучнотканинного компонентів стінки трахеї у відповідь на сенсibilізацію та алергізацію овальбуміном. Викликані овальбуміном морфологічні зміни у стінці трахеї мають стадійний характер: альтеративні – в ранньому періоді, та проліферативні – в пізньому періоді розвитку алергічного запалення. Зокрема, нами спостерігалась десквамація і деструкція епітеліального покриву на 23-тій і 30-тій доби спостереження та зростання площі, що займає сполучна тканина оболонок трахеї у пізньому періоді розвитку алергічного запалення. Потовщення стінки трахеї викликане набряком сполучної тканини, потовщенням базальної мембрани епітеліального шару, лейкоцитарно-лімфоцитарною інфільтрацією. Подібні морфологічні зміни спостерігаються в наукових працях інших вчених [13, 14].

Висновки

1. На 23-тій та 30-тій добу експерименту спостерігалось потоншення слизової оболонки, за рахунок пошкодження клітин епітелію, спостерігалась десквамація, а місцями і повна відсутність війчастих клітин, та підслизової оболонки трахеї в 1-ій та 2-ій групах досліджень.

2. Потовщення слизової (у 2 рази) та підслизової оболонок трахеї було виявлено в 3-ій та 4-ій групах спостереження (пізній період алергічного запалення), порівняно з тваринами інтактною групою та групи контролю за рахунок збільшення площі пухкої сполучної тканини, що є наслідком продовження алергічного запального процесу в трахеї після закінчення експерименту.

Перспективи подальших досліджень

Нами планується дослідження динаміки війчастих епітеліоцитів та келихоподібних екзокриноцитів у складі епітеліа трахеї, реакції компонентів сполучної тканини (гемомікроциркуляторного русла, лімфоїдних структур) трахеї морських свинків при експериментальному овальбумін-індукованому алергічному запаленні.

Інформація про конфлікт інтересів

Потенційних або явних конфліктів інтересів, що пов'язані з цим рукописом, на момент публікації не існує та не передбачається.

Джерела фінансування

Дослідження проведено в рамках науково-дослідної теми «Імуноморфологічні особливості

внутрішніх органів при дії ендо- та екзогенних чинників на організм» (номер державної реєстрації 0118U004250).

Літературні джерела References

1. Shumnaya TE, Mazur VI, Klyatskaya LI, Solovyova SV, Kravchenko AK. [The incidence and risk factors of the development of allergic diseases in children of preschool age]. *Sovremennaya pediatriya*. 2015;70(6):61–5. Russian.
2. Papadopoulos NG, Agache I, Bavbek S, Bilo BM, Braido F, Cardona V. Research needs in allergy: an EAACI position paper, in collaboration with EFA. *Clinical and Translational Allergy*. 2012;2(1):21.
3. Reinholz M, Ruzicka T, Schaubert J. Vitamin D and its role in allergic disease. *Clinical & Experimental Allergy*. 2011;42(6):817–26.
4. Fedotova MM, Fedorova OS, Konovalova UV, Kamaltynova EM, Nahaeva TA, Ohorodova LM. [Chicken Egg Food Allergy: A Review of Current Research]. *Bulletin of Siberian Medicine*. 2018;17(2):156–166. Russian.
5. Christiansen ES, Kjaer HF, Eller E, Bindslev-Jensen C, Høst A, Mortz CG. Early-life sensitization to hen's egg predicts asthma and rhinoconjunctivitis at 14 years of age. *Pediatric Allergy and Immunology*. 2017;28(8):776–83.
6. Vasconcelos LHC, Silva M da CC, Costa AC, Oliveira GA de, Souza ILL de, Queiroga FR. A Guinea Pig Model of Airway Smooth Muscle Hyperreactivity Induced by Chronic Allergic Lung Inflammation: Contribution of Epithelium and Oxidative Stress. *Frontiers in Pharmacology*. 2019;9.
7. Klose CSN, Mahlaköiv T, Moeller JB, Rankin LC, Flamar A-L, Kabata H. The neuropeptide neuromedin U stimulates innate lymphoid cells and type 2 inflammation. *Nature*. 2017;549(7671):282–6.
8. Lambrecht BN, Hammad H. The immunology of asthma. *Nature Immunology*. 2014;16(1):45–56.
9. Popko SS, Yevtushenko VM, Syrtsov VK. [Lung Neuroendocrine System: Current State and Prospects for Further Research (Review of Literature)]. *Bukovinian Medical Herald*. 2019;23(3(91)):131–7. Ukrainian.
10. Branchfield K, Nantie L, Verheyden JM, Sui P, Wienhold MD, Sun X. Pulmonary neuroendocrine cells function as airway sensors to control lung immune response. *Science*. 2016;351(6274):707–10.
11. Sui P, Wiesner DL, Xu J, Zhang Y, Lee J, Van Dyken S. Pulmonary neuroendocrine cells amplify allergic asthma responses. *Science*. 2018;360(6393):eaan8546.
12. Popko SS, Evtushenko VM, Syrtsov VK. Influence of pulmonary neuroendocrine cells on lung homeostasis. *Zaporozhye medical journal*. 2020;22(4(121)):568–75. Ukrainian.
13. Sokol CL, Luster AD. The Chemokine System in Innate Immunity. *Cold Spring Harbor Perspectives in Biology*. 2015;7(5):a016303.
14. Antwi AO, Obiri DD, Osafo N. Stigmasterol Modulates Allergic Airway Inflammation in Guinea Pig Model of Ovalbumin-Induced Asthma. *Mediators of Inflammation*. 2017;2017(2953930):1–11.

Аксамитьєва М.В., Попко С.С., Євтушенко В.М. Морфологічні зміни оболонок трахеї морських свинок при експериментальному овалбумін-індукованому алергічному запаленні дихальних шляхів.

РЕФЕРАТ. Актуальність. В останні роки відмічається зростання числа алергічних захворювань органів дихання, особливо у дітей. Предиктором подальшого розвитку бронхіальної астми є сенсibilізація в ранньому віці до алергенів курячого яйця. Використання нових знань про алергенні компоненти курячого яйця дозволить прогнозувати ризики та клінічні особливості хвороби. Незважаючи на значимість, проблема вивчення морфогенезу алергічного запалення стінки трахеї недостатньо вивченою, досі є багато питань морфогенезу трахеї не з'ясовані і потребують подальших досліджень. **Мета дослідження** – встановити морфологічні зміни оболонок трахеї при експериментальному овалбумін-індукованому алергічному запаленні дихальних шляхів морських свинок. **Методи.** Гістологічним, морфометричним, статистичним методами досліджували товщину стінок трахеї 48 самців морських свинок на 23-у, 30-у, 36-у і 44-у добу після ініціації експериментального овалбумін-індукованого алергічного запалення дихальних шляхів. **Результати.** Встановлено, що максимальне статистично значиме потовщення слизової оболонки трахеї у 2 рази, виявлено в пізньому періоді розвитку алергічного запалення на 44-ту, та підслизової оболонки трахеї на 36-ту добу спостереження (коефіцієнт збільшення 2) порівняно з контролем. Натомість, потовщення підслизового прошарку трахеї виявляється в ранньому

періоді запального процесу на 23-тю і 30-ту добу спостереження. Доведено, що внаслідок розвитку алергічного запалення тканин трахеї, викликаного сенсibiliзацією та алергізацією овальбуміном, змінюється товщина оболонок трахеї в хронобіологічному аспекті. **Висновки.** На 23-тю та 30-ту добу експерименту спостерігалось потоншення слизової оболонки за рахунок пошкодження клітин епітелію, та підслизової оболонки трахеї в 1-ій та 2-ій групах досліджень. Потовщення слизової та підслизової оболонок трахеї в 3-ій та 4-ій групах спостереження (пізній період алергічного запалення), порівняно з тваринами інтактною групи та групи контролю відбувається за рахунок збільшення площі пухкої сполучної тканини, що є наслідком продовження алергічного запального процесу в трахеї після закінчення експерименту.

Ключові слова: трахея, овальбумін, алергічне запалення, морська свинка.

Аксамитьева М.В., Попко С.С., Евтушенко В.М. Морфологические изменения оболочек трахеи морских свинок при экспериментальном овальбумин-индуцированном аллергическом воспалении дыхательных путей.

РЕФЕРАТ. Актуальность. В последние годы отмечается рост числа аллергических заболеваний органов дыхания, особенно у детей. Предиктором дальнейшего развития бронхиальной астмы является сенсibiliзация в раннем возрасте к аллергенам куриного яйца. Использование новых знаний об аллергических компонентах куриного яйца позволит прогнозировать риски и клинические особенности болезни. Несмотря на значимость, проблема морфогенеза аллергического воспаления стенки трахеи недостаточно изучена, до сих пор многие вопросы морфогенеза трахеи при аллергическом воспалении не выяснены и требуют дальнейших исследований. **Цель исследования** - установить морфологические изменения оболочек трахеи при экспериментальном овальбумин-индуцированном аллергическом воспалении дыхательных путей морских свинок. **Методы.** Гистологическим, морфометрическим, статистическим методами исследовали толщину стенок трахеи 48 самцов морских свинок на 23-ие, 30-ые, 36-ые и 44-ые сутки после инициации экспериментального овальбумин-индуцированного аллергического воспаления дыхательных путей. **Результаты.** Установлено, что максимальное статистически значимое увеличение толщины слизистой оболочки трахеи в 2 раза наблюдается в позднем периоде на 44-е сутки наблюдения и подслизистой оболочки в 3-ей экспериментальной группе на 36-е сутки наблюдения (коэффициент увеличения 2), по сравнению с контролем. Однако, истончение подслизистого слоя трахеи наблюдается в раннем периоде воспалительного процесса на 23-ие и 30-ые сутки наблюдения. Доказано, что последствием аллергического воспаления тканей трахеи, вызванного сенсibiliзацией и алергізацією овальбуміна, является изменение толщины оболочек трахеи в хронобіологічному аспекті. **Выводы.** На 23-е и 30-е сутки эксперимента наблюдалось истончение слизистой оболочки за счет повреждения клеток эпителия, подслизистой оболочки трахеи в 1-ой и 2-ой группах исследования. Утолщение слизистой и подслизистой оболочек трахеи в 3-ей и 4-ой группах наблюдения (поздний период аллергического воспаления) по сравнению с животными интактною группы и группы контроля происходит за счет увеличения площади рыхлой соединительной ткани, что является следствием продолжения аллергического воспалительного процесса в трахее после окончания эксперимента.

Ключевые слова: трахея, овальбумин, аллергическое воспаление, морская свинка.