

А.В. Гошовська<sup>1</sup>  
І.С. Давиденко<sup>1</sup>  
В.М. Гошовський<sup>2</sup>  
О.М. Давиденко<sup>1</sup>  
С.М. Ясніковська<sup>1</sup>

<sup>1</sup> Вищий державний навчальний заклад України «Буковинський державний медичний університет»

<sup>2</sup> Комунальне некомерційне підприємство «Міський клінічний пологовий будинок №1», Чернівці

Надійшла: 06.05.2020

Прийнята: 12.06.2020

DOI: <https://doi.org/10.26641/1997-9665.2020.2.17-23>

УДК 611-013.84:618.39-021.8

## КІЛЬКІСНІ РЕЗУЛЬТАТИ ІМУНОГІСТОХІМІЧНОГО ДОСЛІДЖЕННЯ МЕТАЛОПРОТЕЇНАЗИ-2 У ТРОФОБЛАСТІ ПРИ TORCH-ІНФЕКЦІЇ НА МАТЕРІАЛІ АБОРТІВ У ТЕРМІН ГЕСТАЦІЇ 7-8 ТИЖНІВ

Hoshovska A.V.  ✉, Davydenko I.S. , Hoshovskyi V.M., Davydenko O.M. , Yasnikovska S.M.  Quantitative results of an immunohistochemical study of metalloproteinase-2 in trophoblast at TORCH infection on abortion material in the gestation period 7-8 weeks.

Higher State Educational Institution of Ukraine "Bukovynian State Medical University", Municipal non-profit enterprise "City Clinical Maternity Hospital №1", Chernivtsi, Ukraine.

**ABSTRACT. Background.** This study is a fragment of a series of immunohistochemical studies of trophoblast with TORCH infection, which are scheduled to be carried out at different gestational dates. This article is devoted to the results of studies of trophoblast during gestation of 7-8 weeks. **Objective.** Using the immunohistochemical method, to establish the features of the expression of metalloproteinase-2 in various types of trophoblast with TORCH infection compared with observations without an infectious process. **Methods.** The study examined abortion material 7-8 weeks of gestation. The main group of the study consisted of 18 observations of TORCH infection, and the control group - 17 observations of an aborted pregnancy without signs of an infectious process (abortion for social reasons). An immunohistochemical procedure was performed on metalloproteinase-2 with primary antibodies and a polymer antigen imaging system using DAKO diaminobenzidine. The method of microdensitometry in a specialized computer program ImageJ evaluated the optical density of the color. **Results.** According to the results of immunohistochemical studies using computer microdensitometry at a gestational age of 7-8 weeks, both with TORCH infection and without an infectious process, the very high expression of metalloproteinase-2 is observed in the invasive trophoblast, the smallest - in the syncytiotrophoblast of the chorionic villi, and intermediate values are noted in chorionic villus cytotrophoblast and cell column cytotrophoblast. With TORCH infection, the expression of metalloproteinase-2 is reduced in all types of trophoblast (cytotrophoblast of chorionic villi, cytotrophoblast of cell columns, invasive cytotrophoblast in endometrial fragments), except for syncytiotrophoblast of chorionic villi. **Conclusion.** According to the results of immunohistochemical studies, using computer microdensitometry at a gestational age of 7-8 weeks, both with TORCH infection and without an infectious process, the largest expression of metalloproteinase-2 is observed in invasive trophoblast, the smallest - in the syncytiotrophoblast of chorionic villi, and intermediate indices are noted in the cytotrophoblast of chorionic villi and the cytotrophoblast of cell columns. With TORCH infection, the expression of metalloproteinase-2 decreases in all types of trophoblast, excluding the syncytiotrophoblast of chorionic villi.

**Key words:** TORCH infection, trophoblast, metalloproteinase-2.

### Citation:

Hoshovska AV, Davydenko IS, Hoshovskyi VM, Davydenko OM, Yasnikovska SM. [Quantitative results of an immunohistochemical study of metalloproteinase-2 in trophoblast at TORCH infection on abortion material in the gestation period 7-8 weeks]. Morphologia. 2020;14(2):17-23. Ukrainian.

DOI: <https://doi.org/10.26641/1997-9665.2020.2.17-23>

 Hoshovska A.V. 0000-0002-7740-3962;  Davydenko I.S. 0000-0001-6712-3396

 Davydenko O.M. 0000-0002-8897-8913;  Yasnikovska S.M. 0000-0002-5826-3845

✉ [goshovska.alisa@bsmu.edu.ua](mailto:goshovska.alisa@bsmu.edu.ua)

© SI «Dnipropetrovsk Medical Academy of the Ministry of Health of Ukraine», «Morphologia»

## Вступ

Матково-плодово-плацентарна взаємодія відіграє провідне значення у завершенні вагітності [1-5]. Дане дослідження є черговим (другим) фрагментом серії імуногістохімічних досліджень трофобласта при TORCH-інфекції, які заплановано провести в різні терміни гестації [6]. Ця стаття присвячена результатам досліджень трофобласта в термін гестації 7-8 тижнів. У вказаний період вагітності визначаються наступні типи трофобласта, які доступні для масових досліджень: 1) цитотрофобласт хоріальних ворсинок; 2) синцитіотрофобласт (симпластотрофобласт) хоріальних ворсинок; 3) цитотрофобласт клітинних колонок (розташовується між хоріальними ворсинками у вигляді нерегулярних груп клітин – осередків різної форми та розмірів); 4) інвазивний цитотрофобласт у фрагментах ендометрію [7]. Трофобласт різних типів в нормі дає позитивну чітку експресію антигену металопротеїнази-2 (МП-2) [6, 8], що є підставою для імуногістохімічних досліджень МП-2 у трофобласті. Однак, на даний час не встановлені особливості експресії МП-2 у різних типах трофобласта при TORCH-інфекції. Важливість досліджень інвазивного цитотрофобласта пов'язана із його значенням для формування матково-плацентарного кровообігу [4, 9-12]. При врахуванні змін у трофобласті в ранні терміни гестації важливо враховувати той факт, що зміни в ньому можуть бути навіть без розвитку типового запального процесу [13-16].

**Мета.** Імуногістохімічним методом встановити особливості експресії МП-2 у різних типах трофобласта при TORCH-інфекції у порівнянні зі спостереженнями без інфекційного процесу.

## Матеріали та методи

Дослідженню підлягав абортний матеріал 7-8 тижнів гестації. Основну групу дослідження становили 18 спостережень TORCH-інфекції, а контрольну – 17 спостережень перерваної вагітності без ознак інфекційного процесу (аборти за соціальними показами). Матеріал фіксували 22-24 години у 10%-му нейтральному забуференому розчині формаліну, проводили етанолову дегідратацію та заливку в парафін. На серійних гістологічних зрізах 5 мкм завтовшки виконували імуногістохімічну методику на МП-2 з первинними антитілами та полімерної системою візуалізації антигену з використанням діамінобензидину виробника DAKO.

Отримували цифрові копії зображення за допомогою мікроскопа Delta Optical Evolution 100 (планахроматичні об'єктиви) та цифрової камери Olympus SP-550UZ. Цифрові зображення аналізували в спеціалізованій для гістологічних досліджень комп'ютерній програмі ImageJ (1.48v, вільна ліцензія, W.Rasband, National Institute of Health, USA, 2015) [17], зокрема, проводили комп'ютерну мікроденситометрію, а саме -

оцінювали оптичну густину забарвлення (у діапазоні від «0» до «1») на підставі логарифмічних перетворень величини яскравості (у градаціях від «0» до «255»). Для оптичної густини обраховували середню арифметичну та її похибку, порівняння між групами дослідження здійснювали непараметричним методом Mann-Whitney (комп'ютерна програма PAST 3.25, вільна ліцензія, O.Hammer, 2019) [18].

## Результати та їх обговорення

Візуальне дослідження імуногістохімічних препаратів показало, що позитивне (коричневе) забарвлення на МП-2 в цитоплазмі різних типів трофобласта носить дрібно- або крупногранулярний характер і різний ступінь забарвлення (рис. 1-3).

Насиченість гранулами має певну закономірність залежно від типу трофобластичних клітин. Різний ступінь забарвлення і різна насиченість гранулами цитоплазми трофобласта є об'єктивним підґрунтям для проведення кількісних досліджень наприклад, комп'ютерної мікроденситометрії, яка і була виконана в даному дослідженні. Різницю в характері розподілу гранул, які позитивно профарбовуються на МП-2, особливо, добре видно на прикладі трофобласта, який вкриває поверхню хоріальних ворсинок (рис. 1).

Зокрема, синцитіотрофобласт містить майже виключно дрібні гранули, які мають хоч і чітке, але порівняно слабе профарбовування. Слід зазначити, що насиченість гранулами цитоплазми синцитіотрофобласта висока (їх багато на одиницю площі). У цитотрофобласті хоріальних ворсинок спостерігається інша картина – в цитоплазмі знаходяться приблизно в рівному співвідношенні сильно профарбовані гранули (вони, як правило, мають найбільші або середні розміри) та світлі дрібні гранули. Обидва види гранул у цитотрофобласті хоріальних ворсинок розподіляються по цитоплазмі доволі рівномірно. Вищеописаний характер розподілу різних видів гранул МП-2 по цитоплазмі трофобласта хоріальних ворсинок, напевно, віддзеркалює процеси дозрівання вільозного трофобласта, адже відомо, що цитотрофобласт хоріальних ворсинок з часом «вливається» в синцитіотрофобласт [3], який є більш зрілою структурою у порівнянні із цитотрофобластом.

Як видно з даних таблиці 1, оптична густина забарвлення синцитіотрофобласта в нормі і при TORCH-інфекції має найнижчі середні показники серед всіх типів трофобласта. При цьому, TORCH-інфекція не змінює оптичну густину імуногістохімічного забарвлення на МП-2. У той же час, відмічено, що при TORCH-інфекції суттєво знижується оптична густина забарвлення на МП-2 (табл. 1) – у середньому на 18,64%. Це вказує на зниження експресії МП-2 при TORCH-інфекції.

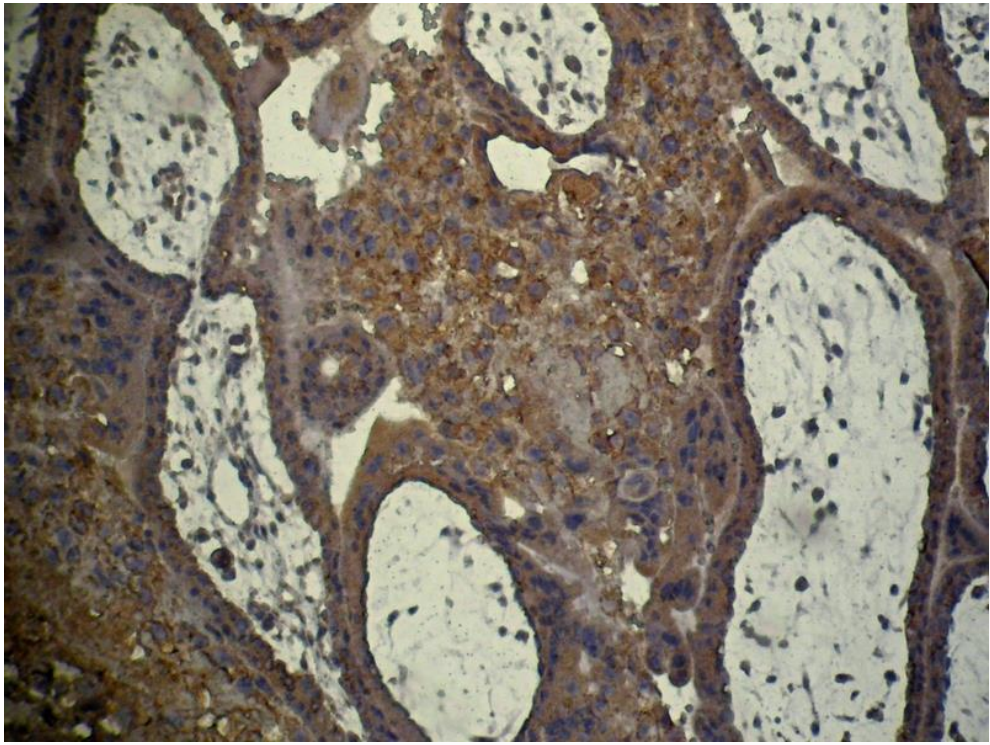


Рис. 1. TORCH-інфекція. Термін гестації 8 тижнів. Фрагменти хоріальних ворсинок. Імуногістохімічна методика на металопротеїназу-2 (полімерна система детекції антигену, пероксидазна мітка та ДАБ). ×200.

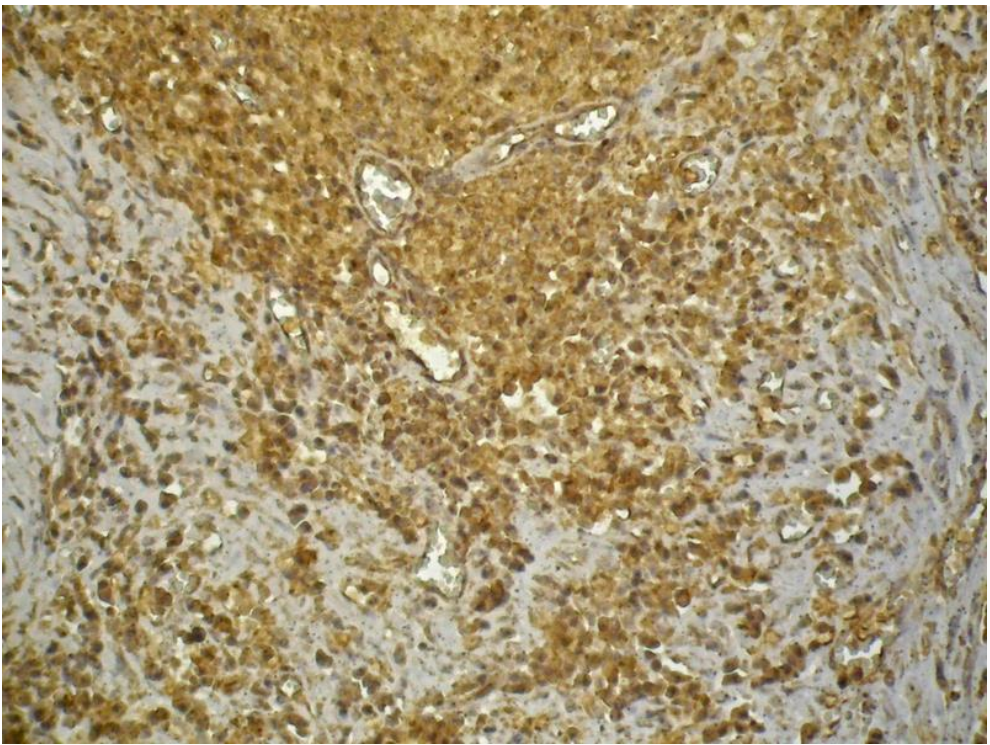


Рис. 2. TORCH-інфекція. Термін гестації 8 тижнів. Фрагмент клітинної колонки (у полі зору майже всі клітини відносяться до цитотрофобласту). Імуногістохімічна методика на металопротеїназу-2 (полімерна система детекції антигену, пероксидазна мітка та ДАБ). ×200.

Оптична густина забарвлення (в од.опт.густ.) цитоплазми різних типів трофобласта при застосуванні імуногістохімічної методики на металопротеїназу-2 при TORCH-інфекції (M±m)

Типи трофобласта	Основна група (TORCH-інфекція) n=18	Контрольна група n=17
Цитотрофобласт хоріальних ворсинок	0,242±0,0018 <b>P=0,003</b>	0,307±0,0014
Синцитіотрофобласт хоріальних ворсинок	0,116±0,0012 <b>P&gt;0,05</b>	0,117±0,0013
Цитотрофобласт клітинних колонок	0,244±0,0020 <b>P=0,002</b>	0,319±0,0015
Інвазивний цитотрофобласт	0,319±0,0023 <b>P&lt;0,001</b>	0,415±0,0022

Щодо цитотрофобласту клітинних колонок (рис. 2), слід зазначити, що характер гранул МП-2 і розподіл їх по цитоплазмі у цьому типі трофобласта є дуже подібним до вищеописаних особливостей гранул у цитоплазмі цитотрофобласта хоріальних ворсинок. При цьому, і реакція на TORCH-інфекцію є подібною –

відмічається зниження ( $p<0,05$ ) оптичної густини забарвлення на МП-2 (табл. 1) - у середньому на 21,29% , тобто має місце зниження експресії МП-2.

Найбільш інтенсивне забарвлення на МП-2 відмічено в цитоплазмі інвазивного цитотрофобласта (рис. 3, табл. 1).

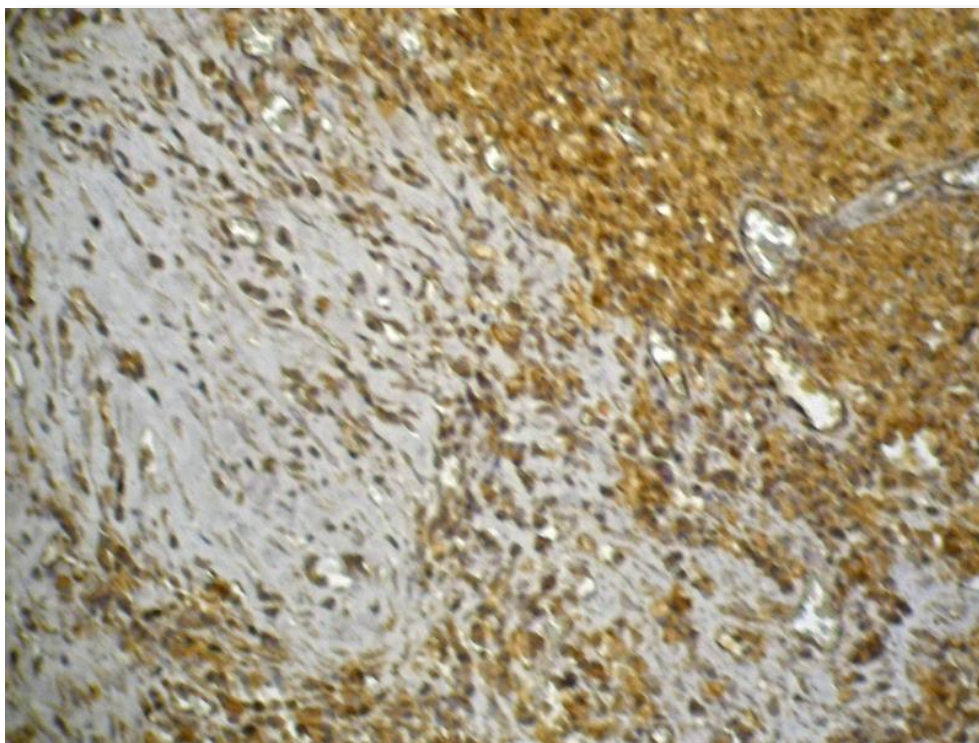


Рис. 3. TORCH-інфекція. Термін гестації 8 тижнів. Фрагмент ендометрію з інвазивним трофобластом. Імуногістохімічна методика на металопротеїназу-2 (полімерна система детекції антигену, пероксидазна мітка та ДАБ). ×200.

Це цілком очікуваний результат, адже процеси інвазії клітин (пухлинних і непухлинних) пов'язують у першу чергу саме з цитоплазматичними металопротеїназами. При цьому, насиченість гранулами цитоплазми інвазивного цитотрофобласта є найбільш високою серед всіх типів трофобласта в термін гестації 7-8 тижнів. При TORCH-інфекції оптична густина забарв-

лення на МП-2 знижується в середньому на 23,14% ( $p<0,05$ ).

Отже, при TORCH-інфекції експресія МП-2 знижується у всіх типах трофобласта, за виключенням синцитіотрофобласта хоріальних ворсинок.

Зменшення оптичної густини імуногістохімічного забарвлення зазвичай повинне тлумачи-

тися як зменшення концентрації вивченого антигену. Стосовно даного дослідження, можна стверджувати, що зниження оптичної густини імуногістохімічного забарвлення на МП-2 вказує на зменшення концентрації цього ферменту. Водночас, варто зауважити, що імуногістохімічне забарвлення на антигени будь-яких ферментів не дає підстави судити про їхню ензимну активність, а вказує лише на певну кількість молекул ферменту.

Стосовно зменшення концентрації МП-2 в інвазивному трофобласті при TORCH-інфекції, тлумачення є доволі однозначним і полягає в тому, що таке явище неодмінно повинно призвести до зменшення інвазивних властивостей цих клітин [3]. Наслідками цього можуть бути недостатнє прикріплення плідного яйця до стінки матки та згодом - викидні або передчасні пологи [5], а також недостатні гестаційні перебудови спіральних артерій матки з недостатнім розширенням їхнього просвіту та потенційним розвитком матково-плацентарної форми недостатності плаценти у другій половині вагітності, головна сутність якої полягає у недостатніх об'ємах надходження материнської крові до інтервільозних просторів плаценти [3, 4].

Щодо зменшення концентрації МП-2 в цитотрофобласті клітинних колонок та цитотрофобласті хоріальних ворсинок, то, напевно, найбільш вірогідним наслідком може бути зменшення інтенсивності процесів надходження продуктів білкового обміну з крові матері (з інтервільозних просторів) до крові плода, яка циркулює в кровоносних судинках хоріальних ворсинок плаценти. Так оцінка описаних процесів пов'язана із відомим фактом про те, що, хоча амінокислоти крові матері також можуть долати матково-плацентарний бар'єр і включатися в білковий метаболізм плода, але основним джерелом для білкового обміну плода є амінокислоти, які утворюються в трофобласті внаслідок протеолізу білків з крові матері, які надходять в

трофобласт. Описаний ефект порушення процесів обміну білків потенційно може сприяти розвитку затримки розвитку плода в зв'язку із зменшенням надходження до плода «білкового матеріалу» [3].

#### **Висновки**

1. Згідно результатів імуногістохімічних досліджень з використанням методу комп'ютерної мікроденситометрії в термін гестації 7-8 тижнів, як при TORCH-інфекції так і без інфекційного процесу, найбільша експресія металопротеїнази-2 відмічається в інвазивному трофобласті, найменша – в синцитіотрофобласті хоріальних ворсинок, а проміжні показники відмічаються в цитотрофобласті хоріальних ворсинок та цитотрофобласті клітинних колонок.

2. При TORCH-інфекції експресія металопротеїнази-2 знижується у всіх типах трофобласта, за виключенням синцитіотрофобласта хоріальних ворсинок.

3. Зміни в трофобласті щодо металопротеїнази-2 можуть служити для розвитку різних форм недостатності плаценти.

#### **Перспективи подальших розробок**

Перспектива подальших розробок полягає в дослідженні експресії металопротеїнази-2 при TORCH-інфекції в інші терміни гестації з наступним узагальненням інформації.

#### **Інформація про конфлікт інтересів**

Потенційних або явних конфліктів інтересів, що пов'язані з цим рукописом, на момент публікації не існує та не передбачається.

#### **Джерела фінансування**

Дослідження проведено в рамках науково-дослідної роботи «Удосконалення напрямків діагностики первинної плацентарної дисфункції з урахуванням морфо-функціонального стану екстраембріональних структур і матково-плацентарного кровотоку у вагітних високої групи перинатального ризику в ранні терміни гестації» (номер державної реєстрації 0116U002933).

#### **Літературні джерела**

#### **References**

1. Gendie EL, Danièle EB. Maternal-Fetal-Placental Communication and Pregnancy Outcome. *Placenta*. 2015;36:S1-S66. <https://www.sciencedirect.com/journal/placenta/vol/36/suppl/S1>
2. Masayoshi A. Placental findings as cause of neonatal deaths. *Placenta*. 2019;87:74-80. <https://doi.org/10.1016/j.placenta.2019.08.067>
3. Masayoshi A, Tomio F. How examination of the placenta in pregnancy loss can help with future outcomes. *Placenta*. 2019;87:74-8. <https://doi.org/10.1016/j.placenta.2019.08.068>
4. Pijnenborg R, Brosens I, Romero R. *Placental Bed Disorders*. Cambridge: Cambridge Uni-

versity Press. 2010. <https://doi.org/10.1017/CBO9780511750847>

5. Ting Ch, Meng Zh, Jiacheng S, Xihu M, Yong J, Xin Zh. The effect of maternal hyperoxygenation on placental perfusion in normal and fetal growth restricted pregnancies using intravoxel incoherent motion. *Placenta*. 2019;88:28-35. <https://doi.org/10.1016/j.placenta.2019.08.078>

6. Hoshovska AV, Davydenko IS, Davydenko OM, Hoshovsky VM. [Immunohistochemical study of metalloproteinase-2 in the trophoblast in TORCH infection on abortion material in gestational age 5-6 weeks]. *Klinichna anatomiya ta operatyvna khi-*

- rurhiya. 2016;4(15):70-3. Ukrainian. <http://kaos.bsmu.edu.ua/article/view/1727-0847.15.4.2016.101>
7. Benirschke K, Burton GJ, Baergen RN. Pathology of the human placenta. 6th ed. New York: Springer; 2012. 1050 p. <https://doi.org/10.1007/b137920>
  8. Kazumasa T, Sakurako M, Akiko O, Jota M, Shoko T, Takashi M. EG-VEGF enhances the trophoblast invasion through activation of MMP-2 and MMP-9 via PROKR2 in the human trophoblast cell lines. *Placenta*. 2019;87:66-74. <https://doi.org/10.1016/j.placenta.2019.08.037>
  9. Aughwane R, Schaa C, Hutchinson JC, Virasamic A, Zuluaga MA, Sebire N. Micro-CT and histological investigation of the spatial pattern of feto-placental vascular density. *Placenta*. 2019;88:36-43. <https://doi.org/10.1016/j.placenta.2019.09.014>
  10. Jing J, Erjiao Sh, Xuan Zh, Shenglan Zh, Jiaqi L, Jingyi Zh, Jun Yu. Expression of ESRP1 at human fetomaternal interface and involvement in trophoblast migration and invasion. *Placenta*. 2020;90:1-26. <https://doi.org/10.1016/j.placenta.2019.11.005>
  11. Oltra L, Revertea V, Garcésa B, Voltib GL, Morenoa JM, Salazara FJ. Trophoblast-induced spiral artery remodeling and uteroplacental haemodynamics in pregnant rats with increased blood pressure induced by heme oxygenase inhibition. *Placenta*. 2020;89:91-8. <https://doi.org/10.1016/j.placenta.2019.11.002>
  12. Rie O, Yuri S, Chizuko I, Miyuki T, Hanae K, Shinya H. Image analysis and pathological diagnosis of placental slow blood flow region. *Placenta*. 2019;87:70-1. <https://doi.org/10.1016/j.placenta.2019.08.055>
  13. Nobuko M, Takeshi N, Kazuki M, Ayumi T, Keiichi K, Takayuki I. Impact of human cytomegalovirus infection on trophoblast transcriptome. *Placenta*. 2019;87:61-5. <https://doi.org/10.1016/j.placenta.2019.08.016>
  14. Rogers LM, Serezani CH, Eastman AJ, Hasty AH, Englund-Ögge L, Kasey BJ. Palmitate induces apoptotic cell death and inflammasome activation in human placental macrophages. *Placenta*. 2020;90:45-51. <https://doi.org/10.1016/j.placenta.2019.12.009>
  15. Suna BW, Parks TH, Simhanc NM, Bertoleta J, Catov M. Early pregnancy immune profile and preterm birth classified according to uteroplacental lesions. *Placenta*. 2020;89:99-106. <https://doi.org/10.1016/j.placenta.2019.12.007>
  16. Yasuyuki N, Masahiko K, Yoshio Sh, Rimpei M, Hidemi T, Toshiyuki T. Sterile inflammation in preterm birth without chorioamnionitis. *Placenta*. 2019;87:66-70. <https://doi.org/10.1016/j.placenta.2019.08.036>
  17. Ferreira T, Rasband W. ImageJ. User Guide. New York: National Institute of Health; 2019. 170 p. <https://imagej.nih.gov/ij/docs/guide/146.html>
  18. Hammer Ø. PAST: Paleontological Statistics, Version 3.25. Reference manual. Oslo: Natural History Museum University of Oslo. 2019. 273 p. <https://folk.uio.no/ohammer/past/past3manual.pdf>

**Гошовська А.В., Давиденко І.С., Гошовський В.М., Давиденко О.М., Ясніковська С.М. Кількісні результати імуногістохімічного дослідження металопротейнази-2 у трофобласті при TORCH-інфекції на матеріалі абортів у термін гестації 7-8 тижнів.**

**РЕФЕРАТ. Актуальність.** Дане дослідження є фрагментом серії імуногістохімічних досліджень трофобласта при TORCH-інфекції, які заплановано провести в різні терміни гестації. Ця стаття присвячена результатам досліджень трофобласта в термін гестації 7-8 тижнів. **Мета.** Імуногістохімічним методом встановити особливості експресії металопротейнази-2 у різних типах трофобласта при TORCH-інфекції у порівнянні зі спостереженнями без інфекційного процесу. **Методи.** Дослідженню підлягав абортний матеріал 7-8 тижнів гестації. Основну групу дослідження становили 18 спостережень TORCH-інфекції, а контрольну – 17 спостережень перерваної вагітності без ознак інфекційного процесу (аборти за соціальними показами). Виконували імуногістохімічну методику на металопротейназу-2 з первинними антитілами та полімерною системою візуалізації антигену з використанням діамінобензидину виробника ДАКО. Методом комп'ютерної мікроденситометрії у спеціалізованій комп'ютерній програмі ImageJ оцінювали оптичну густину забарвлення. **Результати.** Згідно з результатами імуногістохімічних досліджень з використанням методу комп'ютерної мікроденситометрії в термін гестації 7-8 тижнів, як при TORCH-інфекції, так і без інфекційного процесу, найбільша експресія металопротейнази-2 відмічається в інвазивному трофобласті, найменша – в синцитіотрофобласті хоріальних ворсинок, а проміжні показники відмічаються в цитотрофобласті хоріальних ворсинок та цитотрофобласті клітинних колонок. При TORCH-інфекції експресія металопротейнази-2 знижується у всіх типах трофобласта (цитотрофобласт хоріальних ворсинок, цитотрофобласт клітинних колонок, інвазивний цитотрофобласт у фрагментах ендометрію), за виключенням синцитіотрофобласта хоріальних ворсинок. **Підсумок.** Згідно з результатами імуногістохімічних досліджень з використанням методу комп'ютерної мікроденситометрії в термін гестації 7-8 тижнів, як при TORCH-інфекції так і без інфекційного процесу, найбільша експресія металопротейнази-2 відмічається в інвазивному трофобласті, найменша – в синцитіотрофобласті хоріальних

ворсинок, а проміжні показники відмічаються в цитотрофобласті хоріальних ворсинок та цитотрофобласті клітинних колонок. При TORCH-інфекції експресія металопротеїнази-2 знижується у всіх типах трофобласта, за виключенням синцитіотрофобласта хоріальних ворсинок.

**Ключові слова:** TORCH-інфекція, трофобласт, металопротеїназа-2.

**Гошовская А.В., Давиденко И.С., Гошовский В.М., Давиденко О.Н., Ясниковская С.М. Количественные результаты иммуногистохимического исследования металлопротеиназы-2 в трофобласте при TORCH-инфекции на материале абортів в сроке гестации 7-8 недель**

**РЕФЕРАТ. Актуальность.** Данное исследование является фрагментом серии иммуногистохимических исследований трофобласта при TORCH-инфекции, которые запланировано провести в различные сроки гестации. Эта статья посвящена результатам исследований трофобласта в срок гестации 7-8 недель. **Цель.** Иммуногистохимическим методом установить особенности экспрессии металлопротеиназы-2 в различных типах трофобласта при TORCH-инфекции по сравнению с наблюдениями без инфекционного процесса. **Методы.** Исследованию подвергался абортный материал 7-8 недель гестации. Основную группу исследования составили 18 наблюдений TORCH-инфекции, а контрольную - 17 наблюдений прерванной беременности без признаков инфекционного процесса (аборты по социальным показаниям). Выполняли иммуногистохимическую методику на металлопротеиназе-2 с первичными антителами и полимерной системой визуализации антигена с использованием диаминобензидину производителя ДАКО. Методом компьютерной микроденситометрии в специализированной компьютерной программе ImageJ оценивали оптическую плотность окраски. **Результаты.** Согласно результатам иммуногистохимических исследований с использованием метода компьютерной микроденситометрии в срок гестации 7-8 недель, как при TORCH-инфекции, так и без инфекционного процесса, самая большая экспрессия металлопротеиназы-2 отмечается в инвазивном трофобласте, наименьшая - в синцитиотрофобласте хоріальних ворсинок, а промежуточные показатели отмечаются в цитотрофобласте хоріальних ворсинок и цитотрофобласте клеточных колонок. При TORCH-инфекции экспрессия металлопротеиназы-2 снижается во всех типах трофобласта (цитотрофобласт хоріальних ворсинок, цитотрофобласт клеточных колонок, инвазивный цитотрофобласт в фрагментах эндометрия), кроме синцитиотрофобласта хоріальних ворсинок. **Заключение.** Согласно результатам иммуногистохимических исследований с использованием метода компьютерной микроденситометрии в срок гестации 7-8 недель, как при TORCH-инфекции так и без инфекционного процесса, самая большая экспрессия металлопротеиназы-2 отмечается в инвазивном трофобласте, наименьшая - в синцитиотрофобласте хоріальних ворсинок, а промежуточные показатели отмечаются в цитотрофобласте хоріальних ворсинок и цитотрофобласте клеточных колонок. При TORCH-инфекции экспрессия металлопротеиназы-2 снижается во всех типах трофобласта, исключая синцитиотрофобласт хоріальних ворсинок.

**Ключевые слова:** TORCH-инфекция, трофобласт, металопротеиназа-2.