

К.О. Побелєнський¹
Н.В. Колот², О.С. Проценко²
В.І. Падалко², Г.А.Божок¹
Є.І. Легач¹
О.М. Побелєнський²

¹ Інститут проблем кріобіології і кріомедицини НАН України, Харків
² Харківський національний університет імені В. Н. Каразіна

Надійшла: 27.07.2019

Прийнята: 07.09.2019

DOI: <https://doi.org/10.26641/1997-9665.2019.3.93-98>

УДК 612.44:576.31:616.12-008.331.1-092.9

ДИНАМІКА МОРФОЛОГІЧНИХ ПОКАЗНИКІВ ЩИТОВИДНОЇ ЗАЛОЗИ У ГІПЕРТЕНЗИВНИХ ЩУРІВ ЛІНІЇ SHR ПРИ ВВЕДЕННІ ПРОПІЛТІОУРАЦИЛУ

Pobelensky K.O.  ✉, Kolot N.V. , Protsenko E.S. , Padalko V.I. , Bozhok G.A. , Legach E.I. , Pobelensky O.N.  Dynamics of morphological parameters of the thyroid gland in hypertensive SHR rats upon administration of propylthiouracil.

Institute for Problems of Cryobiology and Cryomedicine of the National Academy of Sciences of Ukraine, Kharkov, Ukraine

Kharkiv National University by V.N. Karazin, Kharkov, Ukraine



ABSTRACT. Background. The main clinical manifestations of thyroid gland (TG) diseases are associated with the influence of thyroid hormones on the cardiovascular system. At the same time, hypothyroidism as well as hyperthyroidism increase the risk of arterial hypertension. Based on this, the development of an experimental model that combines thyroid pathology and hypertension is relevant. From this point of view, the hypertensive SHR rats is a valuable object of study, since the course of arterial hypertension in these animals corresponds to the signs of human hypertension. **Objective.** Study of the dynamics of the morphological parameters of the thyroid gland in SHR rats with prolonged administration of propylthiouracil (PTU). **Methods.** Female SHR rats were used in the experiments; drinking water contained a 0.1% solution of PTU. TG was taken on the 17th, 25th, 31st, 39th and 47th days of the experiment, subjected to histological examination and staining with hematoxylin / eosin according to standard methods. We analyzed the average height of the follicular epithelium, the average follicle area, the nuclear cytoplasmic ratio (NCR) of thyrocytes, the ratio of the number of thyrocytes to fibroblasts per 50 μm^2 (T/FB). **Results.** It was established that the height of the epithelium, NCR, and the area of the follicles change irregularly during the intake of PTU: at first, fluctuations of indicators are observed, and starting from 31st day they are stabilized. In general, after 47 days of receiving PTU, the average height of the follicular epithelium increased by 0.7 μm , the average area of the follicles – by 182 μm^2 , and NCR – by 0.11. In the stroma of the gland, activation of fibroblast proliferation was observed as evidenced by a decrease in the T/FB ratio from 2.87 to 0.54. **Conclusion.** When using a solution for drinking with 0.1% PTU for 47 days characteristic changes of hypertrophy and hyperplasia are observed in the thyroid tissue of hypertensive SHR rats. Stabilization of morphological parameters is observed after 30 days of taking PTU.



Key words: thyroid gland, hypertensive rats, propylthiouracil, hypertrophy, hyperplasia.

Citation:


Pobelensky KO, Kolot NV, Protsenko ES, Padalko VI, Bozhok GA, Legach EI, Pobelensky ON. [Dynamics of morphological parameters of the thyroid gland in hypertensive SHR rats upon administration of propylthiouracil]. Morphologia. 2019;13(3):93-8. Ukrainian.

DOI: <https://doi.org/10.26641/1997-9665.2019.3.93-98>

 Pobelensky K.O. 0000-0002-8948-7833,  Kolot N.V. 0000-0002-1707-7544

 Protsenko E.S. 0000-0001-6998-9783,  Padalko V.I. 0000-0002-0862-1317

 Bozhok G.A. 0000-0002-4188-9286,  Legach E.I. 0000-0002-0656-4515

 Pobelensky O.N. 0000-0003-0162-4643

✉ pobelensky@gmail.com

© SI «Dnipropetrovsk Medical Academy of the Ministry of Health of Ukraine», «Morphologia»

Вступ

За даними Kearney P. і спів. біля третини людей у сучасному світі страждає на артеріальну

гіпертензію [1]. При цьому, обидва основних типи дисфункції щитовидної залози (ЩЗ), гіпотагіпертиреоз, підвищує ризик її виникнення [2].

В свою чергу, гіпертонія значно збільшує ризик розвитку раку ЩЗ [3]. Отже комплексні дослідження, спрямовані на вивчення перебігу гіпертонії на фоні тиреоїдної патології, є актуальним, а розробка адекватної експериментальної моделі на тваринах є важливою для медицини та фармакології.

Пропілтіоурацил (ПТУ) широко використовується для моделювання гіпотиреозу та гіперплазії ЩЗ на тваринах [4–6]. Він пригнічує тиреопероксидазу (ТПО), яка є ключовим ферментом синтезу тиреоїдних гормонів. На тлі зниження рівня означених гормонів спостерігається стимуляція секреції тиреотропного гормону (ТТГ). Підвищення рівня ТТГ у плазмі крові приводить до гіпертрофії та гіперплазії ЩЗ, характерних для зобу.

На сьогодні, ПТУ-індукована модель є загально прийнятною при вивченні патоморфологічних характеристик ЩЗ на нелінійних щурах [4–7]. Однак те, що основні клінічні прояви захворювань ЩЗ пов'язані з ефектами тиреоїдних гормонів на серцево-судинну систему, диктує необхідність створювати нові експериментальні моделі. З цієї точки зору, лінія щурів SHR є цінним об'єктом дослідження, оскільки за динамікою підвищення артеріального тиску та наявністю характерних морфологічних змін в серці та кровоносних судинах перебіг артеріальної гіпертензії у цих тварин відповідає ознакам гіпертонічної хвороби людини [8]. Однак досі не було досліджено морфологічні показники ЩЗ при введенні ПТУ щурам цієї лінії.

Мета

Вивчення динаміки морфологічних показників щитовидної залози у гіпертензивних щурів лінії SHR при тривалому введенні пропілтіоурацилу.

Матеріали та методи

Експерименти на тваринах проводилися відповідно до «Загальних принципів експериментів на тваринах», схваленими V Національним конгресом з біоетики (2013) і узгодженими з положеннями IV Європейської Конвенції (ETS N 123, Страсбург, Франція, 1986).

В експериментах використовували самок щурів лінії SHR 6-місячного віку масою 250-280 г. Тварини утримувалися у віварії ІПКіК НАН України з вільним доступом до збалансованого сухого корму («Гора», Україна). Відповідно до роботи [4] питна вода, яку вживали піддослідні тварини, містила 0,1% розчин ПТУ (Sigma, США).

Щурів забивали на 17, 25, 31, 39 та 47 добу експерименту. Кількість тварин у групі на кожному терміні дорівнювала 5. ЩЗ фіксували у формаліні, піддавали гістологічній проводці, виготовляли гістологічні зрізи, які забарвлювали

гематоксиліном і еозином за стандартною методикою.

Мікрофотозйомку гістологічних зрізів ЩЗ здійснювали за допомогою світлового мікроскопа AmScope XYL-403 (Китай) з цифровою камерою. Підрахунки проводили на 7-9 зрізах кожної ЩЗ. Для морфометричного аналізу накопичували не менш 100 вимірювань кожного морфологічного показника. Для вимірювань використовували програму AxioVision Rel. 4.8 («CarlZeiss», Німеччина).

Відповідно до роботи [9] аналізували наступні морфологічні показники ЩЗ: середню висоту фолікулярного епітелію, середню площу фолікулів, ядерно-цитоплазматичне відношення (ЯЦВ) тироцитів, відношення кількості тироцитів до фібробластів на 50 мкм² площі зрізу (Т/ФБ).

Результати експериментів представлені у вигляді середнього значення \pm стандартне відхилення. Статистичний аналіз даних проводився за допомогою програм Statistica та Excel. Нормальність розподілу даних визначали за допомогою W-критерію Шапіро-Уїлка. Статистичну значимість оцінювали за допомогою t-критерію Стьюдента. Відмінності вважали статистично значущими при $p < 0,05$.

Результати та їх обговорення

Помітно, що до аплікації ПТУ тканина ЩЗ щура лінії SHR представлена фолікулами середнього розміру, вистеленими кубічним епітелієм з вакуолізованим ацидофільним колоїдом (рис. 1, а). Після введення ПТУ спостерігається значний поліморфізм фолікулярної паренхіми (рис. 1, б). Тканина ЩЗ характеризується появою фолікулів різного розміру (від дрібних до гігантських) і форми (круглі, еліпсоїдні), а також зон інтенсивної клітинної проліферації. Фолікулярний епітелій є кубічними або циліндричним, іноді з десквамацією епітеліоцитів у порожнину фолікула.

Кількісна динаміка середнього показника висоти фолікулярного епітелію під час введення ПТУ представлені на рисунку 2. Помітно, що показник нерівномірно змінюється під час прийому ПТУ: на 17 добу спостерігається збільшення середньої висоти епітелію з $3,4 \pm 0,5$ до $6,8 \pm 1,3$ мкм, на 25 добу – зменшення до $2,9 \pm 0,8$ мкм, а починаючи з 31 доби відбувається стабілізація показника у межах від $4,1 \pm 0,7$ до $4,6 \pm 1,0$ мкм. В цілому, після 47 діб прийому ПТУ середня висота фолікулярного епітелію підвищується на 0,7 мкм.

Введення ПТУ приводить до змін середньої площі фолікулів у тканині ЩЗ (рис. 3). При чому, динаміка цього показника є схожою з тією, що спостерігається при вимірюванні середньої висоти епітелію. Площа фолікулів підвищується з $1463,1 \pm 54,8$ до $1640,9 \pm 110,8$ мкм² на 17 добу, потім відбувається зниження до $1542,9 \pm 151,1$

мкм² на 31 добу. Наприкінці експерименту середня площа фолікулів становила 1645,8±284,8 мкм². Таким чином, на 47 добу введення ПТУ у

гіпертензивних щурів спостерігалось зростання середньої площі фолікулів на 182 мкм².

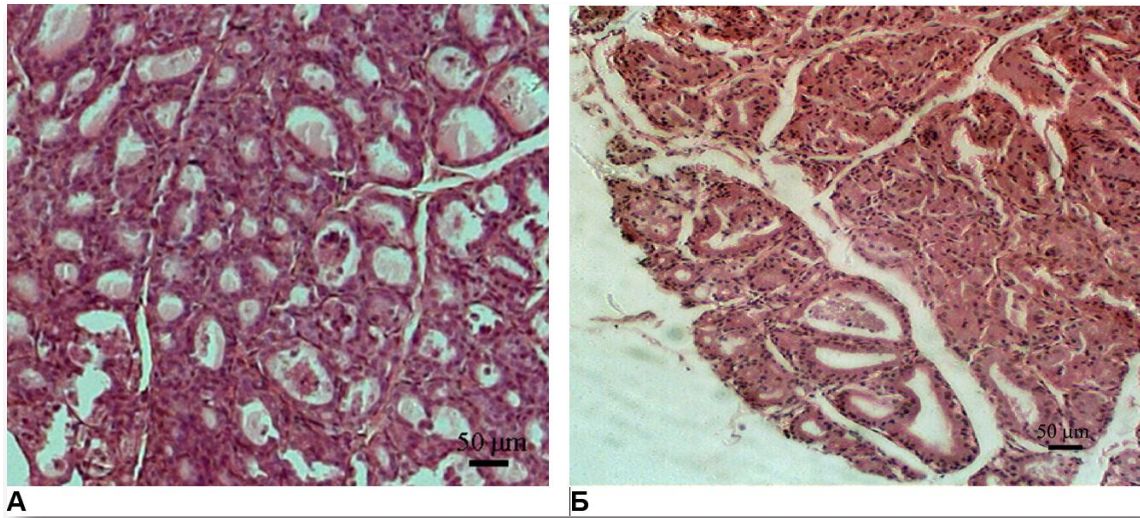


Рис. 1. Мікрофотографії гістологічних препаратів ЩЗ щурів лінії SHR: а – інтактна ЩЗ; б – введення 0,1% ПТУ, 31 доба.

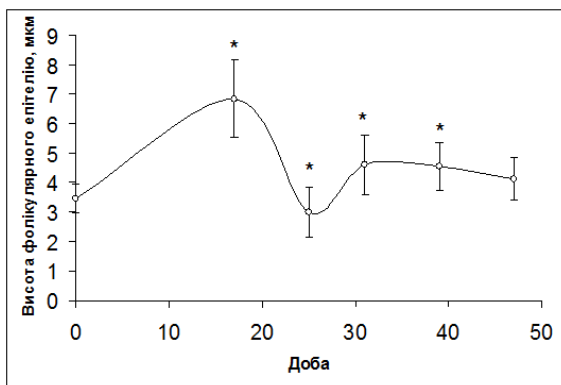


Рис. 2. Середня висота фолікулярного епітелію ЩЗ гіпертензивних щурів лінії SHR на різних термінах введення ПТУ. Примітка: * – показник значуще відрізняється по відношенню до 0 доби, $p < 0,05$.

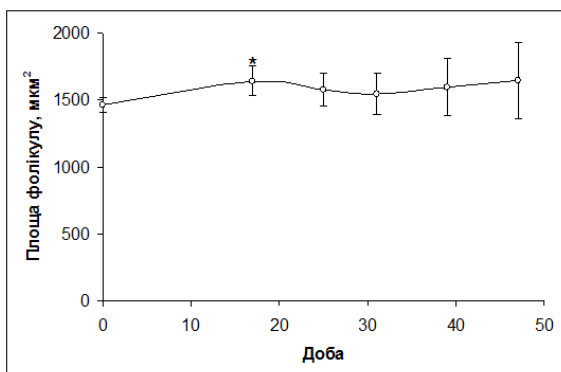


Рис. 3. Середня площа фолікулів ЩЗ гіпертензивних щурів лінії SHR на різних термінах введення ПТУ. Примітка: * – показник значуще відрізняється по відношенню до 0 доби, $p < 0,05$.

Зміна ядерно-цитоплазматичного

відношення тироцитів є гістологічною ознакою багатьох патологічних процесів ЩЗ [10]. В нашому експерименті на фоні введення ПТУ цей показник теж зазнавав певної динаміки (рис. 4). Від початку експерименту він декілька зменшувався (з $0,28 \pm 0,05$ до $0,25 \pm 0,08$), після чого з 25 доби підвищувався та залишався до кінця терміну спостереження у межах від $0,39 \pm 0,10$ до $0,46 \pm 0,15$ ($p < 0,05$). На 47 добу прийому 0,1% ПТУ ЯЦВ тироцитів у щурів лінії SHR підвищувалося в порівнянні з вихідним показником на 0,11.

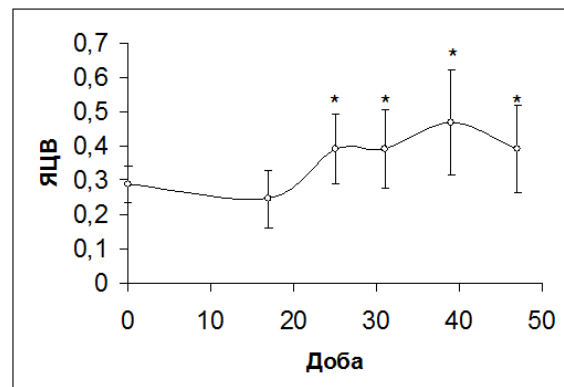


Рис. 4. Ядерно-цитоплазматичне відношення тироцитів гіпертензивних щурів лінії SHR на різних термінах введення ПТУ. Примітка: * – показник значуще відрізняється по відношенню до 0 доби, $p < 0,05$.

Відомо, що паракринна стимуляція у патологічно зміненій тканині ЩЗ може стимулювати проліферативні процеси у стромі органу за участі ростових факторів та хемокінів [11]. Зважаючи на це, нами було вивчено

співвідношення Т/ФБ у тканині ЩЗ щурів лінії SHR при введенні ПТУ (рис. 5). На всьому терміні спостереження встановлено поступове зменшення показника, що свідчило про активацію проліферації фібробластів. Відношення Т/ФБ на початку експерименту дорівнювало $2,87 \pm 1,23$, тоді як на 47 добу воно складало $0,54 \pm 0,29$ ($p < 0,05$).

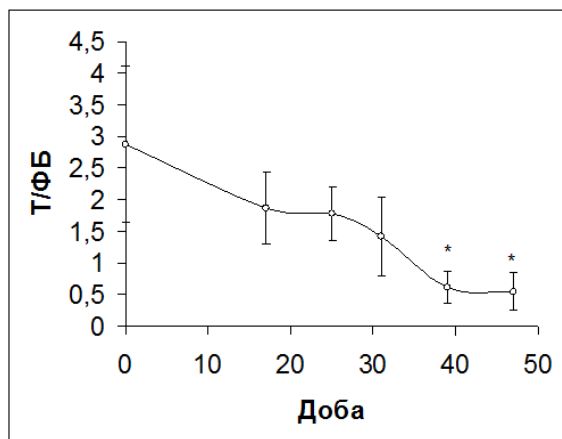


Рис. 5. Відношення кількості тироцитів до фібробластів (Т/ФБ) на 50 мкм^2 площі тканини ЩЗ гіпертензивних щурів лінії SHR на різних термінах введення ПТУ. Примітка: * – показник значуще відрізняється по відношенню до 0 доби, $p < 0,05$.

В результаті проведення експериментів встановлено вплив ПТУ на ЩЗ гіпертензивних щурів лінії SHR, який виражався у стимуляції гіпертрофічних та гіперпластичних процесів в органі. Схожий ефект спостерігається при введенні ПТУ нормотензивним щурам [7]. Вважається, що ПТУ-індукована гіперплазія ЩЗ пов'язана зі збільшенням на тироцитах рецепторів до інсуліноподібного фактору росту IGF II типу [4], які опосередковують дію ТТГ.

Гіпертрофічні процеси під дією ПТУ пов'язані як зі збільшенням розміру фолікулярних клітин, так й, можливо, з активацією продукції тироглобуліну, яка була продемонстрована при введенні ПТУ щурам [12].

Потрібно відзначити, що встановлена нами динаміка морфологічних показників ЩЗ може вказувати на розвиток адаптивної відповіді з боку фолікулярної паренхіми органу. Це виражається в коливаннях розміру тироцитів, їх ядерно-цитоплазматичного відношення та фолікулярної площі у перший місяць після початку введення ПТУ. Лише після 30 діб ці показники залишаються на приблизно одному рівні. Таким чином, для відтворення стабільної моделі на щурах лінії SHR необхідним є введення ПТУ на більш, ніж місячному терміні.

Висновки

Щури лінії SHR можуть бути використані для відтворення ПТУ-індукованої гіпертрофії та гіперплазії ЩЗ, оскільки в них спостерігається характерна динаміка морфологічних показників. При цьому потрібно приділяти увагу терміну введення ПТУ. При використанні розчину для пиття з 0,1% ПТУ стабільне збільшення розміру тироцитів, їх ядерно-цитоплазматичного відношення та площі фолікулів спостерігаються не раніше, ніж через 30 діб.

Перспективи подальших розробок

Отримані результати дозволяють рекомендувати отриману нами модель ПТУ-індукованої гіпертрофії та гіперплазії ЩЗ на фоні артеріальної гіпертензії для використання у медичних та фармакологічних дослідженнях. Також, враховуючи показану раніше гіпотензивну дію ПТУ [13], необхідним є подальше вивчення його ефектів на серцево-судинну систему з використанням розробленої моделі.

Інформація про конфлікт інтересів

Потенційних або явних конфліктів інтересів, що пов'язані з цим рукописом, на момент публікації не існує та не передбачається.

Джерела фінансування

Дослідження проведено в рамках науково-дослідної теми «Властивості кріоконсервованих первинних культур клітин ендокринних залоз неонатальних тварин *in vitro* та *in vivo* при трансплантації» (номер державної реєстрації 0116U003494).

Літературні джерела

References

1. Kearney PM, Whelton M, Reynolds K, Muntner P, Whelton PK, He J. Global burden of hypertension—analysis of worldwide data. *Lancet*. 2005;365(9455):217–23. doi: 10.1016/S0140-6736(05)17741-1.
2. Berta E, Lengyel I, Halmi S, Zrínyi M, Erdei A, Harangi M, Páll D, Nagy EV, Bodor M. Hypertension in Thyroid Disorders. *Front Endocrinol (Lausanne)*. 2019;10:482. doi: 10.3389/fendo.2019.00482.
3. Yin DT, He H, Yu K, Xie J, Lei M, Ma R,

- Li H, Wang Y, Liu Z. The association between thyroid cancer and insulin resistance, metabolic syndrome and its components: a systematic review and meta-analysis. *Int J Surg*. 2018;57:66–75. doi: 10.1016/j.ijsu.2018.07.013.
4. Polychronakos C, Guyda HJ, Patel B, Posner BI. Increase in the number of type II insulin-like growth factor receptors during propylthiouracil-induced hyperplasia in the rat thyroid. *Endocrinology*. 1986;119(3):1204-9. doi: 10.1210/endo-119-3-1204.

5. Laezza C, Mazziotti G, Fiorentino L, Gazzero P, Portella G, Gerbasio D, Carella C, Matarese G, Bifulco M. HMG-CoA reductase inhibitors inhibit rat propylthiouracil-induced goiter by modulating the ras-MAPK pathway. *J Mol Med (Berl)*. 2006;84(11):967-73. doi: 10.1007/s00109-006-0079-8.

6. Abdolhosseinipoor F., Sadeghi-Dinani M., Hosseini-Sharifabad A. The effects of Urtica dioica hydroalcoholic extract on the propylthiouracil induced hypothyroidism in rat. *J Herbm Pharm*. 2018;7(4):300-305. doi: 10.15171/jhp.2018.45.

7. Nambiar PR, Palanisamy GS, Okerberg C, Wolford A, Walters K, Buckbinder L, Reagan WJ. Toxicities associated with 1-month treatment with propylthiouracil (PTU) and methimazole (MMI) in male rats. *Toxicol Pathol*. 2014;42(6):970-83. doi: 10.1177/0192623313502708.

8. Conrad CH, Brooks WW, Hayes JA, Sen S, Robinson KG, Bing OH. Myocardial fibrosis and stiffness with hypertrophy and heart failure in the spontaneously hypertensive rat. *Circulation*. 1995;91(1):161-70. doi: 10.1161/01.cir.91.1.161.

9. Chumachenko PA. [Thyroid: Morphometric

analysis]. *Modern problems of science and education*. 2009;5:136-141. Russian.

10. Kalmin OV, Kalmin OO. [Features of the microstructure of the thyroid gland in some types of its pathologies]. *Journal News of Higher Educational Institutions. Volga Region*. 2013;4(28):103-111. Russian.

11. Fozzatti L, Alaminio VA, Park S, Giusiano L, Volpini X, Zhao L, Stempin CC, Donadio AC, Cheng SY, Pellizas CG. Interplay of fibroblasts with anaplastic tumor cells promotes follicular thyroid cancer progression. *Sci Rep*. 2019;9(1):8028. doi: 10.1038/s41598-019-44361-6.

12. Yi X, Yamamoto K, Shu L, Katoh R, Kawaoi A. Effects of Propylthiouracil (PTU) Administration on the Synthesis and Secretion of Thyroglobulin in the Rat Thyroid Gland: A Quantitative Immuno-electron Microscopic Study Using Immunogold Technique. *Endocr Pathol*. 1997;8(4):315-25. PMID: 12114793.

13. Fregly MJ, Hood CI. Physiologic and Anatomic Effects of Propylthiouracil on Normal and Hypertensive Rats. *Circulation Research*. 1959;7(3):486-96. doi: 10.1161/01.res.7.3.486.

Побеленський К.О., Колот Н.В., Проценко О.С., Падалко В.І., Божок Г.А., Легач Є.І., Побеленський О.М. Динаміка морфологічних показників щитовидної залози у гіпертензивних щурів лінії shg при введенні пропілтіоурацилу.

РЕФЕРАТ. Актуальність. Основні клінічні прояви захворювань щитовидної залози (ЩЗ) пов'язані з впливом тиреоїдних гормонів на серцево-судинну систему. При цьому як гіпо-, так й гіпертиреоз підвищує ризик виникнення артеріальної гіпертензії. Виходячи з цього, розробка експериментальної моделі, яка поєднує в собі тиреоїдну патологію та гіпертензію, є актуальною. З цієї точки зору, лінія гіпертензивних щурів SHR є цінним об'єктом дослідження, оскільки перебіг артеріальної гіпертензії у цих тварин відповідає ознакам гіпертонічної хвороби людини. **Мета.** Вивчення динаміки морфологічних показників ЩЗ у щурів лінії SHR при тривалому введенні пропілтіоурацилу (ПТУ). **Методи.** В експериментах використовували самок щурів лінії SHR, питна вода містила 0,1% розчин ПТУ. ЩЗ вилучали на 17, 25, 31, 39 та 47 добу експерименту, піддавали гістологічній провідці та забарвленню гематоксиліном/еозином за стандартною методикою. Аналізували середню висоту фолікулярного епітелію, середню площу фолікулів, ядерно-цитоплазматичне відношення (ЯЦВ) тироцитів, відношення кількості тироцитів до фібробластів на 50 мкм² (Т/ФБ). **Результати.** Встановлено, що висота епітелію, ЯЦВ та площа фолікулів нерівномірно змінюється під час прийому ПТУ: спочатку спостерігаються коливання показників, а починаючи з 31 доби відбувається їх стабілізація. В цілому, після 47 дб прийому ПТУ середня висота фолікулярного епітелію підвищувалася на 0,7 мкм, середня площа фолікулів – на 182 мкм², а ЯЦВ – на 0,11. В стромі залози спостерігалася активація проліферації фібробластів, про що свідчило зменшення відношення Т/ФБ з 2,87 до 0,54. **Висновки.** При використанні розчину для пиття з 0,1% ПТУ впродовж 47 дб в тканині ЩЗ гіпертензивних щурів лінії SHR спостерігаються зміни, характерні для гіпертрофії та гіперплазії. Стабілізація морфологічних показників спостерігається після 30 дб прийому ПТУ.

Ключові слова: щитовидна залоза, гіпертензивні щури, пропілтіоурацил, гіпертрофія, гіперплазія.

Побеленский К.О., Колот Н.В., Проценко Е.С., Падалко В.И., Божок Г.А., Легач Е.И., Побеленский О.Н. Динамика морфологических показателей щитовидной железы у гипертензивных крыс линии SHR при введении пропилтиоурацила.

РЕФЕРАТ. Актуальность. Основные клинические проявления заболеваний щитовидной железы (ЩЖ) связаны с влиянием тиреоидных гормонов на сердечно-сосудистую систему. При этом как гипо-, так и гипертиреоз повышает риск возникновения артериальной гипертензии. Исходя из этого, разработка экспериментальной модели, которая сочетает в себе тиреоидную патологию и гипертензию, является актуальной. С этой точки зрения, линия гипертензивных крыс SHR является ценным объектом исследо-

вания, поскольку течение артериальной гипертензии у этих животных соответствует признакам гипертонической болезни человека. **Цель.** Изучение динамики морфологических показателей щитовидной железы у крыс линии SHR при длительном введении пропилтиоурацила (ПТУ). **Методы.** В экспериментах использовали самок крыс линии SHR, получавших с питьевой водой 0,1% раствор ПТУ. ЩЖ забирали на 17, 25, 31, 39 и 47 сутки эксперимента, подвергали гистологической проводке и окраске гематоксилином и эозином по стандартной методике. Анализировали среднюю высоту фолликулярного эпителия, среднюю площадь фолликулов, ядерно-цитоплазматического отношения (ЯЦО) тироцитов, отношение количества тироцитов к фибробластам на 50 мкм^2 (Т/ФБ). **Результаты.** Установлено, что высота эпителия, ЯЦО и площадь фолликулов неравномерно изменяется во время приема ПТУ: сначала наблюдаются колебания показателей, а начиная с 31 суток происходит их стабилизация. В целом, после 47 дней приема ПТУ средняя высота фолликулярного эпителия повышалась на 0,7 мкм, средняя площадь фолликулов – на 182 мкм^2 , а ЯЦО – на 0,11. В строме железы наблюдалась активация пролиферации фибробластов, о чем свидетельствовало уменьшение отношения Т/ФБ с 2,87 до 0,54. **Выводы.** При использовании раствора для питья с 0,1% ПТУ в течение 47 суток в ткани ЩЖ гипертонических крыс линии SHR наблюдаются изменения, характерные для гипертрофии и гиперплазии. Стабилизация морфологических показателей наблюдается после 30 дней приема ПТУ.

Ключевые слова: щитовидная железа, гипертонические крысы, пропилтиоурацил, гипертрофия, гиперплазия.