

О.В.Прокоп'юк¹
О.Г.Курик¹
М.Д.Андрєєв²

¹ Державний патологоанатомічний центр України (Хмельницький)

² Вінницький національний медичний університет ім. М.І.Пирогова

Ключові слова: аденокарцинома простати, нейроендокринна диференціація, імуногістохімічне дослідження, хромогранін А, нейрон-специфічна енолаза.

Надійшла: 24.08.2010

Прийнята: 19.09.2010

DOI: <https://doi.org/10.26641/1997-9665.2010.3.39-43>

УДК 616.65-006.6.-091

ІМУНОГІСТОХІМІЧНА ХАРАКТЕРИСТИКА НЕЙРОЕНДОКРИННОГО КОМПОНЕНТУ АДЕНОКАРЦИНОМА ПЕРЕДМІХУРОВОЇ ЗАЛОЗИ

Дослідження проведено в рамках науково-дослідної роботи “Клініко-морфологічні аспекти діагностики, лікування та реабілітації хворих на злоякісні новоутворення” (номер державної реєстрації 0104U002842).

Резюме. Метою дослідження стало вивчення нейроендокринного компонента аденокарцинома передміхурової залози в залежності від типу гістологічної будови пухлин та ступеню їх диференціювання. При імуногістохімічному дослідженні аденокарцинома передміхурової залози з використанням маркерів нейроендокринної диференціації – хромограніну А і нейрон-специфічної енолази – виявлено, що в світлоклітинних аденокарциномах нейроендокринна диференціація виражена більше, ніж в темноклітинних аденокарциномах. Нейроендокринний компонент представлений у більшій кількості в помірnodиференційованих аденокарциномах у порівнянні з низькодиференційованими.

Морфологія. – 2010. – Т. IV, № 3. – С. 39-43.

© О.В.Прокоп'юк, О.Г.Курик, М.Д.Андрєєв, 2010

Prokopyk O.V., Kuryk O.G., Andreyev M.D. Immunohistochemical investigation of neuroendocrine component in prostate adenocarcinoma.

Summary. A purpose of current research was to investigate the neuroendocrine component of prostate adenocarcinoma. The immunohistochemical investigation with using markers of neuroendocrine differentiation – chromogranin A and neuron-specific enolase was performed. The neuroendocrine differentiation in light-cell adenocarcinoma is more expressive comparing with poorly dark-cell adenocarcinoma, and the neuroendocrine differentiation in moderately differentiated adenocarcinoma is more expressive comparing with poorly differentiated adenocarcinoma.

Key words: prostate adenocarcinoma, neuroendocrine differentiation, immunohistochemical investigation, chromogranin A, neuron-specific enolase.

Вступ

В нормальній передміхуровій залозі присутні нейроендокринні клітини (APUD-клітини), які приймають участь в регуляції росту і диференціації, в гомеостатичній регуляції секреторних процесів в простаті як чоловічому статевому органі. При виникненні злоякісних утворень в простаті APUD-клітини можуть ставати складовими компонентами пухлин, при цьому говорять про нейроендокринну диференціацію пухлин передміхурової залози (Daneshmand S. et al., 2005).

Нейроендокринна диференціація в карциномах простати спостерігається частіше, ніж в карциномах, що походять з інших відділів чоловічого уrogenітального тракту, оскільки передміхурова залоза серед усіх органів чоловічої сечостатевої системи має найбільшу популяцію ендокринних клітин (Sun Y. et al., 2009). Нейроендокринна диференціація зустрічається в 30-100% і її визначення залежить в значній мірі від розвитку сучасних технологій, а саме чутливості гістохімічних та імуногістохімічних методик (Huang J. et al., 2007).

Нейроендокринна диференціація в пухлинах

простати характеризується наявністю поодиноких або скупчень нейроендокринних клітин серед популяції неендокринних пухлинних клітин, за виключенням нечастих випадків з тотальною нейроендокринним диференціюванням, таких як дрібноклітинна карцинома і карциноїдна пухлина, які характеризуються агресивною поведінкою (Sun Y. et al., 2009). Разом з тим, і фокальна нейроендокринна диференціація в аденокарциномах простати також характеризується поганим прогнозом (Bostwick D.G. et al., 2002). Це пов'язане з тим, що більшість пухлин з нейроендокринним диференціюванням є гормоностійкими, і для них характерні рецидиви після гормональної терапії (Wright M.E. et al., 2003). Окремі дослідники стверджують, що навіть виявлена на ранніх стадіях аденокарцинома простати показує кореляцію між нейроендокринною диференціацією і прогнозом захворювання (Berruti A. Et al., 2005). Ряд авторів у своїх дослідженнях пишуть, що не знайшли кореляції між кількістю нейроендокринних клітин, стадією пухлин і прогнозом (Huang J. et al., 2006; Yuan T.C. et al. 2007). В протилежність тому, інші автори доводять, що

нейроендокринна диференціація в карциномах простати спричиняє прогресію після радикальної простатектомії (Vashchenko N., Abrahamsson P.A., 2005). Також автори відмічають, що наявність нейроендокринних елементів в пухлині корелює з низькою диференціацією пухлин, наявністю метастазів в кістках і низькою виживаністю (Bostwick D.G. et al., 2002). Тому актуальним є вивчення кореляції нейроендокринного компонента карциноми простати з ступенем диференціювання пухлин і з типом їх гістологічної будови. Маркерами нейроендокринної диференціації пухлин є насамперед хромогранін А і нейроспецифічна енолаза (Петров С.В., Райхлин Н.Т., 2004).

Метою нашої роботи стало вивчення нейроендокринного компонента аденокарцином передміхурової залози в залежності від типу гістологічної будови пухлин та ступеню їх диференціювання.

Матеріали та методи

Нами досліджено 20 випадків операційного матеріалу і пункційних тонкоіголкових біопсій простат з темноклітинними аденокарциномами і 20 аналогічних випадків із світлоклітинними аденокарциномами у пацієнтів 50-70 років. Контрольну групу склали 10 секційних випадків аналогічної вікової групи без патології передміхурової залози.

Шматочки, вирізані з операційного і секційного матеріалу простат досліджуваної і контрольних груп, а також шматочки простат пункційних біопсій фіксували в 10% розчині нейтрального формаліну протягом 24 годин; після загальноприйнятої проводки матеріалу шматочки заливали в парафін; зрізи товщиною 4-6 мкм забарвлювали гематоксиліном та еозином. Для проведення імуногістохімічного дослідження з парафінових блоків виготовляли зрізи товщиною 4 мкм. Зрізи монтувалися на високоадгезивні скельця (Dako Silanized Slides) і висушувалися протягом 60 хвилин при температурі 60°C. Депарафінація, гідратація і демаскування антигену проводилися одночасно у розчині EnVision FLEX, Target Retrieval Solution, High pH при температурі 120°C протягом 40 хвилин. Після охолодження на препарати наносили розчин EnVision FLEX Peroxidase-Blocking Reagent для блокування ендогенної пероксидази. Далі наносилися первинні антитіла: Chromogranin A DAK-A3 Polyclonal та Neuron-Specific Enolase BBS/NC/V1-N14 Polyclonal (Dako) та проводилася інкубація 30 хвилин у вологій камері при температурі 37°C. Негативний контроль проводився без використання первинних антитіл. Для візуалізації використовувалася система Dako EnVision FLEX/HRP detection reagent, з подальшим нанесенням системи субстрату, яка в комплексі складається з двох компонентів EnVision FLEX DAB+Chromogen і EnVision FLEX Substrate Buffer (Dako). Як фоновий барвник використовували

гематоксилін Майєра.

Кількість забарвлених клітин виражали у відсотках за співвідношенням кількості забарвлених клітин до 300 переглянутих клітин. Результати імуногістохімічної реакції (інтенсивність забарвлення) оцінювали методом напівкількісного аналізу: "-" – експресія відсутня, "+" – слабка, "++" – помірна, "+++" – сильна. Дослідження проводили на світловому мікроскопі Olympus CX-41.

Результати та їх обговорення

Темноклітинні помірнодиференційовані аденокарциноми представлені залозами різних розмірів зі звуженим просвітом або з відсутністю просвіту; залози вистелені кубічним або призматичним епітелієм. Епітеліальні клітини з гомогенною еозинофільною цитоплазмою, гіперхромним ядром, що займає значну частину клітини. Ядерця переважно великі, інтенсивно забарвлені. Залозисті утворення розділені прошарками строми. У більшості випадків пухлинні комплекси розміщуються компактно, однак зустрічаються і поодинокі розсіяні пухлинні залози.

Низькодиференційовані темноклітинні аденокарциноми характеризуються наявністю решітчастих або криброзних структур, що походять з проліферуючого ацинарного і протокового епітелію. Між широкими або вузькими тяжами ракових клітин відмічаються анастомози. Відмічається значно виражена атипія клітин. Окремі пухлини складаються з атипичних переважно дрібних залозистих структур, вистелених низьким кубічним епітелієм. Границі клітин нечіткі, цитоплазма представлена у великій кількості. Ядра клітин збільшені, гіперхромні, розташовані на різних рівнях як в центральних, так і в базальних відділах цитоплазми. Ядерця численні, збільшені; ядерно-цитоплазматичне співвідношення збільшене за рахунок ядра.

Світлоклітинні помірнодиференційовані аденокарциноми гістологічно характеризуються щільно розташованими, овальної або округлої форми ацинусами, які утворюють структури тубуло-альвеолярної будови. Залози вистелені одним шаром кубічного або призматичного епітелію, складки і виступи в просвіт залоз відсутні. Цитоплазма клітин світла; ядра збільшені, округлої форми, гіперхромні інтенсивно забарвлені, з великими чіткими ядерцями. Строма пухлини представлена мінімальною кількістю сполучної тканини. Шар базальних клітин навколо пухлинних залоз розірваний, навколо багатьох – відсутній.

Низькодиференційовані світлоклітинні аденокарциноми представлені ділянками з відсутністю залозистих структур. Більшість груп ракових клітин не розділені строною. Місцями комплекси пухлинних клітин утворюють альвеолярні формування або широкі тяжі. В інших пухлинах клітинні елементи полігональної або округлої

форми з ацидофільною цитоплазмою, гіперхромними ядрами з інтенсивно забарвленими ядерцями. Іноді в центральних зонах солідних структур спостерігаються вогнища некрозів.

При використанні хромограніну А у низькодиференційованих темноклітинних аденокарцином (рис. 1, 2) слабкий ступінь забарвлення маркера виявлено у 60% випадків, помірний – у 40%, сильного ступеню експресії не спостерігалось. У групі помірnodиференційованих темноклітинних аденокарцином слабкий ступінь забарвлення маркера знайдено у 40%, помірний – у 50%, сильний - в 10%. В контрольній групі в 10% експресія маркера відсутня, в 70% - слабкий ступінь забарвлення, в 20% - помірний.

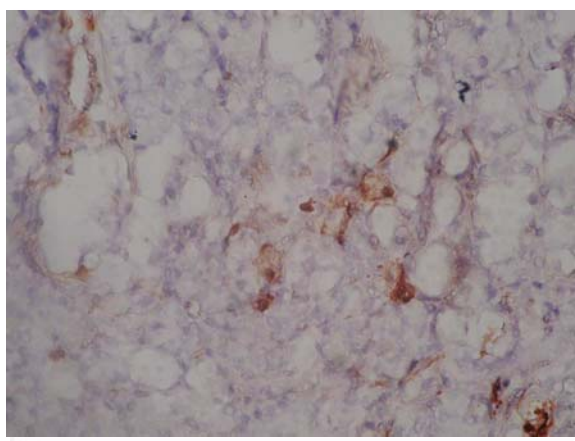


Рис. 1. Експресія хромограніна А в темноклітинній помірnodиференційованій аденокарциномі (слабкий ступінь забарвлення). ×200.

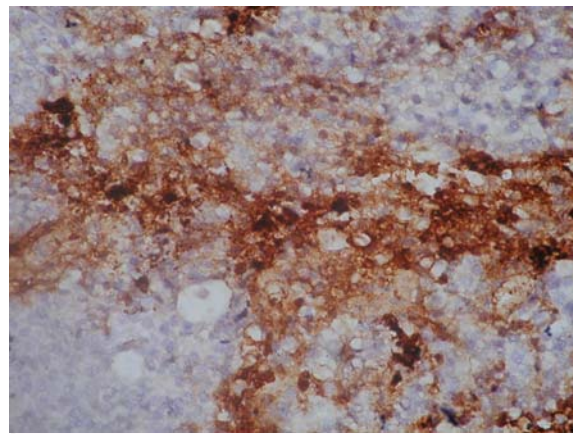


Рис. 2. Експресія хромограніна А в світлоклітинній низькодиференційованій аденокарциномі (сильний ступінь забарвлення). ×200.

У світлоклітинних низькодиференційованих слабкий ступінь забарвлення маркера спостерігався у 30%, помірний у 50%, сильний - у 20%. Найбільш виражена експресія хромограніна А визначена у світлоклітинних помірnodиференційованих аденокарциномах – у лише у 10% - слабкий ступінь , у 50% - помірний і у 40% сильний ступінь забарвлення.

Дані ступеню експресії хромограніну А представлені в таблиці 1.

Нейрон-специфічна енолаза (рис. 3, 4) в контрольній групі у 70% виявила слабкий ступінь забарвлення і у 30% - помірний. В темноклітинних низькодиференційованих аденокарциномах слабкий і помірний ступень експресії розподілені порівну, по 50%. В помірnodиференційованих темноклітинних аденокарциномах слабе забарвлення маркера відмічене в 30%, помірне – в 50%, сильне в 20%.

Таблиця 1

Ступінь експресії Chromogranin A в аденокарциномах передміхурової залози

Аденокарциноми за гістологічною будовою і ступенем диференціації		Ступінь забарвлення маркера							
		Відсутнє		Слабке		Помірне		сильне	
		Кількість випадків							
		Абс.	%	Абс.	%	Абс.	%	Абс.	%
Контрольна група, n=10		1	10	7	70	2	20	-	-
Темноклітинні аденокарциноми	Низькодиференційовані, n=10	-	-	6	60	4	40	-	-
	Помірnodиференційовані, n=10	-	-	4	40	5	50	1	10
Світлоклітинні аденокарциноми	Низькодиференційовані, n=10	-	-	3	30	5	50	2	20
	Помірnodиференційовані, n=10	-	-	1	10	5	50	4	40

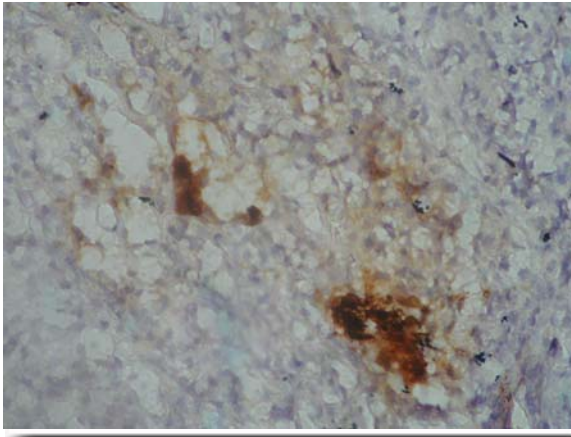


Рис. 3. Експресія нейрон-специфічної енолази в темноклітинній помірнодиференційованій аденокарциномі (помірний ступінь забарвлення). ×200.

В низькодиференційованих світлоклітинних аденокарциномах слабе забарвлення виявлене в 20% випадків, помірне – в 50%, сильне – в 30%. Найбільш виражена експресія нейрон-специфічної енолази відмічена в світлоклітинних помірно-диференційованих аденокарциномах – в 60% помірний ступінь забарвлення і в 40% - сильний

ступінь забарвлення маркера.

Дані ступеню експресії нейрон-специфічної енолази в аденокарциномах простати представлені в таблиці 2.

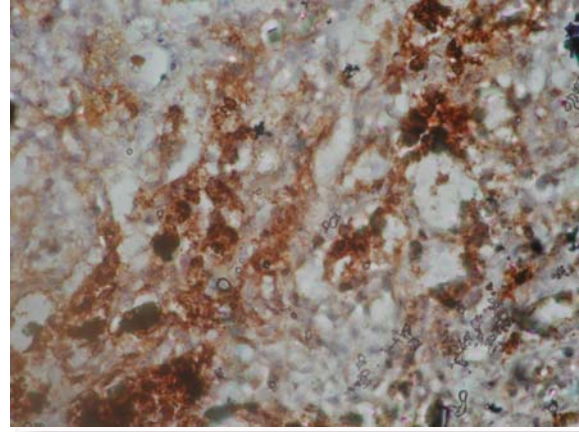


Рис. 4. Експресія нейрон-специфічної енолази в світлоклітинній помірнодиференційованій аденокарциномі (сильний ступінь забарвлення). ×200.

Таблиця 2

Ступінь експресії Neuron-Specific Enolase в аденокарциномах передміхурової залози

Аденокарциноми за гістологічною будовою і ступенем диференціації		Ступінь забарвлення маркера							
		Відсутнє		Слабе		Помірне		Сильне	
		Кількість випадків							
		Абс.	%	Абс.	%	Абс.	%	Абс.	%
Контрольна група, n=10		1	10	7	70	2	20	-	-
Темноклітинні аденокарциноми	Низькодиференційовані, n=10	-	-	5	50	5	50	-	-
	Помірнодиференційовані, n=10	-	-	3	30	5	50	2	20
Світлоклітинні аденокарциноми	Низькодиференційовані, n=10	-	-	2	20	5	50	3	30
	Помірнодиференційовані, n=10	-	-	-	-	6	60	4	40

Отримані нами дані - наявність більшої кількості нейроендокринних клітин у помірнодиференційованих аденокарциномах, ніж у низькодиференційованих, не співпадають з даними окремих авторів (Bostwick D.G. et al., 2002), в дослідженнях яких ступінь нейроендокринного диференціювання корелює з низьким ступенем диференціювання пухлин.

Висновки

1. При імуногістохімічному дослідженні аденокарцином передміхурової залози з використанням маркерів нейроендокринної диференціації - хромограніну А і нейрон-специфічної енолази – виявлено, що в світлоклітинних аденокарциномах нейроендокринна диференціація виражена більше, ніж в темноклітинних аденокарциномах.

2. Нейроендокринний компонент представлений у більшій кількості в помірнодиференційованих аденокарциномах у порівнянні з низькодиференційованими.

3. При призначенні лікування і визначенні прогнозу захворювання в аденокарциномах простати необхідно визначати вміст нейроендокринного компонента, який є нечутливим до стандартної схеми гормонотерапії. В подальшому необхідна розробка схем лікування аденокарцином передміхурової залози з використанням препаратів, до яких чутливі нейроендокринні клітини, з метою досягти максимально можливого ефекту від призначеної терапії.

Перспективи подальших досліджень

Вивчення спектра експресії інших гормонів і біологічно активних речовин нейроендокринни-

ми клітинами аденокарцином простати з використанням відповідних маркерів нейроендокринної

диференціації, що може мати важливе значення для розробок схем адекватної терапії пухлин.

Літературні джерела

Петров С. В. Руководство по иммуногистохимической диагностике опухолей человека / под ред. С. В. Петрова, Н. Т. Райхлина. – Казань : Титул, 2004. – 456 с.

Daneshmand S. Neuroendocrine differentiation in prostate cancer / S. Daneshmand, M. L. Quek, J. Pinski // *Cancer Therapy*. – 2005. – Vol. 3. – P. 383-396.

Function and molecular mechanisms of neuroendocrine cells in prostate cancer / J. Huang, C. Wu, P. A. di Sant'Agnesse [et al.] // *Anal. Quant. Cytol. Histol.* – 2007. – Vol. 29. – P. 128-138.

Immunohistochemical characterization of neuroendocrine cells in prostate cancer / J. Huang, J. L. Yao, P. A. di Sant'Agnesse [et al.] // *Prostate*. – 2006. – Vol. 66, № 13. – P. 1399-1406.

Independent prognostic role of circulating chromogranin A in prostate cancer patients with hormone-refractory disease / A. Berruti, A. Mosca, M. Tucci [et al.] // *Endocr. Relat. Cancer*. – 2005. – Vol. 12. – P. 109-117.

Neuroendocrine expression in node positive prostate cancer correlation with systemic progres-

sion and patient survival / D. G. Bostwick, J. Qian, A. Pacelli [et al.] // *J. Urol* – 2002. – Vol. 168. – P. 1204-1211.

Sun Y. Neuroendocrine differentiation in prostate cancer / Y. Sun, J. Niu, J. Huang // *Am. J. Transl. Res.* – 2009. – № 1. – P. 148-162.

Varma M. Diagnostic utility of immunohistochemistry in morphologically difficult prostate cancer: review of literature / M. Varma, B. Jasani // *Histopathology*. – 2005. – Vol. 47, № 1. – P. 1-16.

Vashchenko N. Neuroendocrine differentiation in prostate cancer implication for a new treatment modalities / N. Vashchenko, P. A. Abrahamsson // *Eur. Urol* – 2005. – Vol. 47. – P. 147-155.

Wright M. E. Androgen receptor represses the neuroendocrine transdifferentiation process in prostate cancer cells / M. E. Wright, M. J. Tsai, R. Aebbersold // *Mol. Endocrinol.* – 2003. – Vol. 17. – P. 1726-37.

Yuan T.-C. Neuroendocrine-like prostate cancer cells: neuroendocrine transdifferentiation of prostate adenocarcinoma cells / T. - C. Yuan, S. Veeramani, M. - F. Lin // *Endocrine-Related Cancer*. – 2007. – Vol. 14, № 3. – P. 531-547.

Прокопчук О.В., Курик Е.Г., Андреев М.Д. Иммуногистохимическая характеристика нейроэндокринного компонента аденокарцином предстательной железы.

Резюме. Целью исследования стало изучение нейроэндокринного компонента аденокарцином предстательной железы в зависимости от типа гистологического строения и степени дифференцировки. При иммуногистохимическом исследовании аденокарцином предстательной железы с использованием маркеров нейроэндокринной дифференцировки – хромогранина А и нейрон-специфической энолазы выявлено, что в светлоклеточных аденокарциномах нейроэндокринная дифференцировка выражена больше, чем в темноклеточных. Нейроэндокринный компонент представлен в большем количестве в умеренно-дифференцированных аденокарциномах по сравнению с низкодифференцированными.

Ключевые слова: аденокарцинома простаты, нейроэндокринная дифференцировка, иммуногистохимическое исследование, хромогранин А, нейрон-специфическая энолаза.