

М.В.Мнихович

Научно-исследовательский институт морфологии человека РАМН, Москва, РФ.

Ключевые слова: рак молочной железы, апоптоз, патология митоза, электронная микроскопия, апоптотический индекс.

*Надійшла: 16.04.2011
Прийнята: 12.06.2011*

DOI: <https://doi.org/10.26641/1997-9665.2011.2.45-48>
УДК: 618.19+615.849.

ОЦЕНКА АПОПТОЗА ПРИ РАКЕ МОЛОЧНОЙ ЖЕЛЕЗЫ ПО ДАННЫМ ИЗУЧЕНИЯ ПОЛУТОНКИХ СРЕЗОВ И ЭЛЕКТРОННОЙ МИКРОСКОПИИ

Резюме. В статье приведена оценка одного из видов программированной клеточной гибели – апоптоза. Обсуждена возможность морфологической верификации процесса апоптоза. Показано, что «золотым стандартом» исследования апоптоза является изучение полутонких срезов с последующей электронной микроскопией. Показано, что в инфильтративном протоковом раке молочной железы интенсивно протекает процесс апоптоза, находящийся в тесных связях с процессом митоза. В различных участках опухолевого узла протокового рака молочной железы апоптоз протекает неравномерно. Обнаружена патология апоптоза в протоковом раке молочной железы, проявляющаяся в отсутствии фагоцитоза апоптотических телец.

Морфологія. – 2011. – Т. V, № 2. – С. 45-48.
© М.В.Мнихович, 2011.

Mnichovich M.V. Assessment of apoptosis in breast cancer results of study semithin sections and electron microscopy. Summary. The article describes the evaluation of one form of programmed cell death – apoptosis. Discussed the possibility of morphological verification of the process of apoptosis. Shown that the "gold standard" of research is the study of apoptosis in semithin sections, followed by electron microscopy. It is shown that in infiltrative ductal breast cancer, intensive process of apoptosis takes place in a close relationship with the process of mitosis. In various parts of the tumor node ductal breast cancer apoptosis percolation em unevenly. Detected abnormality of apoptosis in ductal breast cancer, which manifests itself in the absence of phagocytosis of apoptotic bodies.

Key words: breast cancer, apoptosis, mitosis pathology, electron microscopy, apoptose index.

Введение

Клеточная смерть известна с момента открытия самой клетки, еще с 1665 г.: Р.Гук (R.Hooke) описал формации коры дуба из погибших клеток. Однако долгое время это наблюдение оставалось без внимания. Первые гистологические описания клеточной смерти опубликовали К.Фогт (C.Vogt) в 1842 г. и Р.Вирхов (R.Virchow) в 1859 г. В формировании современных представлений о программированной клеточной гибели важное место занимают представления о существовании двух различных видов клеточной смерти у животных – апоптоза и некроза (Sanders E.J., Wride M.A., 1996; Furuya T. et al., 1997; Stenniche H.R. et al., 1998; Залесский В.Н., Великая Н.В., 2003). Морфологическая картина апоптоза представляется как переход фосфатидилсерина из внутреннего монослоя цитоплазматической мембраны в наружный монослой, уменьшение объема клетки, сморщивание цитоплазматической мембраны, конденсация ядра, разрывы нити ядерной ДНК и последующий распад ядра на части, фрагментация клетки на мембранные везикулы с внутриклеточным содержимым (апоптотические тельца), фагоцитирующиеся макрофагами и клетками-соседями

(Залесский В.Н., Великая Н.В., 2002; Фильченков А.А., Залесский В.Н., 2002). Такая же участь постигает клетку, когда в ней произошла мутация, которая может привести к опухолевому разрастанию ткани, когда она становится ненужной для организма, например, в процессе онтогенетического развития или, применительно к лимфоцитам, на заключительных этапах инфекционного процесса, когда организм уже не нуждается в дальнейшей выработке антител (Gurtu V. et al., 1997; Salgame P. et al., 1997; Фильченков А.А., Стойка Р.С., 1999).

Апоптоз – многоэтапный процесс. Первый этап – прием сигнала, предвестника гибели в виде информации, поступающей к клетке извне или возникающей в недрах самой клетки. Сигнал воспринимается рецептором и подвергается анализу. Далее через рецепторы или их сочетания полученный сигнал последовательно передается молекулам-посредникам (мессенджерам) различного порядка и в конечном итоге достигает ядра, где и происходит включение программы клеточного самоубийства путем активации летальных и/или репрессии антилетальных генов (Macho A. et al., 1997; Star-Lack J.M. et al., 2000).

Применительно к клеткам животных и чело-

века апоптоз в большинстве случаев связан с протеолитической активацией каскада каспаз – семейства эволюционно консервативных цистеиновых протеаз, которые специфически расщепляют белки после остатков аспарагиновой кислоты. На основе структурной гомологии каспазы подразделяются на подсемейства: а) каспазы-1 (каспазы 1, 4, 5), б) каспазы-2 (каспаза-2) и в) каспазы-3 (каспазы 3, 6–10). Однако, апоптоз возможен и без участия каспаз: сверхсинтез белков-промоторов апоптоза Bax и Bak индуцирует апоптоз в присутствии ингибиторов каспаз (Stenniche H.R., Salvesen G.S., 1998).

Роль индукторов и блокаторов апоптоза подтверждена преимущественно патогистологическими методами с использованием биопсий и аутопсий. Описано большое количество методов выявления апоптических клеток, которые основаны на разных принципах и преследуют различные цели. Методы количественного определения апоптических клеток базируются на качественной и/или количественной оценке событий, вызванных изменениями в плазматической мембране клеток; избирательной фрагментации ядерной ДНК; изменениями структуры клеточных компонентов или их перераспределением; снижения pH в цитоплазме. Следует отметить, что отличительные морфологические или биохимические особенности апоптических клеток могут в значительной степени зависеть от типа клеток, природы индуктора и стадии апоптоза (Allen P.D., Newland A.C., 1988; Williams S.H. et al., 1998).

Наиболее доступным и простым методом выявления апоптических клеток и изучения их морфологических особенностей служит световая микроскопия гистологических препаратов. Для этого используют тонкослойные срезы, окрашенные азуром А (для идентификации формы хроматина) или гематоксилином и эозином (для выявления структур цитоплазмы). Результаты микроскопических исследований свидетельствуют о конденсации цитоплазмы и ядерного материала в клетках после индукции апоптоза *in vitro*.

Характерные для апоптических клеток ультраструктурные изменения можно выявить с помощью электронной микроскопии. Этот метод, являющийся сегодня "золотым стандартом", позволяет проводить качественный анализ изменений, происходящих в отдельных клетках во время их апоптической гибели. С помощью метода электронной микроскопии выявляют различия в ультраструктурных изменениях клеток в динамике апоптоза, инициированного действием различных индукторов апоптоза.

Цель работы

Изучить особенности апоптоза в протоковом раке молочной железы по данным полутонких срезов, полученных от 7 биоптатов больных ин-

вазивным протоковым раком молочной железы стадий T1-T2.

Материалы и методы

Материал для электронной микроскопии префиксировали в 2,5%-ном растворе глутарового альдегида, pH 7,3-7,4 в течение 4 часов. Постфиксировали в 1%-ном растворе OsO₄ на 0,1 М фосфатном буфере (pH 7,4). Дегидратацию материала проводили в батарее с возрастающей концентрации этанола и ацетона. Образцы заключали в заливочную смесь аралдита, аралдита М и эпона-812. Ультратонкие срезы контрастировали уранилацетатом и цитратом свинца.

Изучены полутонкие срезы протокового рака молочной железы с последующим подсчетом индекса апоптоза (АИ=количество апоптических клеток/общее количество x 100), определяемого в процентах на 300 клеток в препарате.

Результаты и их обсуждение

Показано, что в инфильтративном протоковом раке молочной железы интенсивно протекает процесс апоптоза, находящийся в столь же тесных связях с процессом митоза, как и в других активно пролиферирующих тканях. В различных участках опухолевого узла протокового рака молочной железы апоптоз протекает неравномерно. Обнаружена патология апоптоза в протоковом раке молочной железы, проявляющаяся в отсутствии фагоцитоза апоптотических телец (рис. 1). Подобное явление может быть названо незавершенностью апоптоза. Апоптоз активно протекает вблизи очагов бесклеточного детрита (рис. 2).

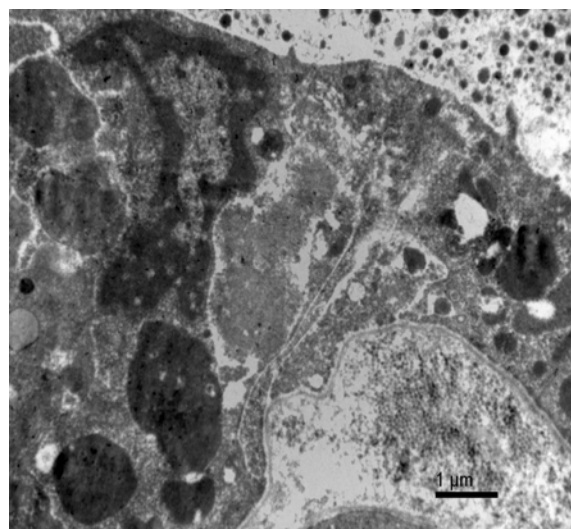


Рис. 1. Свободно лежащие апоптотические тельца; отсутствие фагоцитоза при протоковом раке молочной железы. Контрастирование цитратом свинца. ×1500.

Величина индекса апоптоза в протоковом раке молочной железы составляла от 18,50 до 31,21% (средний индекс 22,03%).

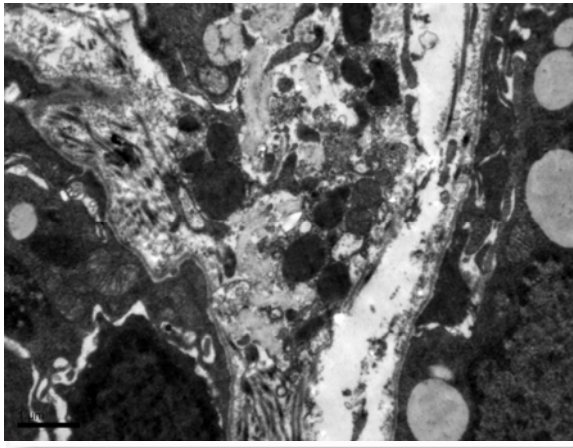


Рис. 2. Множество апоптозных телец среди тканевого детрита. Близко прилежит лимфоцит и фрагменты цитозоля эпителиальной клетки молочной железы. Контрастирование цитратом свинца. $\times 6000$.

Индекс апоптоза в центре паренхимы – от 12,52 до 20,80% (средний индекс – 14,08%), на периферии паренхимы – от 20,33 до 41,51% (средний индекс – 32,45%). Это позволило сделать вывод, что апоптоз протекает значительно интенсивнее на периферии (средний индекс – 32,45%), чем в центре опухоли (средний индекс – 14,08%).

Заключение

Таким образом, можно говорить о патологии апоптоза как общебиологическом процессе в протоковом раке молочной железы. Апоптоз в протоковом раке молочной железы оказывается незавершенным и несостоятельным, на что указывает отсутствие фагоцитоза апоптозных телец.

Перспективы дальнейших исследований связаны с изучением ультраструктурных особенностей апоптотических проявлений при патологии женской репродуктивной системы.

Литературные источники

- Залесский В. Н. Механизмы апоптоза при заболеваниях печени / В. Н. Залесский, Н. В. Великая // Совр. проблемы токсикологии. - 2002. - №4. - С. 27-32.
- Залесский В. Н. Механизмы цитотоксических эффектов активных молекул кислорода и развития апоптоза / В. Н. Залесский, Н. В. Великая // Совр. проблемы токсикологии. - 2003. - № 1. - С. 11-17.
- Фильченков А. А. Апоптоз и рак / А. А. Фильченков, Р. С. Стойка. - К. : МОРИОН, 1999. - 190 с.
- Фильченков А. А. Апоптоз кортикальных нейронов при развитии ишемических инсультов / А. А. Фильченков, В. Н. Залесский // Нейрофизиология. - 2002. - Т. 34, № 6. - С. 468-484.
- Allen P. D. Electrophoretic DNA analysis for the detection of apoptosis / P. D. Allen, A. C. Newland // Mol. Biotechnol. - 1988. - Vol. 9, № 8. - P. 247-251.
- An ELISA for detection of apoptosis / P. Salgame, A. S. Varadhachary, L. L. Primiano [et al.] // Nucl. Acids Res. - 1997. - Vol. 25, № 8. - P. 680-691.
- Chloromethyl-X-Rodamine is an aldehyde-fixable potential-sensitive fluorochrome for the detection of early apoptosis / A. Macho, D. Decandin, M. Castedo [et al.] // Cytometry. - 1996. - Vol. 25, № 6. - P. 335-340.
- Govrieli Y. Identification of apoptosis in situ via specific labeling of nuclear DNA fragmentation / Y. Govrieli, Y. Shermann, S. A. Ben-Sussan // J. Cell Biol. - 2002. - Vol. 119, № 8. - P. 493-501.
- Gurtu V. Fluorometric and colorimetric detection of caspase activity associated with apoptosis / V. Gurtu, S. R. Kain, G. Zhang // Ann. Biochem. - 1997. - Vol. 251, № 4. - P. 98-102.
- Laser scanning cytometry allows detection of cell death with morphological features of apoptosis cells stained with PI / T. Furuya, T. Kamada, T. Murakami [et al.] // Cytometry. - 1997. - Vol. 29, № 3. - P. 173-177.
- Mayor DNA fragmentation is a late event in Apoptosis / J. A. Collins, C. A. Schandi, K. K. Yang [et al.] // Histochem. Cytochem. - 2007. - Vol. 45, № 7. - P. 923-934.
- Sanders E. J. Ultrastructural identification of apoptotic nuclei using the TUNEL technique / E. J. Sanders, M. A. Wride // Histochem. J. - 1996. - Vol. 28, № 4. - P. 275-281.
- Star-Lack J. M. 1-H MR spectroscopy of human head and neck lymph node metastasis and comparison with oxygen tension measurement / J. M. Star-Lack, E. Abalsteinsson, M. F. Adam // Am. J. Neuroradiol. - 2000. - Vol. 21, № 5. - P. 183-193.
- Stenniche H. R. Properties of caspases / H. R. Stenniche, G. S. Salvesen // Biochim. Biophys. Acta. - 1998. - Vol. 1387. - P. 17-31.
- Williams S. H. Induction of apoptosis in two mammalian cell lines results in increased levels of fructose-1, 6-biphosphate and CDP-choline as determined by ^{31}P -MRS7 / S. H. Williams, M. L. Anthony, K. M. Brindle // Magn. Res. Med. - 1998. - Vol. 40, № 8. - P. 411-420.

Мніхович М.В. Оцінка апоптозу при раці молочної залози за даними вивчення напівтонких зрізів та електронної мікроскопії.

Резюме. У статті наведено оцінку одного з виду програмованої клітинної загибелі – апоптозу. Обговорено можливість морфологічної верифікації процесу апоптозу. Показано, що «золотим стандартом» дослідження апоптозу є вивчення напівтонких зрізів з наступною електронною мікроскопією. Показано, що в інфільтративному протоковому раці молочної залози інтенсивно протікає процес апоптозу, що знаходиться в тісних зв'язках з процесом мітозу. У різних ділянках пухлинного вузла протокового раку молочної залози апоптоз протікає нерівномірно. Виявлена патологія апоптозу в протоковому раці молочної залози, що виявляється у відсутності фагоцитозу апоптозних тілець.

Ключові слова: рак молочної залози, апоптоз, патологія мітозу, електронна мікроскопія, апоптотичний індекс.