

Л.С.Белянський<sup>1</sup>  
О.В.Свисенко<sup>2</sup>

<sup>1</sup> Інститут хірургії та трансплантології ім. А.О.Шалімова АМН України (Київ)

<sup>2</sup> Державний заклад «Спеціалізована медико-санітарна частина №6» (Дніпропетровськ)

**Ключові слова:** поліпропіленова сітка, колаген, трансабдомінальна фіксація, тканинна реакція.

Надійшла: 25.09.2010

Прийнята: 02.11.2010

DOI: <https://doi.org/10.26641/1997-9665.2010.4.13-18>

УДК 617.557-007.43-089

### СТАН ТКАНИН ПЕРЕДНЬОЇ ЧЕРЕВНОЇ СТІНКИ ЩУРІВ ПІСЛЯ ІМПЛАНТАЦІЇ АЛОПЛАСТИЧНОГО МАТЕРІАЛУ, ОБРОБЛЕНОГО КОЛАГЕНОМ, У ЧЕРЕВНУ ПОРОЖНИНУ ТА ПРИ КОНТАКТІ З ПОРОЖНИСТИМИ ОРГАНАМИ

**Резюме.** Метою дослідження було вивчення тканинних реакцій на імплантацію поліпропіленової сітки, обробленої колагеном, після проведення пластики експериментального дефекту у щурів при інтраперитонеальній локалізації протезу та контакті з порожнистими органами. Дослідження проводили у двох експериментальних групах. Група 1 – у 27 щурів відтворювали експериментальний дефект м'язово-апоневротичного шару передньої черевної стінки розміром 3 см з подальшою фіксацією поліпропіленової сітки розмірами 1×1,5 см трансабдомінально на парієтальну очеревину при контакті з порожнистими органами. Група 2 – у 28 щурів за аналогічних умов використовували поліпропіленову сітку, оброблену колагеном. Морфологічний аналіз етапів формування рубцевої тканини у щурів у зоні імплантації в черевну порожнину та контакті з порожнистими органами за основними стереологічними характеристиками клітинних та волоконних структур сполучної тканини з урахуванням тканинних гемодинамічних особливостей свідчить про суттєві переваги використання поліпропіленової сітки, обробленої колагеном, протягом 2 місяців після експериментальної герніопластики.

**Морфологія.** – 2010. – Т. IV, № 4. – С. 13-18.

© Л.С.Белянський, О.В.Свисенко, 2010

**Belyanskyi L.S., Svisenko O.V. Tissue state of anterior abdominal wall in rats after implantation of alloplastic material, processed with collagen, in the abdominal cavity and in contact with hollow organs.**

**Summary.** A research purpose was to investigate the tissue reactions on implantation of polypropylene mesh, processed with collagen, after the plastic of experimental defect at rats at intraperitoneal localization of prosthesis in contact with hollow organs. Research was performed in two experimental groups. Group 1 – at 27 rats an experimental defect of of anterior abdominal wall of size 3 cm, with further transabdominal fixation of the polypropylene mesh of size 1×1,5 cm on parietal peritoneum in contact with hollow organs, was performed. Group 2 – at 28 rats at analogous conditions the intraperitoneal fixation of polypropylene mesh, processed with collagen, was performed. Morphological analysis of scar tissue formation phases in rats in the implantation region in the abdominal cavity and contact with hollow organs from the data of cellular and fiber structures stereological characteristics of connective tissue with hemodynamic characteristics shows substantial benefits of use of polypropylene mesh, processed with collagen, during 4 weeks after experimental hernioplasty.

**Key words:** polypropylene mesh, collagen, transabdominal fixation, tissue reaction.

#### Вступ

На сучасному етапі розвитку герніології існує велика кількість синтетичних матеріалів, які використовуються для лапароскопічної пластики грижового дефекту. У своєму дослідженні Eriksen J.R. з колегами (2007) провели масштабний аналіз експериментальних та клінічних даних з метою оцінити вплив імплантатів на формування спайок, нориць, приєднання інфекції, а також частоту рецидивів та деформацію хірургічної сітки у післяопераційному періоді. Загальним висновком у результаті проведеного аналізу стало те, що використання імплантатів значно знижує ризик виникнення ускладнень внаслідок

застосування сітки під час герніопластики. Експериментальні дослідження на тваринах та теоретичні дані свідчать про доцільність застосування захищених, модифікованих і композитних сіток при лапароскопічній операції, хоча дослідники підкреслюють, що на сьогодні немає даних щодо результатів застосування згаданих імплантатів у людини, які б це підтверджували (Бежин А.И. и соавт., 2007).

Герніопластика з використанням алопластичних матеріалів вже є стандартом ведення хворих у багатьох країнах світу та широко застосовується завдяки кращій репарації післяопераційної рани. Завдяки цьому спостерігається швид-

кий розвиток та розробка різноманітних варіантів імплантатів (Cakmak A. et al., 2009; Hazebroek E.J. et al., 2008; Candage R. et al., 2008), що значно утруднює вибір для клініцистів. На підставі проведеного аналізу літератури за останні 50 років Brown C.N. та Finch J.G. (2010) зробили висновок про те, що найбільш важливими властивостями матеріалу є тип волокна сітки, її міцність при розтягуванні та товщина. Ці характеристики суттєво впливають на вагу сітки та її біосумісність. Дослідження останніх років встановили, що міцність сітки при розтягуванні може бути значно меншою ніж вважали раніше, а «легкі» сітки переважають над іншими видами протезів завдяки кращій пружності, що призводить до редукції дискомфорту (Akolekar D. et al., 2008). Доведено також, що сітки із великими порами забезпечують зниження ризику розвитку інфекції та мають меншу деформацію (Saberski E.R. et al., 2010). Для вирішення багатьох питань у цьому напрямку на сьогодні розробляється та тестується значна кількість композитних сіток, проте жодна з них не вирізняється вагомими перевагами над іншими. В області протезної герніопластики також розглядаються питання застосування різних матеріалів з метою використання в інфікованих ділянках операційної рани, проте доказової бази щодо доцільності застосування даного методу на теперішній час немає.

**Мета дослідження** – дослідити тканинні реакції на імплантацію поліпропіленової сітки, обробленої колагеном, після проведення пластики експериментального дефекту у щурів при інтраперитонеальній локалізації протезу та контакті з порожнистими органами.

#### **Матеріали та методи**

Експериментально-морфологічне дослідження проводили на 55 білих безпородних статевозрілих щурах-самцях масою 200-280 г. Піддослідні тварини були розподілені на 2 групи, яким в умовах експериментальної операційної під ефірним наркозом з дотриманням правил асептики й антисептики проводили оперативні втручання по наступних варіантах. Група 1 – у 27 щурів відтворювали експериментальний дефект м'язово-апоневротичного шару передньої черевної стінки розміром 3 см з подальшою фіксацією поліпропіленової сітки розмірами 1×1,5 см трансабдомінально на парієтальну очеревину при контакті з порожнистими органами. Група 2 – у 28 щурів за аналогічних умов використовували поліпропіленову сітку, оброблену колагеном.

Морфологічне дослідження проводили через 3 доби, 7 діб, 2 тижні, 4 і 8 тижнів після імплантації поліпропіленового протеза. Матеріал з ділянки пластики брали шляхом висічення після евтаназії тварини (Шалимов С.А. и соавт., 1989).

Для приготування гістологічних зрізів за загальноприйнятою методикою матеріал фіксували в рідині Буена; після зневоднення містили в па-

рлапаст. На санному мікроскопі МС-2 виготовляли зрізи тканини товщиною від 5 мкм до 10 мкм і проводили фарбування по наступних загальноприйнятих методиках (Ромейс Б., 1953): 1) кислим гемалауном за Маєром з наступним дофарбуванням 0,1%-ним водяним розчином еозина; 2) залізним гематоксилином за Гейденгайном; 3) барвним складом за Ганzenом; 4) барвним складом за Пачіні; 5) барвним складом за Ван-Гізон.

При проведенні морфологічного дослідження тканинних структур передньої черевної стінки керувалися загальними засадами стереометричного аналізу, викладеними Г.Г.Автанділовим із співавторами (1981), і визначали наступні параметри для всіх об'єктів: відносний об'єм колагенових волокон, фібробластів у складі рубцевої тканини, нейтрофільних гранулоцитів, гемокапілярів; поверхневу щільність і чисельну щільність гемокапілярів.

При проведенні статистичної обробки отриманих квантифікованих результатів усі необхідні розрахунки виконували за допомогою IBM PC "Pentium-III" в оболонці електронної таблиці Excel при використанні відповідних формул (Твердохлеб И.В. и соавт., 1996) і з використанням ліцензійної програми STATISTICA (версія 6.1; серійний номер AGAR 909 E415822FA).

#### **Результати та їх обговорення**

При аналізі динаміки редукції нейтрофільної інфільтрації було встановлено, що найбільша її швидкість спостерігалася у тварин 2-ї експериментальної групи після застосування сітки, обробленої колагеном (значення параметру на 7-у добу складало 0,087 мкм<sup>3</sup>/мкм<sup>3</sup>). У 1-ї групі величини відповідного параметру на 7-у добу складало 0,146 мкм<sup>3</sup>/мкм<sup>3</sup>, що на 68% (p<0,05) перевищувало значення у 2-ї експериментальній групі. У подальшому, через 2 тижні після оперативного втручання, значення відносного об'єму нейтрофілів знижувалися, проте у 1-ї групі значення перевищували показники 2-ї групи тварин більш ніж у 2 рази.

Гістологічно у зоні імплантації протезу трансабдомінально на очеревину через 3 доби після втручання в обох експериментальних групах тварин спостерігалися типові ознаки активного запалення (рис. 1, 2). В зоні безпосереднього контакту тканини з імплантатом спостерігалася велика кількість формених елементів крові. Серед лейкоцитів переважали паличкоядерні та сегментоядерні нейтрофіли. Відзначалося масивне ушкодження мезотеліального компонента парієтальної очеревини.

На поверхні очеревини у безпосередньому контакті з імплантатом у цей термін спостережень у більшості випадків спостерігалася накопичення макрофагів, утримуваних каркасом фібрину. У тварин 1-ї експериментальної групи інколи спостерігалася ушкодження мезотеліоцитів очеревини. Кількість слабо диференційованих

фіброblastів була незначною.

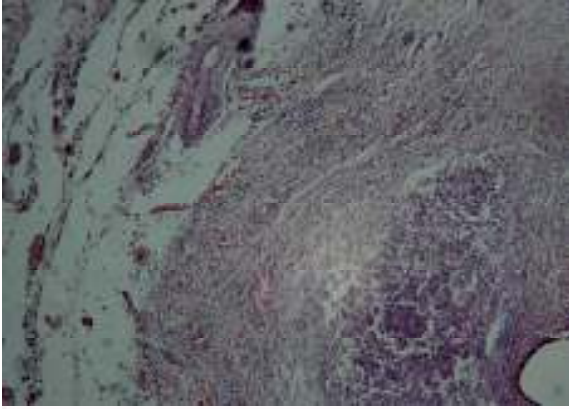


Рис. 1. Зона імплантації протезу у передній черевній стінці щура 1-ї експериментальної групи через 3 доби після оперативного втручання. Забарвлення гематоксилином-еозином. Збільш.:  $\times 100$ .



Рис. 2. Зона імплантації протезу у передній черевній стінці щура 2-ї експериментальної групи через 3 доби після оперативного втручання. Забарвлення гематоксилином-еозином. Збільш.:  $\times 100$ .

Значну увагу у нашому дослідженні привернув аналіз динамік стереологічних характеристик, що віддзеркалюють процеси реорганізації клітинних та волоконних елементів сполучної тканини. При вивченні змін відносного об'єму колагенових волокон було відмічено зростання показника в обох експериментальних групах, причому найбільш виразно воно виявлялося у 2-й групі тварин протягом 1-го місяця після операції. Ця обставина вказує на більшу швидкість процесів перебудови волоконних структур у вказаній групі протягом формування рубцевої тканини.

Це підтвердилося також при використанні різних диференційованих методик гістологічного забарвлення компонентів тканини в зоні імплантації через 7 і 14 діб після проведення експериментальної пластики в трансабдомінальній локалізації матеріалу (рис. 3-6).

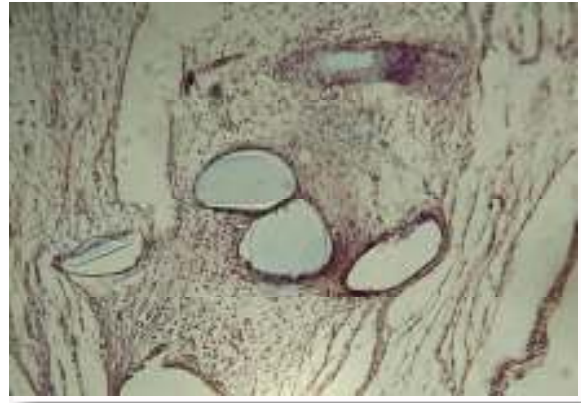

Рис. 3. Зона імплантації протезу у передній черевній стінці щура 1-ї експериментальної групи через 7 діб після оперативного втручання. Забарвлення гематоксилином-еозином. Збільш.:  $\times 200$ .

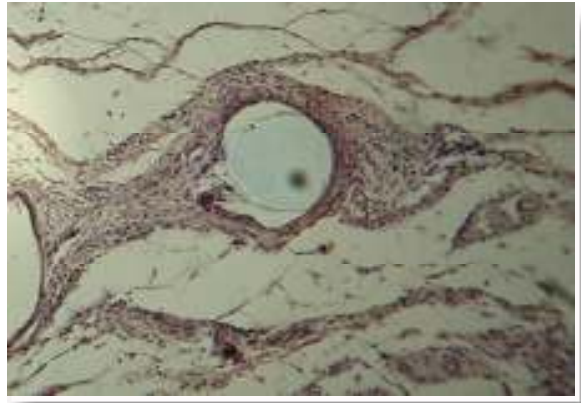


Рис. 4. Зона імплантації протезу у передній черевній стінці щура 2-ї експериментальної групи через 7 діб після оперативного втручання. Забарвлення гематоксилином-еозином. Збільш.:  $\times 400$ .

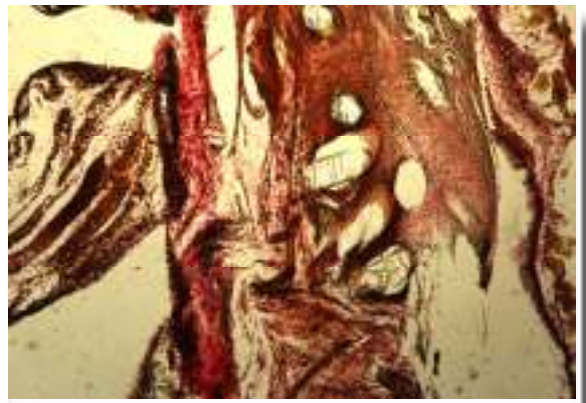

Рис. 5. Зона імплантації протезу у передній черевній стінці щура 1-ї експериментальної групи через 2 тижні після оперативного втручання. Забарвлення за Ван-Гізона. Збільш.:  $\times 100$ .

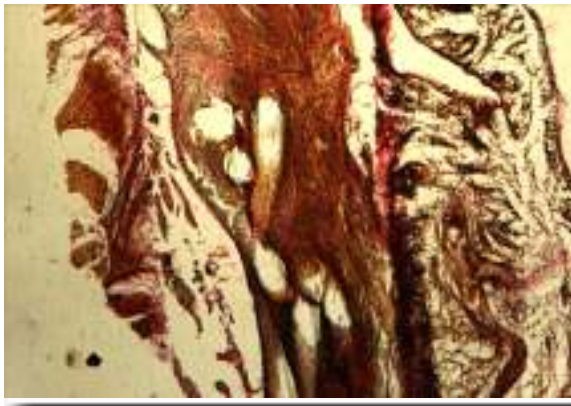


Рис. 6. Зона імплантації протезу у передній черевній стінці щура 2-ї експериментальної групи через 2 тижні після оперативного втручання. Забарвлення за Ван-Гізон. Збільш.:  $\times 100$ .

Важливо підкреслити, що при виведенні тварин з експерименту макроскопічно через 7 днів після трансабдомінальної пластики з використанням поліпропіленової сітки без обробки колагеном у 1 з 5 щурів спостерігалось утворення дрібних спайок з петлями кишечника. Через 14 днів спайкоутворення відзначалося у 2 з 5 тварин 1-ї експериментальної групи. Після застосування імплантату, обробленого колагеном, в жодному з випадків спайкоутворення не спостерігалось.

Динаміка змін показника відносного об'єму фібробластів мала фазовий характер. Звертала на себе увагу активізація накопичення клітинних елементів сполучної тканини у тварин після застосування сітки, обробленої колагеном, вже від 3-ї доби післяопераційного періоду та стабільне зростання значень параметру аж до 30-ї доби перебігу раньового процесу.

У 1-й групі протягом першої фази загоєння (до 7-ї доби) значення показника зростали помірно, активізуючись протягом 2-ї та 3-ї фаз (до 30-ї доби). При цьому величини відносного об'єму фібробластів досягали наприкінці 1-го місяця спостережень  $0,055 \text{ мкм}^3/\text{мкм}^3$  та  $0,059 \text{ мкм}^3/\text{мкм}^3$  відповідно для 1-ї та 2-ї груп. У подальшому, на етапі формування та перебудови рубця, відбувалося прогресивне зниження кількості клітинних елементів сполучної тканини, причому інтенсивність падіння відносного об'єму фібробластів можна розглядати як показник темпів реорганізації структури рубця. Звертає на себе увагу випередження темпів редукції вказаного параметру у 2-й групі. У той же час, параметри відносного об'єму фібробластів у 1-й експериментальній групі знижувалися незначною мірою, що вказує на меншу швидкість процесів біосинтезу та наступної реорганізації волоконних структур рубця, що формується.

Різновекторність динамік відносного об'єму колагенових волокон та фібробластів, що пов'язана з хронологічним розмежуванням фаз

біосинтезу колагенового матриксу та змінами його якісного складу у ході реорганізації рубця, обумовила чітко виражену фазовість динаміки співвідношення цих параметрів. При специфічному забарвленні сполучної тканини, починаючи від 2-го тижня після оперативного втручання, було характерним переважання товстих колагенових волокон, орієнтованих паралельно та утворюючих впорядкований матрикс (рис. 7, 8).

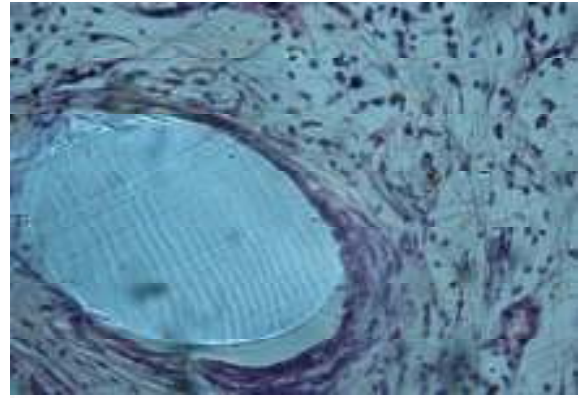


Рис. 7. Зона імплантації протезу у передній черевній стінці щура 1-ї експериментальної групи через 4 тижні після оперативного втручання. Забарвлення гематоксилином-еозином. Збільш.:  $\times 1000$ .

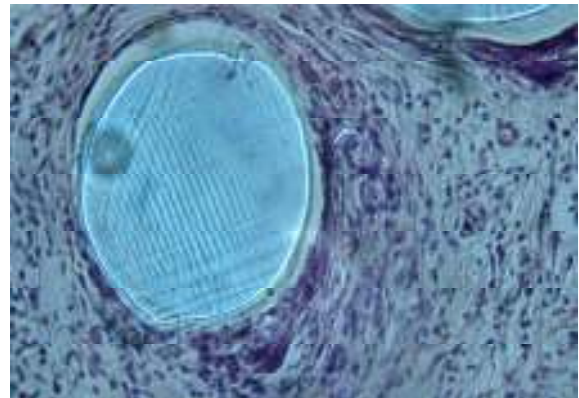


Рис. 8. Зона імплантації протезу у передній черевній стінці щура 2-ї експериментальної групи через 4 тижні після оперативного втручання. Забарвлення гематоксилином-еозином. Збільш.:  $\times 1000$ .

Макроскопічно через 4 тижні після застосування поліпропіленової сітки без обробки колагеном трансабдомінально на очеревику у 2 з 5 щурів відзначалося утворення численних розвинених спайок. При цьому клітинні елементи спайкової тканини майже майже повністю були замінені хаотично розташованими колагеновими волокнами. За аналогічних обставин після застосування сітки, обробленої колагеном, спайкоутворення не відзначалося.

Важливою обставиною, що визначає морфо-

функціональні перебудови рубцевої тканини, є гемодинамічні умови, які оцінювалися у нашому дослідженні за динамікою змін відносного об'єму гемокапілярів, поверхневої та чисельної щільності мікросудин гемомікроциркуляторного русла. Динаміка змін відносного об'єму капілярів характеризувалася чіткою тенденцією до зростання протягом 1-го місяця експерименту, після чого наступала фаза зниження значень в обох експериментальних групах.

При вивченні тканинних зрізів на 7-у і 14-у добу у 3-й та 4-й групах тварин спостерігалися повнокровні гемокапіляри та венули, а також численні дрібносередкові крововиливи. На 30-у добу спостереження значення відносного об'єму капілярів у рубцевій тканині склали 0,121 мкм<sup>3</sup>/мкм<sup>3</sup> та 0,159 мкм<sup>3</sup>/мкм<sup>3</sup> для 3-ї та 4-ї груп відповідно, різниця між якими складала 31,4% ( $p < 0,05$ ). Зниження параметрів після 30-ї доби було обумовлено, вочевидь, помірною редукцією частини судин у ході реорганізації рубця.

Інтерес представляють результати аналізу процесів неоваскулогенезу в зоні формування рубця. Так, чисельна щільність гемокапілярів у 2-й експериментальній групі вже на 7-у добу після оперативного втручання склала 7486 мм<sup>-2</sup> і статистично вагомо перевищувала значення у 1-й групі (5870 мм<sup>-2</sup>) на 27,5%. Подібне переважання спостерігалось також через 2 і 4 тижні спостережень. При цьому характеристики поверхневої щільності у цей період також значно розрізнялися в експериментальних групах тварин у залежності від виду використовуваного матеріалу. Наприкінці 1-го місяця після проведення пластики дефекту динаміка змін відносної кількості гемокапілярів стабілізувалася і у подальшому не зазнавала будь-яких значущих коливань до кінця дослідження.

Чітким відображенням різних темпів формування функціональної зрілості судин гемомікроциркуляторного русла, що формуються, слугували зміни значень поверхневої щільності капілярів через 4 тижні після експериментальної пластики. Порівнюючи останні зі значеннями на попередніх етапах експерименту (3, 7, 14 діб після операції) було встановлено, що у 1-й групі тварин зростання показника значно поступалося параметрам 2-ї групи. Ця обставина безперечно вказує на більш оптимальні гемодинамічні характеристики рубцевої тканини тварин після пластики з використанням поліпропіленової сітки, обробленої колагеном.

Протягом останнього етапу загоєння (ремоделювання рубця) значення досліджуваних параметрів у цілому вирівнювалися, а їхні динаміки мали стабілізаційний характер. Судинне русло формувало характерну архітектоніку, пов'язану з орієнтацією капілярів уздовж волоконного каркаса сполучної тканини (рис. 9, 10).

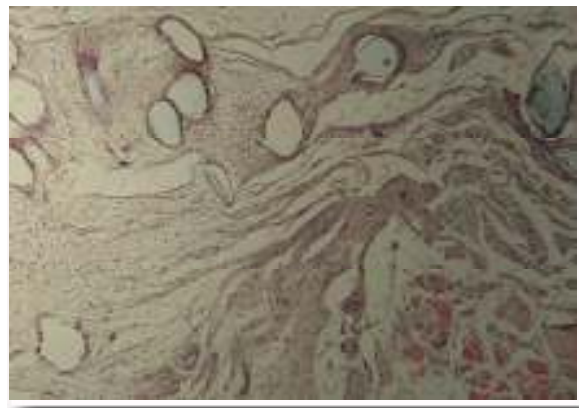

Рис. 9. Зона імплантації протезу у передній черевній стінці щура 1-ї експериментальної групи через 8 тижнів після оперативного втручання. Забарвлення гематоксилином-еозином. Збільш.:  $\times 200$ .

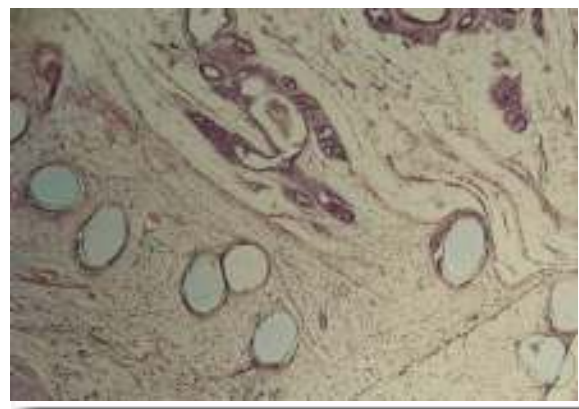


Рис. 10. Зона імплантації протезу у передній черевній стінці щура 2-ї експериментальної групи через 8 тижнів після оперативного втручання. Забарвлення гематоксилином-еозином. Збільш.:  $\times 200$ .

Отже, аналіз етапів формування рубцевої тканини у зоні імплантації за основними стереологічними характеристиками клітинних та волоконних структур сполучної тканини з урахуванням тканинних гемодинамічних особливостей визнав суттєві переваги використання поліпропіленової сітки, обробленої колагеном.

#### Підсумок

Морфологічний аналіз етапів формування рубцевої тканини у щурів у зоні імплантації в черевну порожнину та контакті з порожнистими органами за основними стереологічними характеристиками клітинних та волоконних структур сполучної тканини з урахуванням тканинних гемодинамічних особливостей свідчить про суттєві переваги використання поліпропіленової сітки, обробленої колагеном, протягом 2 місяців після експериментальної герніопластики.

**Перспективи подальших досліджень** пов'язані з вивченням тканинних реакцій при підапоневротичній локалізації поліпропіленових протезів, оброблених колагеном.

## Літературні джерела

- Автандилов Г. Г. Системная стереометрия в изучении патологического процесса / Г. Г. Автандилов, Н. И. Яблучанский, В. Г. Губенко. – М. : Медицина, 1981. – 192 с.
- Ромейс Б. Микроскопическая техника: [Пер. с нем] / Б. Ромейс. – М. : Изд-во иностр. литературы, 1953. – 718 с.
- Твердохлеб И. В. Прикладная биометрия для морфолога / И. В. Твердохлеб, И. С. Шпилька, М. А. Машталир. – Днепропетровск : Пороги, 1996. – 226 с.
- Шалимов С. А. Руководство по экспериментальной хирургии / С. А. Шалимов, А. П. Радзиховский, Л. В. Кейсевич. - М. : Медицина, 1989. - 272 с.
- Экспериментальное обоснование применения новых поливинилиденфторидных эндопротезов с карбиновым покрытием для герниопластики / А. И. Бежин, А. А. Должиков, В. А. Жуковский, Р. В. Плотников // Вестн. новых медицинских технологий. – 2007. - Т. XIV, № 1. – С. 99–101.
- Antibacterial activity of triclosan chitosan coated graft on hernia graft infection model / A. Cakmak, Y Cirpanli, E. Bilensoy [et al.] // Int. J. Pharm. – 2009. – Vol. 381, № 2. – P. 214-219.
- Brown C. N. Which mesh for hernia repair? / C. N. Brown, J. G. Finch // Ann. R. Coll. Surg. Engl. – 2010. – Vol. 92, № 4. – P. 272-278.
- Comparison of recurrence with lightweight composite polypropylene mesh and heavyweight mesh in laparoscopic totally extraperitoneal inguinal hernia repair: an audit of 1,232 repairs / D. Akolekar, S. Kumar, L. R. Khan [et al.] // Hernia. – 2008. – Vol. 12, № 1. – P. 39-43.
- Eriksen J. R. Choice of mesh for laparoscopic ventral hernia repair / J. R. Eriksen, I. Gögenur, J. Rosenberg // Hernia. – 2007. – Vol. 11, № 6. – P. 481-492.
- Evaluation of lightweight titanium-coated polypropylene mesh (TiMesh) for laparoscopic repair of large hiatal hernias // E. J. Hazebroek, A. Ng, D. H. Yong [et al.] // Surg Endosc. – 2008. – Vol. 22, № 11. – P. 2428-2432.
- Saberski E. R. Anisotropic evaluation of synthetic surgical meshes // E. R Saberski, S. B. Orenstein, Y. W. Novitsky // Hernia. – 2010. – Vol. 30. – P. 423-431.
- Use of human acellular dermal matrix for hernia repair: friend or foe? / R. Candage, K. Jones, F. A. Luchette [et al.] // Surgery. – 2008. – Vol. 144, № 4. – P. 703-709.

**Белянский Л.С., Свисенко О.В. Состояние тканей передней брюшной стенки крыс после имплантации аллопластического материала, обработанного коллагеном, в брюшную полость и при контакте с полостными органами.**

**Резюме.** Целью исследования было изучение тканевых реакций на имплантацию полипропиленовой сетки, обработанной коллагеном, после проведения пластики экспериментального дефекта у крыс при интраперитонеальной локализации протеза и контакте с полостными органами. Исследование проводили в двух экспериментальных группах. Группа 1 – у 27 крыс производили экспериментальный дефект мышечно-апоневротического слоя передней брюшной стенки размером 3 см с дальнейшей фиксацией полипропиленовой сетки размерами 1×1,5 см трансабдоминально на париетальную брюшину при контакте с полостными органами. Группа 2 – у 28 крыс в аналогичных условиях использовали полипропиленовую сетку, обработанную коллагеном. Морфологический анализ этапов формирования рубцовой ткани у крыс в зоне имплантации в брюшную полость и контакте с полостными органами по основным стереологическим характеристикам клеточных и волоконных структур соединительной ткани с учетом тканевых гемодинамических особенностей свидетельствует о существенных преимуществах использования полипропиленовой сетки, обработанной коллагеном, на протяжении 2 месяцев после экспериментальной герниопластики.

**Ключевые слова:** полипропиленовая сетка, коллаген, трансабдоминальная фиксация, тканевая реакция.