

В.М.Шкуропат¹
І.В.Твердохліб²
М.Ф.Дрюк³

¹ Дніпропетровська
міська багатопрофільна
клінічна лікарня №4

² Дніпропетровська
державна медична ака-
демія

³ Інститут хірургії та
трансплантології імені
А.О.Шалімова НАМН
України

Ключові слова: іше-
мія нижньої кінцівки,
реваскуляризація, ау-
томієлотрансплантація,
післяопераційний пе-
ріод, VEGF.

Надійшла: 24.06.2011

Прийнята: 29.07.2011

DOI: <https://doi.org/10.26641/1997-9665.2011.3.79-84>

УДК 616.36-089.87

КЛІНІКО-МОРФОЛОГІЧНІ ПАРАЛЕЛІ ПРИ ВИБОРІ СПОСОБІВ ХІРУРГІЧНОГО ЛІКУ- ВАННЯ ХВОРИХ З ХРОНІЧНОЮ КРИТИЧ- НОЮ ІШЕМІЄЮ НИЖНЬОЇ КІНЦІВКИ

Резюме. Метою дослідження була порівняльна клінічна, лабораторна і морфологічна характеристика результатів прямої, непрямой і композитної реваскуляризації в найближчому і віддаленому післяопераційному періодах з урахуванням віку хворих з хронічною критичною ішемією нижньої кінцівки. Хворі були розділені на три групи: 1) 37 хворих, яким була виконана стегново-гомількова реконструкція; 2) 57 хворих, яким була виконана непряма реваскуляризація з аутоотрансплантацією аспірата кісткового мозку; 3) 50 хворих, яким була здійснена композитна реваскуляризація. Спостереження здійснювали в ранньому післяопераційному періоді і в терміни до двох років. Дослідження показали, що розроблений спосіб композитної реваскуляризації кінцівки й показання до його застосування дозволяє одержати ранній нормалізуючий ефект. Проведення аутомієлотрансплантації як самостійного заходу непрямой реваскуляризації та як компонента композитної реваскуляризації обумовлює суттєве зростання концентрації фактора VEGF крові через 6 і 12 місяців у хворих всіх вікових груп, за виключенням групи пацієнтів старшого віку. Інтенсивність стимуляції синтезу фактора VEGF суттєво пов'язана з властивостями аспірата кісткового мозку. Найбільшою мірою стимуляція синтетичної активності відбувається після проведення аутомієлотрансплантації у хворих молодого і зрілого віку, дещо меншою – у пацієнтів похилого віку. У хворих віком понад 75 років ефект від застосування аспірата кісткового мозку для проведення прямої або композитної реваскуляризації не виявляється. Розроблений спосіб оцінки адекватності басейну малогомілкової артерії дозволяє оптимізувати вибір методу реваскуляризації кінцівки з використанням реконструктивних операцій на артеріях, або в поєднанні з непрямую реваскуляризацією шляхом застосування аутологічного аспірату кісткового мозку.

Морфологія. – 2011. – Т. V, № 3. – С. 79-84.

© В.М.Шкуропат, І.В.Твердохліб, М.Ф.Дрюк, 2011

Shkuropat V.M., Tverdokhlib I.V., Drjuk M.F. Clinical and morphological parallels in the choice of surgical treatment in patients with chronic critical lower limb ischemia.

Summary. The purpose of this study was to compare clinical, laboratory and morphological data, obtained from the patients with chronic critical lower limb ischemia, that had direct, indirect or composite revascularization, to compare the dynamics in immediate and distant postoperative periods, depending on patient's age. Three groups of patients were used in this study: 1) 37 patients with femoral-tibial reconstruction; 2) 57 patients with indirect revascularisation and bone marrow autotransplantation; 3) 50 patients with composite revascularization surgery. The observation was carried out in the near-term postoperative period and within following 2 years. Our results show that proposed method of composite limb revascularization used according to proposed indications provides best normalizing effect. Performing of automyelo-transplantation as an independent procedure of indirect revascularization or a component of composite revascularization leads to substantial increase of the concentration of VEGF factor in blood at 6 and 12 months following surgery, revealed in patients of all the age groups except those of an old age. The intensity of VEGF synthesis stimulation is related essentially to the properties of the bone marrow aspirate. The stimulation of synthetic activity takes place to the utmost when automyelo-transplantation is performed on the patients of young and mature age, to a lesser degree when patients are of middle age. In the patients of 75 years and older the effect of using of bone marrow aspirate during the direct or composite revascularization wasn't revealed. Proposed method for assessing the adequacy of the fibular artery allows to optimize the choice of method of revascularization with the use of limb reconstructive surgery on the arteries independently, or in combination with indirect revascularization using autologous bone marrow aspirate.

Key words: lower limb ischemia, revascularization, automyelotransplantation, postoperative period, VEGF.

Вступ

Лікувальна тактика при критичній хронічній ішемії нижньої кінцівки потребує спочатку вирішення питання про можливість хірургічного втручання. Коли ж хірургічне лікування не мож-

ливе – обмежуються тільки консервативними способами лікування. На домінуючу думку вітчизняних і зарубіжних ангіохірургів, основним методом включення гомілки в кровообіг є прямий шунт до максимально великого судинного

басейну. Достатньою умовою виконання операції визнана прохідність хоч би дистальної частини і однієї або двох артерій гомілки з адекватними "судинами відтоку". Проте, на думку авторів (Дрюк Н.Ф. и соавт., 1994; Покровский А.В. и соавт., 2002), нерідко критерієм операбельності може слугувати збереження прохідності лише тібіопоплітеального стовбура і однієї з артерій гомілки, що має зв'язок з артеріями стопи.

Проте доцільність втручань при поганих шляхах артеріального відтоку також є спірною, оскільки "гарне артеріальне русло" спостерігається у край рідко, зважаючи на поєднану поразку судин гомілки і стопи і мають місце не більше 25-30% спостережень. У світлі цих даних виявляється різний підхід хірургів до рішення питання про можливість виконання реконструктивної операції залежно від стану дистального судинного русла.

Позитивні результати застосування факторів росту для стимуляції ангиогенезу, що було проведено у хворих даного контингенту, (Baumgartner I. et al., 1998) обумовило новий напрямок в лікуванні критичної ішемії кінцівок (Rivard A. et al., 1998). Проте при багаторівневих ураженнях артерій стегново-підколінно-гомілкового сегменту відновлення кровотоку по артеріях не завжди вирішує проблему адекватного відновлення мікроциркуляторного кровообігу. У зв'язку з цим актуальним питанням, що потребує всебічного аналізу, залишається порівняльна характеристика стану тканин нижньої кінцівки на етапах післяопераційного періоду і результатів проведення різних варіантів реваскуляризації.

Мета дослідження: порівняльна клінічна, лабораторна і морфологічна характеристика результатів прямої, непрямой і композитної реваскуляризації в найближчому і віддаленому післяопераційному періодах з урахуванням віку хворих з хронічною критичною ішемією нижньої кінцівки.

Матеріали та методи

У дослідженні проведено хірургічне лікування і обстеження 144 пацієнтів з хронічною критичною ішемією кінцівки внаслідок оклюзійно-стенотичного ураження артерій стегново-підколінно-гомілкового сегменту віком від 25 до 84 років. Хворі були розділені на три групи. До першої групи увійшло 37 хворих, яким була виконана стегново-гомілкова реконструкція, де передня великогомілкова артерія була облітерована і не відновлювалася. До другої групи увійшло 57 хворих, яким реконструктивна операція на артеріях стегново-підколінно-гомілкового сегменту не виконувалася. Всім хворим цієї групи була виконана непряма реваскуляризація з аутоотрансплантацією аспірата кісткового мозку для стимуляції васкулогенезу в передню групу м'язів. З метою поліпшення кровопостачання виконували аутоотрансплантацію аспірата кістко-

вого мозку за оригінальною методикою (Дрюк М.Ф. та співавт., 2006). До третьої групи увійшло 50 хворих з ураженням стегново-підколінно-гомілкового сегменту при оклюзії передньої великогомілкової артерії, яким була здійснена композитна реваскуляризація дистальних відділів кінцівки: реконструктивна операція на артеріях гомілки і непряма реваскуляризація з аутоотрансплантацією аспірата кісткового мозку. Реконструктивні операції і мієлотрансплантацію виконували одночасно. Стегново-підколінно-гомілкове шунтування виконували з одномоментною пластикою гирла гомілкових артерій (Дрюк М.Ф. та співавт., 2005).

Спостереження здійснювали в ранньому післяопераційному періоді і в терміни до двох років по вікових групах: I – до 34 років; II – 35-59 років; III – 60-74 років; IV – 75 років і більше.

Біохімічне дослідження концентрації фактора росту судинного ендотелію (VEGF) у сироватці крові було проведено за допомогою процедури ELISA для людського VEGF («Quantikine», США) відповідно до стандартного протоколу виробника. Використовували розведення матричного розчину фосфатним буфером або сироваткою (150 μ l до 50 μ l). Зразкам з невиявленим рівнем VEGF були призначені значення 9 пг/мл, тобто мінімальний рівень виявлення (Shinoda K. et al., 1999). Дослідження проводили перед операцією, а також через 1 місяць, 6 місяців і 1 рік після оперативного втручання.

Морфологічне дослідження аспіратів кісткового мозку проводили з визначенням таких показників: відносної кількості еритробластів з мікроядрами, еритробластних острівців у стані реконструкції, ретикулоцитів у складі еритропоетичних клітин. Також визначали мітотичний індекс еритропоетичних клітин. Еритробластичними острівцями у стані реконструкції вважали такі, що поряд з поліхроматофільними і оксифільними нормобластами, розташованими у центрі, містили проеритробласти, еритробласти і базофільні нормобласти на периферії острівця.

Морфометричні дані піддавали статистичній обробці. Визначення достовірності відмінностей між вибірками проводили з урахуванням критерію t Стьюдента (Лакин Г.Ф., 1990).

Результати та їх обговорення

Вивчення відбитків аспіратів кісткового мозку за провідними морфологічними ознаками цитогенетичного потенціалу кісткового мозку дозволило встановити, що дані показники суттєво залежать від віку пацієнтів (рис. 1-4).

Зокрема, відносна кількість еритробластів з мікроядрами (ВКЕМ), не відрізняючись суттєво у групах хворих молодого і зрілого віку, суттєво знижувалася у пацієнтів віком 60-74 роки і майже повністю редукувалася у пацієнтів старечого віку. Визначення мітотичного індексу еритропоетичних клітин (МІЕК) та відносної кількості

еритробластних острівців у стані реконструкції (ВКЕО) чітко корелювало з віковими особливостями попереднього параметра. Лише відносна кількість ретикулоцитів (ВКР) у складі еритропоетичних клітин не залежала від віку у обстежуваних хворих (табл. 1).

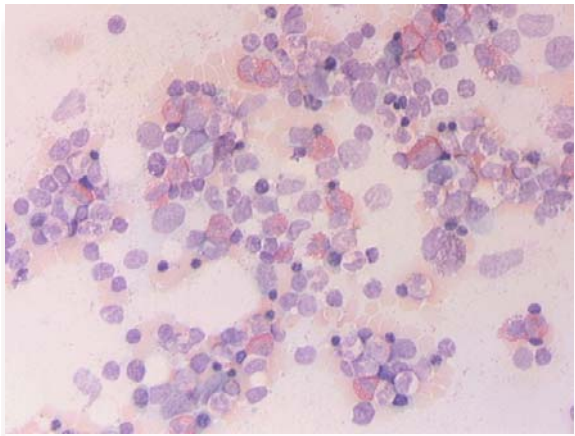


Рис. 1. Відбиток аспірату кісткового мозку хворого з хронічною критичною ішемією віком 32 роки. Забарвлення азуром II і еозином. $\times 400$.

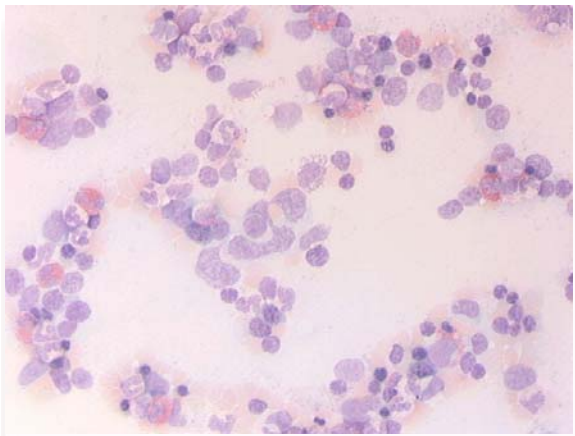


Рис. 2. Відбиток аспірату кісткового мозку хворого з хронічною критичною ішемією віком 53. Забарвлення азуром II і еозином. $\times 400$.

За даними біохімічного дослідження, передопераційний рівень концентрації VEGF у сироватці крові хворих всіх досліджуваних вікових груп перевищував відповідні контрольні значення, проте за рахунок значних індивідуальних коливань виявлені зміни не сягали статистичної значущості. Перед проведенням аутомієлотрансплантації рівень VEGF крові у хворих віком до 34 років складав $19,8 \pm 7,2$ нг/мл; у пацієнтів 35-59 років – $15,3 \pm 8,4$ нг/мл; у віковій групі 60-74 роки – $10,1 \pm 4,7$ нг/мл; у пацієнтів старечого віку – $6,3 \pm 2,4$ нг/мл. Близькі до наведених значення параметра спостерігалися також у групі пацієнтів перед проведенням композитної реваскуляриза-

ції. Отже, концентрація фактора VEGF у крові суттєво залежала від віку пацієнтів.

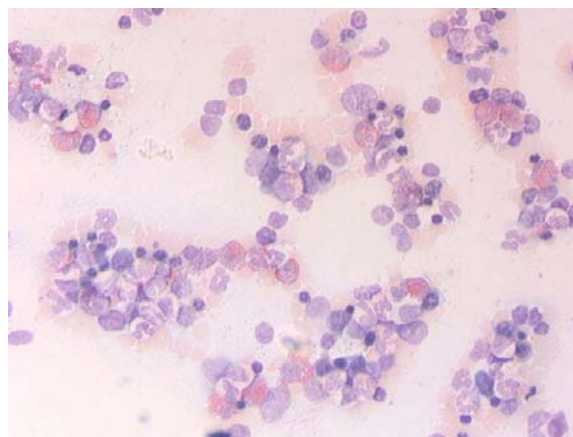


Рис. 3. Відбиток аспірату кісткового мозку хворого з хронічною критичною ішемією віком 66 років. Забарвлення азуром II і еозином. $\times 400$.

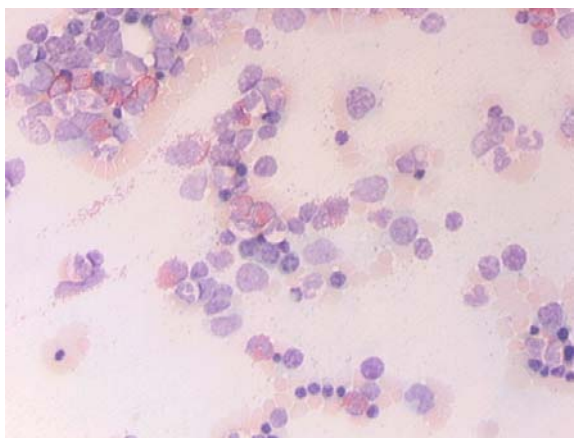


Рис. 4. Відбиток аспірату кісткового мозку хворого з хронічною критичною ішемією віком 78 років. Забарвлення азуром II і еозином. $\times 400$.

При визначенні концентрації VEGF у сироватці крові перед операцією у всіх вікових групах хворих, окрім пацієнтів похилого віку, було встановлено підвищення параметра відносно контрольних значень. На основі аналізу зміни концентрації в післяопераційному періоді було виявлено, що протягом перших 6 місяців після аутомієлотрансплантації у всіх пацієнтів (за виключенням групи старечого віку) відзначалося достовірне зростання досліджуваного показника. Протягом другої половини року в групах молодого та похилого віку було відмічено стрімке падіння концентрації VEGF, але не нижче рівня першого місяця після операції (рис. 5); у той же період у групі хворих віком від 35 до 59 років концентрація продовжувала достовірно зростати, хоча і меншою мірою у порівнянні із попередніми термінами спостережень.

Кількісні параметри відбитків аспірату кісткового мозку хворих з хронічною ішемією III ступеня (M±m)

Вікові групи (роки)	Параметри			
	ВКЕМ, %	МІЕК, %	ВКР, $\times 10^{-2}$ %	ВКЕО, %
До 34	0,142±0,036	8,41±1,02	7,38±0,41	1,71±0,21
35-59	0,153±0,029	8,03±0,96	6,83±0,44	1,46±0,19
60-74	0,094±0,016*	5,32±0,65*	7,84±0,52	1,03±0,14*
75 і більше	0,032±0,008*	3,17±0,44*	5,87±0,50	0,41±0,07*

Примітка. Позначка (*) вказує на достовірну відмінність від значення у групі хворих віком до 34 років.

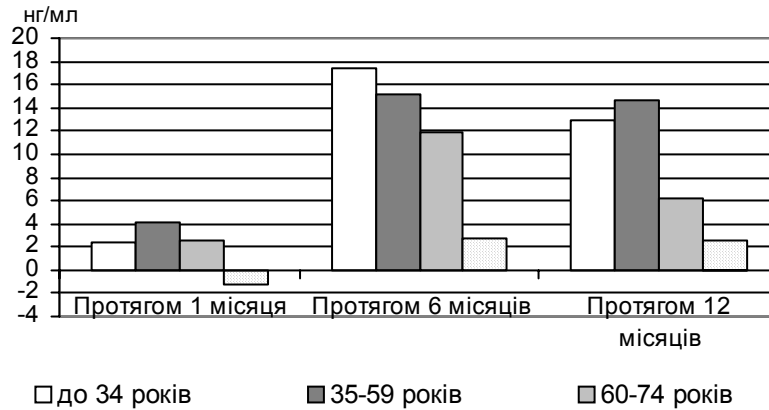


Рис. 5. Напрямок та величина змін концентрації VEGF (нг/мл) у сироватці крові після проведення непрямой ревазуляризації.

Особливістю пацієнтів старечого віку було постійне коливання досліджуваного параметра. Так, протягом першого місяця післяопераційного періоду було зафіксовано незначне зниження концентрації VEGF, а протягом наступних 5 місяців – стрімке зростання показника із подальшим незначним зниженням до кінця року, але до значень, які достовірно не поступались цифрам першого місяця.

Отже, проведення непрямой ревазуляризації обумовлювало суттєве зростання концентрації фактора VEGF через 6 і 12 місяців у крові хворих всіх вікових груп, за виключенням групи пацієнтів старечого віку, що пов'язано, на наш погляд, з недостатнім васкулогенним потенціалом аспірату кісткового мозку у хворих даної

вікової категорії.

Після проведення комpositної ревазуляризації протягом першого місяця післяопераційного періоду у пацієнтів зрілого і похилого віку відзначалося помірне зниження концентрації VEGF; у молодих пацієнтів – незначне підвищення. В подальшому відбувалося зростання параметра до кінця першої половини року і зниження (окрім групи віком 35-59 років) впродовж другої половини року, проте до значень, які достовірно перевищували показники передопераційного періоду (рис. 6). В групі ж зрілого віку за друге півріччя спостережень відзначалось подальше зростання концентрації VEGF, яка перевищувала значення, визначені на початку дослідження, а отже і нормативні значення.

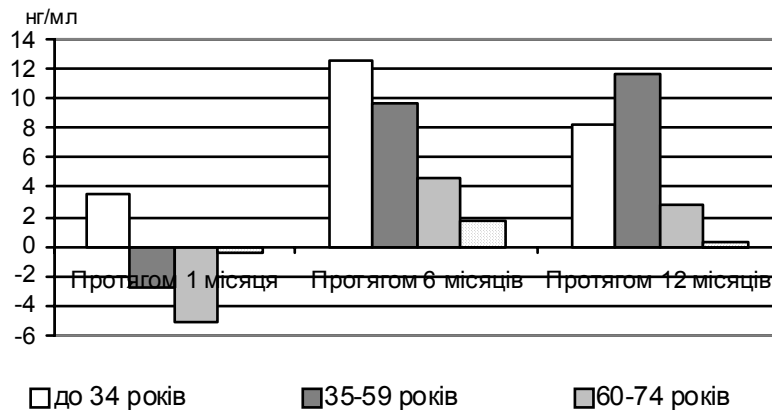


Рис. 6. Напрямок та величина змін концентрації VEGF (нг/мл) у сироватці крові після проведення комpositної ревазуляризації.

У групі пацієнтів віком до 34 років достовірно зростання параметра відзначалось вже на першому місяці спостережень із збереженням динаміки до кінця 6-го місяця. Протягом другої половини року було зафіксовано помірне зниження концентрації VEGF, проте не нижче рівня першого місяця.

Отже, через 1 місяць після проведення композитної ревазуляризації спостерігалось помірне зниження концентрації фактора VEGF у крові хворих віком від 35 років, проте через 6 місяців відзначалося активне зростання рівня сироваткового VEGF у всіх хворих за виключенням групи пацієнтів старечого віку. Через 1 рік після втручання у крові визначався рівень VEGF, який суттєво перевищував контрольні значення відповідних вікових груп. Лише у хворих старечого віку впливу від застосування аутогенної трансплантації аспірату кісткового мозку виявити не вдалося.

Висновки

1. Запропонована методика формування ди-

стального анастомозу з пластиною початкових відділів гомілкових артерій при реконструктивних операціях шляхом шунтування дозволяє одночасно відновити кровообіг у двох гомілкових артеріях, збільшити зону ревазуляризації тканин кінцівки, та скоротити тривалість операції на 35±5 хвилин.

2. Аутомієлотрансплантація як самостійна операція і як компонент композитної ревазуляризації обумовлює достовірне зростання концентрації фактора росту судинного ендотелію плазми крові (на 61,2-103,3% і на 43,4-77,5% відповідно) через 6 і 12 місяців після втручання у хворих усіх вікових груп, за винятком пацієнтів старечого віку.

Перспективи подальших досліджень пов'язані з дослідженням клінічних особливостей перебігу післяопераційного періоду після проведення прямої, непрямой і композитної ревазуляризації з використанням аутогенної трансплантації аспірату кісткового мозку.

Літературні джерела

Дрюк Н. Ф. Применение вазопростана при лечении мультифокальных и периферических облитерирующих поражений артерий нижних конечностей / Н. Ф. Дрюк, В. Г. Мишалов, Л. Н. Павличенко // Клін. хірургія. – № 10. – 1994. – С. 26-28.

Лакин Г. Ф. Биометрия : [Учеб. пособие для биол. спец. вузов. - 4-е изд., перераб. и доп.] / Г. Ф. Лакин. - М. : Высшая школа, 1990. – 352 с.

Пат. 11102 А Україна, МПК А61В17/00. Спосіб вибору показань до прямої ревазуляризації при дистальному ураженні артерій нижньої кінцівки / М. Ф. Дрюк, В. М. Шкуропат, І. А. Чекулієва, В. І. Карімов (Україна). - № u200504786; заявл. 20.05.2005; опубл. 15.12.2005. Бюл. № 12.

Пат. 12471 А Україна, МПК А61В17/00. Спосіб непрямой ревазуляризації нижньої кінцівки / М. Ф. Дрюк, В. М. Шкуропат, В. І. Карімов (Україна). - № u200506669; заявл. 07.07.2005; опубл. 30.01.2006. Бюл. № 2.

Покровский А. В. Артериализация венозного кровотока стопы в спасении конечности от ампутации у больных облитерирующим тромбангиитом с окклюзией артерий голени и стопы при критической ишемии / А. В. Покровский, В. Н. Дан, А. В. Чупин // Ангиология и сосудистая хирургия. – 2000. – Т. 6, № 1. – С. 86-88.

Покровский А. В. Можно ли предсказать

исход реконструктивной операции у больных с ишемией нижних конечностей на основании дооперационных исследований? / А. В. Покровский, В. Н. Дан, А. В. Чупин, А. Ф. Харазов // Ангиология и сосудистая хирургия. – 2002. – Т. 8, № 3. – С. 102-110.

Characterization of MEC 14.7, new monoclonal antibody recognizing mouse CD34: a useful reagent for identifying and characterizing blood vessels and hematopoietic precursors / Garlanda C., Berthier R., Garin J. [et al.] // Eur. J. Cell. Biol. – 1997. – Vol. 73. – P. 368-377.

Constitutive expression of phVEGF165 after intramuscular gene transfer promotes collateral vessel development in patients with critical limb ischemia / I. Baumgartner, A. Pieczek, O. Manor [et al.] // Circulation. – 1998. – Vol. 97. – P. 1114-1123.

Rivard A. Angiogenesis and vasculogenesis in treatment of cardiovascular disease / A. Rivard, J. M. Isner // Mol. Med. – 1998. – Vol. 4. – P. 429-440.

Shinoda K. Comparison of the levels of hepatocyte growth factor and vascular endothelial growth factor in aqueous fluid and serum with grades of retinopathy in patients with diabetes mellitus / Kei Shinoda, Susumu Ishida, Shinichi Kawashima [et al.] // Br. J. Ophthalmol. – 1999. – Vol. 83. – P. 834-837.

Шкуропат В.Н., Твердохлеб И.В., Дрюк Н.Ф. Клинико-морфологические параллели при выборе способов хирургического лечения больных с хронической критической ишемией нижней конечности.

Резюме. Целью исследования была сравнительная клиническая, лабораторная и морфологическая

характеристика результатов прямой, не прямой и комбинированной реваскуляризации в ближайшем и отдаленном послеоперационном периодах с учетом возраста больных с хронической критической ишемией нижней конечности. Больные были разделены на три группы: 1) 37 больных, которым была выполнена бедренно-берцовая реконструкция; 2) 57 больных, которым была выполнена не прямая реваскуляризация с ауто трансплантацией аспирата костного мозга; 3) 50 больных, которым была осуществлена комбинированная реваскуляризация. Наблюдение осуществляли в раннем послеоперационном периоде и в сроки до двух лет. Исследования показали, что разработанный способ комбинированной реваскуляризации конечности и показания к его применению позволяют получить ранний нормализующий эффект. Проведение аутомиелотрансплантации как самостоятельного мероприятия не прямой реваскуляризации и как компонента комбинированной реваскуляризации обуславливает существенное возрастание концентрации фактора VEGF крови через 6 и 12 месяцев у больных всех возрастных групп, за исключением группы пациентов старческого возраста. Интенсивность стимуляции синтеза фактора VEGF существенно связана со свойствами аспирата костного мозга. В наибольшей степени стимуляция синтетической активности происходит после проведения аутомиелотрансплантации у больных молодого и зрелого возраста, в несколько меньшей степени – у пациентов пожилого возраста. У больных в возрасте старше 75 лет эффект от применения аспирата костного мозга для проведения прямой или комбинированной реваскуляризации не выявляется. Разработанный способ оценки адекватности бассейна малоберцовой артерии позволяет оптимизировать выбор метода реваскуляризации конечности с использованием реконструктивных операций на артериях, или в сочетании с не прямой реваскуляризацией путем применения аутологичного аспирата костного мозга.

Ключевые слова: ишемия нижней конечности, реваскуляризация, аутомиелотрансплантация, послеоперационный период, VEGF.