

М.В.Медведєв

Дніпропетровська
державна медична ака-
демія

Ключові слова: лейо-
міома, агоніст ГнРГ,
міометрій, міоцити,
мікросудини, псевдо-
капсула, строма, мор-
фометрія.

Надійшла: 15.07.2011
Прийнята: 19.08.2011

DOI: <https://doi.org/10.26641/1997-9665.2011.3.59-65>
УДК 618.14-089.844

КІЛЬКІСНА МОРФОЛОГІЧНА ОЦІНКА СТАНУ МІКРОСУДИННОГО РУСЛА МІО- МАТОЗНОЇ ТКАНИНИ І РІЗНИХ ШАРІВ МІОМЕТРІЯ У ХВОРИХ НА ЛЕЙОМІОМУ МАТКИ ПРИ ГІПО- ТА ГІПЕРЕСТРОГЕН- НИХ СТАНАХ, ОБУМОВЛЕНИХ РІЗНИ- МИ СХЕМАМИ ВИКОРИСТАННЯ АНАЛО- ГІВ ГОНАДОТРОПІН-РЕЛІЗИНГ ГОРМОНУ

Дослідження виконано в рамках науково-дослідної роботи "Розробка нових підходів до прогнозування, профілактики і лікування гормонозалежних захворювань жіночої репродуктивної системи" (№ державної реєстрації 0107U011888).

Резюме. У дослідженні проведено морфометричний аналіз стану мікросудинного компоненту міоматозної тканини і різних шарів міометрія у 35 хворих з лейоміомою матки при довгостроковій і короткостроковій передопераційній корекції гормонального статусу за допомогою гозереліну ацетату. Дослідження показали, що щільність мікросудин залежить від морфологічного типу міоми та для клітинної лейоміоми перевищує цей показник в 2,9 рази в порівнянні з простою. Тканина простої лейоміоми характеризується відносно гіповаскулярністю у порівнянні з оточуючим міометрієм. В умовах 3-місячної медикаментозної менопаузи відбувається достовірне зниження щільності мікросудин. В умовах підвищеного рівня статевих стероїдів спостерігається зростання вмісту мікросудин міоматозних вузлів, розширення просвіту артеріол та метартеріол і потовщення їхніх стінок. Гіпоестрогенний фон сприяє суттєвому зменшенню середніх діаметрів артеріол у тканині простої та клітинної лейоміоми, що в деяких випадках призводить до повної облітерації судин. Короткочасна гіперестрогенія призводить до статистично значимого підвищення товщини стінки артеріол у зразках міоми. Аналогічні зміни простежуються в судинах зразків псевдокапсули жінок з клітинною лейоміомою матки.

Морфологія. – 2011. – Т. V, № 3. – С. 59-65.
© М.В.Медведєв, 2011

Medvedev M.V. Quantitative morphological assessment of microvascular network of leiomyoma tissue and the layers of myometrium in patients with uterine leiomyoma with hypo- and hyperestrogenic conditions induced by different schemes of gonadotroping relising hormone agonists therapy.

Summary. Microvascular components of myomatous tissue and the layers of myometrium were evaluated using morphometric analysis in 35 patients with uterine leiomyoma with long-term and short-term preoperative hormonal correction with Gosereline Acetate. Our results show that the microvessels density depends on morphological type of the fibroid, which in case of the cellular leiomyoma is 2.9 times greater compared to the regular one. The tissue is characterized by decreased vascularization of simple leiomyoma as compared to surrounding myometrium. In conditions of a drug-induced 3-month menopause density of microvessels was significantly decreased. In conditions of elevated levels of sex steroids amount of microvessels in fibroids tissue increases, with expanding of the lumen of arterioles and metarterioles and thickening of their walls. Hypoestrogenic condition contributes significantly to reduction of the average diameter of arterioles in the tissue of cellular and simple leiomyoma, which in some cases leads to complete obliteration of the vessels. Short-time hyperestrogenemia leads to a statistically significant increase in wall thickness of arterioles in fibroid tissue samples. Similar changes observed in vessels of pseudocapsula of women with cellular leiomyoma.

Key words: leiomyoma, agonist GnRH, myometrium, myocytes, microvessels, pseudocapsula, stroma, morphometry.

Вступ

Лейоміома тіла матки (ЛТМ) є найпоширенішою пухлиною жіночої репродуктивної системи, спостерігаючись у 20-25% жінок віком до 35 років. Останні роки відмічається підвищення

захворюваності на ЛТМ у жінок молодого віку, що вимагає широкого впровадження органозберігаючих методів лікування (Тихомиров А.Л., Лубнин Д.М., 2006).

Однією з найбільш поширених органозбері-

гаючих операцій при лікуванні міоми матки є консервативна міомектомія, яка дозволяє видалити патологічне утворення зі збереженням або відновленням фертильності. Нажаль, міомектомія не завжди дає задовільні результати. За даними літератури приблизно 25-50% жінок мають рецидив після міомектомії і 10% потребують повторного оперативного втручання у періоді від 1 до 10 років після першої операції (Татарчук Т.Ф., 2009; Lin J.F., Slomovitz B.M., 2008).

Відкриття агоністів ГнРГ (а-ГнРГ) надало широкі можливості для більш глибокого розуміння механізмів росту ЛТМ. Агоністи ГнРГ – найбільш ефективні препарати для медикаментозного лікування міоми матки на сьогоднішній день. Вони ефективно знижують експресію відповідних рецепторів та викликають суттєву редукцію рівнів ЛГ, ФСГ та яєчникових стероїдів (De Leo V., Morgante G., 2002).

Слід відмітити, що сьогодні існує декілька причин для відмови від традиційного застосування а-ГнРГ перед операцією. Використання цих препаратів може викликати рецидиви захворювання у пацієнок з міомою матки. Такі рецидиви не є справжніми, а скоріше наслідок зменшення вузлів в розмірі та, отже, їх не видалення під час операції.

Слід також згадати про досить відомий небажаний ефект після передопераційного використання а-ГнРГ – зміння псевдокапсули міоматозних вузлів таким чином, що їх стає важче видалити (Беженарь В.Ф., 2008). P. Vergellini з колегами (2003) порівняли результати абдомінальної міомектомії із застосуванням та без застосування а-ГнРГ перед хірургічним втручанням. В групі, що отримувала а-ГнРГ відмічена 22% редукція розмірів ЛТМ, але не було виявлено вірогідної різниці в інтраопераційній крововтраті, тривалості міомектомії, післяопераційної захворюваності та тривалості госпіталізації. Крім того, за численними даними дослідників, при використанні а-ГнРГ була тенденція до підвищення частоти рецидивів міоми (Lethaby A., 2002).

У зв'язку з переліченими вище недоліками традиційного використання а-ГнРГ була сформульована гіпотеза транзиторної гіперваскуляризації міоми перед оперативним втручанням за рахунок flare-up ефекту аналогів ГнРГ у перші 5-10 діб після ін'єкції. Використання запропонованої схеми разом з оклюзією маткових артерій під час міомектомії дозволило скоротити час оперативного втручання, суттєво знизити крововтрату, вираженість симптомів, частоту рецидивів та повернути якість життя до рівня здорових жінок (Медведєв М.В., 2011).

Отримані клінічні результати та накопичення значного обсягу інформації у даному напрямку сприяло розширенню можливостей подальшого розвитку лікувальних технологій, проте потребують уваги питання кількісної і порівняльної

структурно-функціональної оцінки клітин і тканин матки при застосуванні різних методик лікування міом. Залишається актуальним вивчення ультраструктурних змін, що відбуваються протягом передопераційної підготовки у складі клітин і міжклітинного простору міометрія з урахуванням рівня статевих гормонів. Не втрачає доцільності визначення морфології різних ділянок міометрія в залежності від локалізації відносно міоматозного вузла як при звичайному оваріально-менструальному циклі, так і за умов різної експозиції препаратів аГн-РГ.

Мета даного дослідження полягає в кількісній морфологічній оцінці стану судинного компоненту міоматозної тканини і різних шарів міометрія у хворих з лейоміомою матки при довгостроковій і короткостроковій передопераційній корекції гормонального статусу за допомогою аналогів ГнРГ.

Матеріал та методи

Морфометричний аналіз проводили в зразках інтраопераційних біоптатів, отриманих під час органозберігаючих оперативних втручань у 35 пацієнок з функціонуючим оваріально-менструальним циклом, у яких діагностовано лейоміому матки. Контингент хворих розподіляли на три групи. До групи I увійшли 11 пацієнок, які протягом 6 місяців перед оперативним втручанням не отримували будь-яких фармакологічних засобів, що впливають на рівень статевих гормонів. Міомектомію лапароскопічним або лапаротомним доступом з паралельним вилученням біоптатів виконували в фолікулінову фазу циклу, тобто за умов превалювання дії естрадіолу. Групу II складала 12 пацієнок, які протягом 3 місяців перед операцією отримували три ін'єкції гозереліну ацетату (Zoladex®, "AstraZeneca UK Limited", Великобританія) в дозі 3,6 мг і мали низький рівень статевих гормонів. До групи III увійшли 12 пацієнок, яким перед операцією на початку менструації вводили гозереліну ацетат в дозі 3,6 мг, а наприкінці першого тижня циклу (на фоні підвищеного рівня ФСГ і естрадіолу) проводили міомектомію з перманентною двобічною оклюзією маткових артерій.

У всіх пацієнок інтраопераційні біоптати розміром 1 мкм³ отримували з 5 ділянок: 1) з центру вузла міоми; 2) з тканини псевдокапсули; 3) з підслизового шару макроскопічно неушкодженого міометрія; 4) судинного шару; 5) надсудинного шару.

Тканинні зразки протягом 3 годин фіксували при +20°C в 2,5%-ному розчині глутарового альдегіду, виготовленому на 0,2М фосфатному буфері (рН 7,4). Матеріал звільняли від глутаральдегіда за допомогою 0,2М цукрози та переносили для постфіксації в 1%-й забуферений (рН 7,4) розчин тетроксиду осмію при +21°C протягом 1 години. Зневоднювали зразки за допомогою пропіленоксиду в розчинах зростаючої концентрації.

Для виготовлення епоксидних блоків використовували композицію епон-аралдіт.

Виготовлення напівтонких зрізів завтовшки 1 мкм проводили на ультрамікросомі УМТП-6М в автоматичному режимі. Зрізи фарбували метиленовим синім – азуром II – основним фуксином або модифікаціями методики згідно рекомендацій Humphrey Ch.D., Pittman F.E. (1974).

Візуалізацію препаратів, морфометрію та фотореєстрацію проводили за допомогою тринокулярного мікроскопа «Leica» (Німеччина) з використанням фотокамери «Оlympus» (Японія), окуляр-мікрометра МОВ×14 («Биолам», СРСР) й адаптованих окулярних тест-систем за схемами, рекомендованими Г.Г.Автанділовим (2002).

Для кількісної оцінки тканинних змін чисельну щільність гемокапілярів за допомогою формули:

$$N_v = \frac{N_a}{D}$$

де N_a – кількість профілей структур в одиниці площі зрізу;

D – середній тангенціальний діаметр ядер (de Hoff R.T., Rhines F.N., 1968).

Морфометричні дані піддавали статистичній обробці. Визначення вірогідності розходжень між вибірками проводили з урахуванням критерію t Стьюдента. У тому випадку, якщо отримане в дослідженні емпіричне розподілення не відповідало нормальному закону, оцінку відмінностей між вибірками оцінювали за допомогою непараметричних критеріїв – X -критерію Ван-дер-Вардена і U -критерію Уїлкоксона (Манна-Уїтні). Також цю техніку використовували для аналізу та порівняння малих за кількістю спостережень

сукупностей параметрів. При проведенні статистичної обробки отриманих квантифікованих результатів усі необхідні розрахунки виконували за допомогою ліцензійної програми Statistica (версія 6.1; серійний номер AGAR 909 E415822FA).

Результати та їх обговорення

Морфологічний аналіз напівтонких зрізів інтраопераційних біоптатів різних ділянок міометрія хворих з лейоміомою матки дозволив з'ясувати, що гістоархітектура міоматозного вузла, яка залежить від мітогенного потенціалу міоцитів у його складі, визначає не лише морфологічний тип міоми та її властивості, але й впливає на оточуючі структури міометрія, обумовлює характер тканинних реакцій на зміни рівня певних гормонів, позначається на перетвореннях мікроциркуляторного русла і стромального компоненту органа.

Кількісна оцінка щільності гемокапілярів показала, що у пацієток I групи, оперованих без попередньої медикаментозної підготовки, щільність мікросудин у тканині вузла суттєво розрізняється в залежності від морфологічного типу міоми. При простій лейоміомі значення показника не лише поступалося всім іншим дослідженим ділянкам міометрія, а й було майже втричі нижчим за відповідну величину у складі клітинної міоми (табл. 1). Найбільша чисельна щільність гемокапілярів була у підслизовому та надсудинному шарах міометрія у жінок як з простою, так і з клітинною міомою матки. При цьому висока щільність гемокапілярів безпосередньо в міоматозній тканині була характерною лише для клітинної міоми. В цілому, тканина простої міоми виявлялася відносно гіповаскулярною по відношенню до нормального міометрія.

Таблиця 1
Чисельна щільність гемокапілярів (мм^{-2} , $\times 10^2$) у ділянках міометрія пацієток I, II та III клінічних груп

| Ділянка міометрія | Тип міоми | Клінічна група | | |
|-------------------|-----------|----------------|---------------|----------------|
| | | I | II | III |
| Вузол | Проста | 0,97 ± 0,14 | 0,74 ± 0,09 | 0,72 ± 0,13 |
| | Клітинна | 2,83 ± 0,30 | 1,39 ± 0,16 * | 2,92 ± 0,33 ** |
| Псевдокапсула | Проста | 1,14 ± 0,18 | 1,08 ± 0,15 | 1,48 ± 0,19 |
| | Клітинна | 1,74 ± 0,14 | 1,19 ± 0,09 * | 1,85 ± 0,13 ** |
| Підслизовий шар | Проста | 2,47 ± 0,37 | 2,61 ± 0,28 | 2,83 ± 0,34 |
| | Клітинна | 2,19 ± 0,24 | 2,06 ± 0,27 | 2,44 ± 0,26 |
| Судинний шар | Проста | 1,17 ± 0,09 | 1,38 ± 0,11 | 1,44 ± 0,16 |
| | Клітинна | 1,64 ± 0,19 | 1,81 ± 0,21 | 2,04 ± 0,26 |
| Надсудинний шар | Проста | 2,35 ± 0,25 | 2,49 ± 0,29 | 2,91 ± 0,33 |
| | Клітинна | 2,13 ± 0,24 | 2,29 ± 0,28 | 2,51 ± 0,31 |

Примітка: * - $p < 0,05$ у порівнянні з групою I; ** - $p < 0,05$ у порівнянні групи III з групою II.

У пацієток II групи на фоні тимчасової медикаментозної менопаузи відмічена тенденція до збіднення мікроциркуляторного русла на тлі тривалої гіпоестрогенемії та, можливо, безпосередньої дії а-ГнРГ на гемокапіляри. Важливо відзначити, що вказана тенденція не була харак-

терною для підслизового, судинного та надсудинного шарів міометрія, де не було статистично значущої різниці із групою I. Отже, щільність мікросудин нормального міометрія практично не залежить від дії гіпоестрогенії. Навпроти, в тканині лейоміоми відбувалося достовірне знижен-

ня щільності гемокапілярів (у тканині простої міоми – на 23,7%, клітинної – на 50,9%).

У жінок групи III за рахунок короткотривалої супрафізіологічної естрогенемії відбувалося збільшення щільності гемокапілярів. Статистично вагома різниця з групою II була досягнута у вузлі та псевдокапсулі клітинної міоми (збільшення на 110,1% та на 55,5% відповідно).

При аналізі напівтонких зрізів тканини вузла простої і проліферуючої міоми в умовах стійкої гіпоестрогенемії (група II) часто зустрічалися артеріоли і метартеріоли з дуже вузьким або облітерованим просвітом. При цьому ознак порушення тромбоцитарно-судинного гемостазу або складжів еритроцитів не спостерігалось в жодному випадку, а збережені ендотеліальні клітини мали збільшений розмір, порушену цитоархітектуру і при цьому виявляли низьку функціональну активність (рис. 1). У складі тканини клітинної міоми на фоні гіпоестрогенії також спостерігалися такі артеріоли, які мали звичайний просвіт, але були спустошені на форменні елементи крові (рис. 2). Важливо підкреслити, що більшість подібних судин розташовувалась поблизу ділянок деструктивно-некротичних змін у тканині вузлів клітинної міоми.

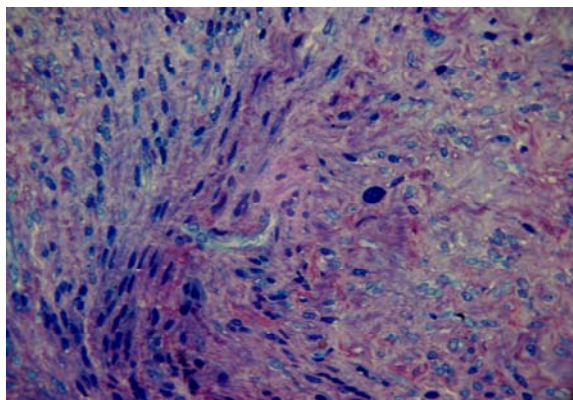


Рис. 1. Тканина вузла простої лейоміоми матки пацієнтки II клінічної групи. Напівтонкий зріз. Фарбування метиленовим синім – азуром II – основним фуксином. $\times 320$.

У зразках міоматозних вузлів, що отримані під час операцій у пацієток групи III, визначалися численні морфологічні ознаки стимуляції кровообігу у ланках мікроциркуляторного русла. Зокрема, навіть у ділянках некротичних змін у складі простих лейоміом ендотелій стінки артеріол мав ознаки підвищеної функціональної активності (рис. 3). Дренажна ланка псевдокапсули вузлів незалежно від типу міоми містила розширені мікросудини при збереженні загальної гістоархітекτονіки (рис. 4).

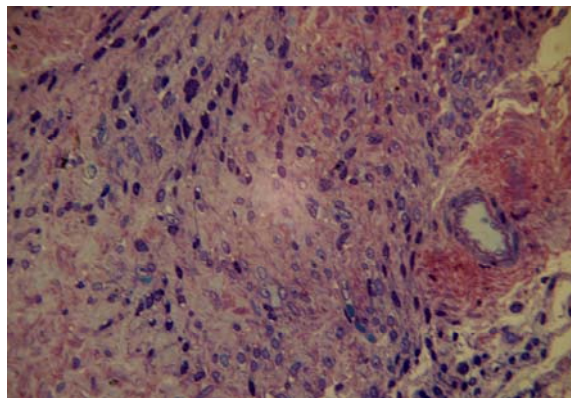


Рис. 2. Тканина вузла клітинної лейоміоми матки пацієнтки II клінічної групи. Напівтонкий зріз. Фарбування метиленовим синім – азуром II – основним фуксином. $\times 320$.

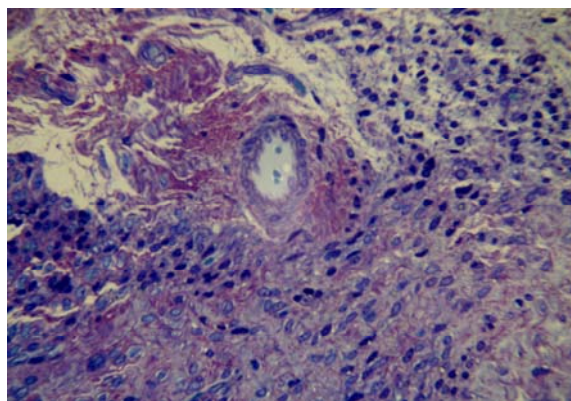


Рис. 3. Тканина вузла простої лейоміоми матки пацієнтки III клінічної групи. Напівтонкий зріз. Фарбування метиленовим синім – азуром II – основним фуксином. $\times 320$.

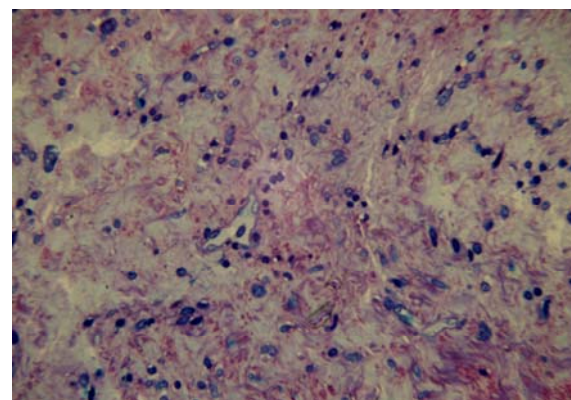


Рис. 4. Тканина псевдокапсули клітинної лейоміоми матки пацієнтки II клінічної групи. Напівтонкий зріз. Фарбування метиленовим синім – азуром II – основним фуксином. $\times 320$.

Надзвичайно виразні відмінності поміж досліджуваними групами вдалося виявити при вивченні зовнішнього діаметру артеріол у ділянках зразків міометрія та лейоміоми (табл. 2). Тканина

лейоміоми та різні шари міометрія, включаючи псевдокапсулу, не відрізнялися суттєво у жінок групи I. Для артеріол зразків жінок групи II було характерне зменшення середнього діаметру. Вірогідна з групою I різниця спостерігалася у зраз-

ках тканини вузла як простої (-51,7%), так і клітинної міоми (-43,9%), а також у судинному шарі зразків клітинної міоми, де середній зовнішній діаметр артеріол був меншим у порівнянні з групою I на 27,5% ($p < 0,05$).

Таблиця 2
Середній зовнішній діаметр артеріол (мкм) у ділянках міометрія пацієнток I, II та III клінічних груп

| Ділянка міометрія | Тип міоми | Клінічна група | | |
|-------------------|-----------|----------------|--------------|-----------------|
| | | I | II | III |
| Вузол | Проста | 26,4 ± 2,1 | 17,4 ± 1,9 * | 41,2 ± 3,8 * ** |
| | Клітинна | 22,6 ± 1,9 | 15,7 ± 1,3 * | 35,8 ± 3,1 * ** |
| Псевдокапсула | Проста | 18,5 ± 1,2 | 19,2 ± 1,6 | 21,4 ± 2,6 |
| | Клітинна | 21,7 ± 1,8 | 23,2 ± 2,0 | 29,7 ± 2,6 * ** |
| Підслизовий шар | Проста | 17,4 ± 1,5 | 19,6 ± 2,1 | 24,5 ± 2,1 * |
| | Клітинна | 20,4 ± 2,0 | 16,0 ± 1,2 * | 20,8 ± 2,3 |
| Судинний шар | Проста | 18,5 ± 1,2 | 18,9 ± 1,2 | 26,6 ± 2,0 * ** |
| | Клітинна | 19,5 ± 2,1 | 16,3 ± 1,8 | 31,8 ± 3,1 * ** |
| Надсудинний шар | Проста | 21,7 ± 2,0 | 20,5 ± 2,7 | 24,7 ± 3,3 |
| | Клітинна | 23,3 ± 2,5 | 18,8 ± 2,2 | 23,2 ± 2,6 |

Примітка: * - $p < 0,05$ у порівнянні з групою I; ** - $p < 0,05$ у порівнянні групи III з групою II.

У зразках від жінок групи III відзначалося виразне збільшення діаметру судин майже у всіх зразках – як за рахунок вазодилатації, так і за рахунок гіпертрофії судинної стінки. Так, середній зовнішній діаметр артеріол в тканині простої лейоміоми в групі III перевищував цей показник в групі II на 57,8%, в групі I – на 35,9% ($p < 0,05$); в тканині клітинної міоми в групі II на 56,1%, у групі I – на 36,9% ($p < 0,05$). Зовнішній діаметр артеріол у складі псевдокапсули зразків від жінок групи III з клітинною міомою перевищував відповідний показник групи II на 21,9%, групи I – на 26,9% ($p < 0,05$). Вірогідні відмінності були також виявлені в судинному шарі як у жінок з простою, так і клітинною міомами. Так, середній зовнішній діаметр артеріол в судинному шарі

жінок групи III з простою міомою цей показник перевищував в групі II на 28,9%, в групі I – на 30,5% ($p < 0,05$); у жінок групи III з клітинною міомою перевищував у групі II на 48,7%, у групі I – на 38,7% ($p < 0,05$). Отже, враховуючи відомий факт підвищеної експресії естрогенових рецепторів у тканині лейоміоми і за рахунок цього підвищеної чутливості до естрогенного впливу, найбільші зміни діаметру спостерігалися саме в тканині лейоміоми матки.

Морфометричне вивчення внутрішнього діаметру артеріол у зразках тканини матки груп, що досліджувались (табл. 3), виявило надзвичайно виразні відмінності, які повторювали паттерн, характерний для даних, представлених у попередній таблиці.

Таблиця 3
Середній внутрішній діаметр артеріол (мкм) у ділянках міометрія пацієнток I, II та III клінічних груп

| Ділянка міометрія | Тип міоми | Клінічна група | | |
|-------------------|-----------|----------------|--------------|-----------------|
| | | I | II | III |
| Вузол | Проста | 19,7 ± 1,5 | 10,2 ± 0,8 * | 24,3 ± 2,2 ** |
| | Клітинна | 16,4 ± 1,4 | 7,4 ± 0,7 * | 23,5 ± 2,0 ** |
| Псевдокапсула | Проста | 12,8 ± 1,0 | 11,8 ± 1,3 | 14,2 ± 1,6 |
| | Клітинна | 17,5 ± 1,4 | 18,8 ± 1,4 | 19,4 ± 2,2 |
| Підслизовий шар | Проста | 10,2 ± 0,8 | 12,4 ± 1,0 | 17,3 ± 1,5 * |
| | Клітинна | 17,8 ± 1,3 | 10,3 ± 0,9 * | 13,1 ± 1,7 |
| Судинний шар | Проста | 12,2 ± 1,1 | 9,7 ± 1,1 | 18,5 ± 1,7 * ** |
| | Клітинна | 13,7 ± 0,9 | 8,5 ± 1,1 | 22,5 ± 2,3 * ** |
| Надсудинний шар | Проста | 15,8 ± 1,2 | 14,2 ± 1,7 | 17,8 ± 2,0 |
| | Клітинна | 16,7 ± 1,5 | 12,0 ± 1,3 | 16,4 ± 1,8 |

Примітка: * - $p < 0,05$ у порівнянні з групою I; ** - $p < 0,05$ у порівнянні групи III з групою II.

Як і у ситуації з зовнішнім діаметром, внутрішній діаметр був статистично вагомо меншим за рахунок тривалої гіпоестрогенії у зразках ле-

йоміоми та судинного шару міометрію групи II. У групі III отримано вірогідне підвищення цього показника як у жінок з простою, так і з клітин-

ною міомою. Так, внутрішній діаметр артеріол у простій лейоміомі групи III був на 58,0% більший в порівнянні із зразками групи II ($p < 0,05$), та на 18,9% – в порівнянні із групою I ($p > 0,05$); у зразках клітинної міоми – на 68,5% в порівнянні із зразками групи II ($p < 0,05$), та на 30,2% в порівнянні із групою I ($p > 0,05$). В судинному шарі жінок групи III з простою міомою цей показник перевищував в групі II на 47,6%, в групі I – на 34,1% ($p < 0,05$); у жінок групи III з клітинною міомою перевищував у групі II на 62,2%, у групі

I – на 39,1% ($p < 0,05$).

Товщина стінки артеріол у ділянках міометрія пацієток I клінічної групи була найменшою у зразках псевдокапсули жінок з клітинної лейоміомою матки та склала 2,1 мкм, найбільше значення виявлено у зразках підслизового шару жінок з клітинною міомою – 4,6 мкм. На відміну від цих даних, у пацієток на тлі медикаментозної менопаузи (група II) не відзначалося статистично вагомих відмінностей у порівнянні з першою групою (рис. 5).

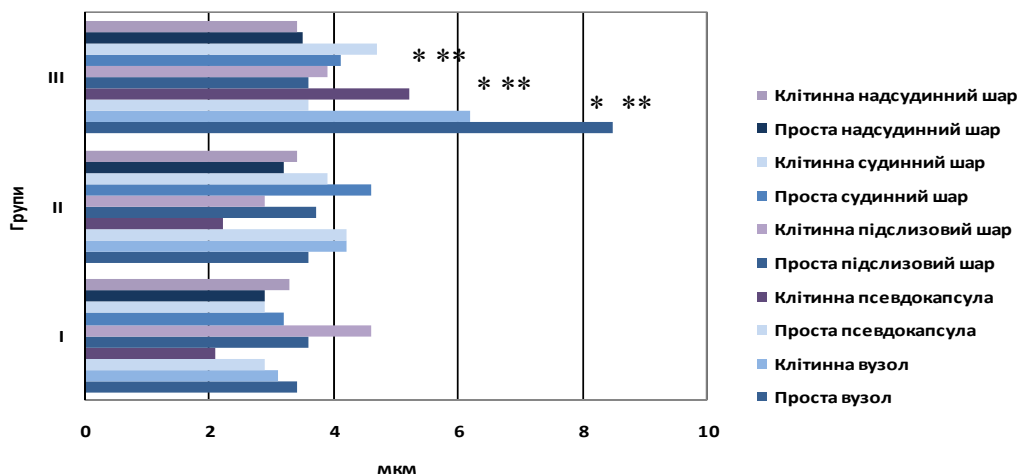


Рис. 5. Середня товщина стінки артеріол (мкм) у ділянках міометрія пацієток I, II та III клінічних груп
Примітка: * - $p < 0,05$ у порівнянні з групою I; ** - $p < 0,05$ у порівнянні групи III з групою II.

Навпроти, застосування тимчасової медикаментозної гіпергормонемії у жінок групи III призводило до статистично значущого підвищення товщини стінки артеріол у зразках простої міоми в 2,4 рази в порівнянні з групою II, в 2,5 рази – в порівнянні з групою I. Товщина стінок артеріол у зразках клітинної лейоміоми також перевищувала в 1,5 рази її в групі II, та дворазово – в групі I ($p < 0,05$). Аналогічні зміни простежувались в судинах тканини псевдокапсули жінок з клітинною лейоміомою матки, де товщина стінки артеріол у середньому в 2,4 рази перевищувала показник групи II, та в 2,5 рази – у групі I ($p < 0,05$). Неочікуваним спостереженням була статистична тенденція до зменшення середньої товщини стінки артеріол у псевдокапсулі та судинному шарі простої міоми жінок групи III у порівнянні з групою II. Решта показників не відрізнялися вірогідно поміж групами.

Висновки

1. Щільність мікросудин залежить від морфологічного типу міоми та для клітинної лейоміоми перевищує цей показник в 2,9 рази в порівнянні з простою. Тканина простої лейоміоми характеризується відносною гіповаскулярністю у порівнянні з оточуючим міометрієм.

2. В умовах 3-місячної медикаментозної менопаузи за допомогою аналогу ГнРГ відбувається

ся достовірно зниження щільності мікросудин (у тканині простої міоми – на 23,7%, клітинної – на 50,9%). Навпроти, в умовах підвищеного рівня статевих стероїдів через 1 тиждень після введення аналогу ГнРГ спостерігається зростання щільності мікросудин в тканині клітинної лейоміоми в 2,1 рази, в її псевдокапсулі – в 1,6 рази, причому мікроциркуляторне русло простої міоми не відреагувало змінами щільності капілярів на зміни гормонального фону.

3. Гіпоестрогенний фон сприяє суттєвому зменшенню середніх діаметрів артеріол на 51,7% у тканині простої та на 43,9% у тканині клітинної лейоміоми, що в деяких випадках призводить до повної облітерації судин. Навпаки, транзиторна гіперестрогенемія сприяє, в порівнянні з жінками з незмінним гормональним фоном, виразному збільшенню діаметрів артеріол як за рахунок вазодилатації, так і за рахунок гіпертрофії судинної стінки, сягаючи максимальних значень у тканині лейоміоми (на 35,9% для простої та на 36,9% для клітинної), псевдокапсулі клітинної міоми (на 26,9%) та судинному шарі міометрія (на 30,5% для простої та на 38,7% для клітинної).

4. Короткочасна гіперестрогенемія призводить до статистично значимого підвищення товщини стінки артеріол у зразках простої міоми в 2,5 рази, а в зразках клітинної міоми – в 2 рази в

порівнянні з жінками з незмінним гормональним фоном. Аналогічні зміни простежуються в судинах зразків псевдокапсули жінок з клітинною лейоміомою матки де середня товщина стінки артеріол також перевищувала її у 2,5 рази у

жінок з незмінним гормональним фоном.

Перспективи подальших досліджень пов'язані з аналізом ультраструктурних змін міоцитів в умовах корекції гормонального статусу аналогами ГнРГ у хворих на лейоміому матки.

Літературні джерела

Беженарь В. Ф. Современная стратегия и хирургическая техника при лапароскопической миомэктомии / В. Ф. Беженарь, Н. С. Медведева, Э. К. Айламазян // *Здоровье женщины*. – 2008. – Т. 36, № 4. – С. 22-26.

Медведев М.В. Нова схема перед- та післяопераційного застосування аналогів ГнРГ у жінок з лейоміомою матки / М. В. Медведев // *Здоровье женщины*. – 2011. – Т. 63, № 7. – С. 32-37.

Татарчук Т. Ф. Сучасні принципи діагностики та лікування лейоміоми матки / Т. Ф. Татарчук, Н. В. Косей // *Сімейна медицина*. – 2005. – № 4. – С. 67-73.

Тихомиров А. Л. Миома матки / А. Л. Тихомиров, Д. М. Лубнин. – М. : МИА, 2006. – 174 с.

Clinical management of uterine sarcomas / F. Amant, A. N. Coosemans, M. Debiec-Rychter [et al.] // *The Lancet Oncology*. – 2009. – Vol. 10, № 12. – P. 1188-1198.

Hoff de R. T. Quantative microscopy / R. T. de Hoff, F. N. Rhines. – N.Y. : McGraw-Hill, 1968. – 422 p.

Humphrey Ch. D. A simple methylene blue - azure II - basic fuchsin stain for epoxy-embedded tissue sections / Ch. D. Humphrey, F. E. Pittman // *Stain Technol.* – 1974. – Vol. 49. – P. 9-14.

Leo de V. A benefit-risk assessment of medical treatment for uterine leiomyomas / V. de Leo, G. Morgante, A. la Marca // *Drug Saf.* – 2002. – Vol. 25, № 11. – P. 759-779.

Lethaby A. Efficacy of pre-operative gonadotrophin hormone releasing analogues for women with uterine fibroids undergoing hysterectomy or myomectomy: a systematic review / A. Lethaby, B. Vollenhoven, M. Sowter // *Bjog.* – 2002. – Vol. 109, № 10. – P. 1097-1108.

Lin J. F. Uterine sarcoma 2008 / J. F. Lin and B. M. Slomovitz // *Curr. Oncol. Rep.* – 2008. – Vol. 10, № 6. – P. 512-518.

Vercellini P. Gonadotropin-releasing hormone agonist treatment before abdominal myomectomy: a controlled trial / P. Vercellini, L. Trespidi, B. Zaina // *Fertil. Steril.* – 2003. – Vol. 79, № 6. – P. 1390-1395.

Медведев М.В. Количественная морфологическая оценка состояния микрососудистого русла миоматозной ткани и разных слоев миометрия у больных с лейомиомой матки при гипо- и гиперэстрогенных состояниях, обусловленных разными схемами применения аналогов гонадотропин-релизинг гормона.

Резюме. В исследовании проведен морфометрический анализ состояния клеточного, стромального и микрососудистого компонентов миоматозной ткани и разных слоев миометрия у 35 больных с лейомиомой матки при долгосрочной и краткосрочной предоперационной коррекции гормонального статуса с помощью препарата гозерелина ацетат. Исследования показали, что плотность микрососудов зависит от морфологического типа миомы и для клеточной лейомиомы превышает этот показатель в 2,9 раза по сравнению с простой. Ткань простой лейомиомы характеризуется относительной гиповаскуляриностью по сравнению с окружающим миометрием. В условиях 3-месячной медикаментозной менопаузы происходит достоверное снижение плотности микрососудов. В условиях повышенного уровня половых стероидов наблюдается рост содержания микрососудов миоматозных узлов, расширение просвета артериол и метартериол и утолщение их стенок. Гипоэстрогенный фон способствует существенному уменьшению средних диаметров артериол в ткани простой и клеточной лейомиомы, что в некоторых случаях приводит к полной облитерации сосудов. Кратковременная гиперэстрогенемия приводит к статистически значимому повышению толщины стенки артериол в образцах миомы. Аналогичные изменения наблюдаются в сосудах образцов псевдокапсул женщин с клеточной лейомиомой матки.

Ключевые слова: лейомиома матки, агонист ГнРГ, миометрий, миоциты, микрососуды, псевдокапсула, строма, морфометрия.