

**В.М.Бабенко**

Дніпропетровська державна медична академія

**Ключові слова:** цитологічні параметри, генералізований пародонтит, бронхіальна астма, глюкокортикостероїдна терапія, ультрафонофорез мірамістину.

Надійшла: 29.06.2011  
Прийнята: 13.08.2011

DOI: <https://doi.org/10.26641/1997-9665.2011.3.35-40>  
УДК 616.314.28:616.248-08:615.357-036

### ОСОБЛИВОСТІ ЦИТОЛОГІЧНОЇ КАРТИНИ ТКАНИН ПАРОДОНТА ХВОРИХ НА ГЕНЕРАЛІЗОВАНИЙ ПАРОДОНТИТ ТА БРОНХІАЛЬНУ АСТМУ НА ТЛІ ГЛЮКОКОРТИКОСТЕРОЇДНОЇ ТЕРАПІЇ

*Дослідження проведене в рамках науково-дослідних робіт «Клініко-патогенетичні субтипи генералізованого пародонтиту та методи їх профілактики та лікування» та «Вивчення особливостей перебігу захворювань бронхо-легеневої системи (хронічний бронхіт, бронхіальна астма, пневмонія) у віковому аспекті і розробка комплексної профілактики та лікування».*

**Резюме.** Дослідження присвячено визначенню змін епітелію тканин пародонта у хворих на генералізований пародонтит на тлі глюкокортикостероїдної терапії бронхіальної астми шляхом цитологічного та цитометричного методів дослідження. При обстеженні 126 пацієнтів шляхом кореляційного аналізу встановлено, що бронхіальна астма та глюкокортикостероїдна терапія негативно впливають на перебіг генералізованого пародонтиту у вигляді пригнічення тяжкості запальної реакції, що веде до цитологічних порушень у тканинах пародонта у вигляді дистрофії, некробіозу та некрозу епітеліальних клітин. Більш негативний вплив мають системні гормональні препарати у порівнянні з інгаляційними глюкокортикостероїдами. Вперше проведено динамічне спостереження за змінами цитологічних параметрів при порівняльному аналізі ефективності застосування мірамістину при лікуванні хворих на генералізований пародонтит на тлі глюкокортикостероїдної терапії бронхіальної астми. Показано, що курсове призначення ультрафонофорезу мірамістину викликає більш швидкий та пролонгований ефект у порівнянні з апікаційним шляхом введення мірамістину, про що свідчить позитивна динаміка цитологічних параметрів.

**Морфологія.** – 2011. – Т. V, № 3. – С. 35–40.  
© В.М.Бабенко, 2011

**Babenko V.M. Peculiarities of the cytological picture in the periodontitis tissues in patients with generalized periodontitis and bronchial asthma on the background of glucocorticosteroid therapy.**

**Summary.** The study is devoted to the issues of peculiarities of cytological parameters in periodontitis tissues in patients with generalized periodontitis and bronchial asthma on the background of glucocorticosteroid therapy. Comparative analysis of clinical course, cytological and cytometric parameters proved the efficiency of using miramistin ultrasonophoresis and miramistin application. Correlative analysis of 126 patients was carried out. It has been found out that bronchial asthma and glucocorticosteroid therapy negatively influence the course of generalized periodontitis decreasing the manifestation of the inflammatory reaction and causing more significant cytological changes in periodontitis tissue epithelium, such as dystrophy, necrosis and necrobiosis. We were the first to carry out the comparative analysis of efficiency of using miramistin in preventive treatment of patients with generalized periodontitis and bronchial asthma on the background of glucocorticosteroid therapy. We have arrived to the conclusion that miramistin ultrasonophoresis takes a shorter time to act and produces a more prolonged effect than miramistin application. This effect is confirmed by normalization of cytological parameters of periodontitis tissues.

**Key words:** cytological parameters, generalized periodontitis, bronchial asthma, glucocorticosteroid therapy, miramistin, ultrasonophoresis.

#### Вступ

Профілактика та лікування захворювань тканин пародонта є однією з актуальних проблем сучасної стоматології, що обумовлено їх високою розповсюдженістю (Чумакова Ю.Г., 2007). Накопичені дані переконливо вказують на існу-

вання впливу соматичних захворювань та лікарських препаратів, які застосовують при їх лікуванні, на перебіг патології тканин пародонта, зокрема генералізованого пародонтиту (ГП) (Белоклицкая Г.Ф., 2008; Борисенко А.В., 2009). ГП, безумовно, можна віднести до патології з систе-

мною етіологією та патогенезом. На перебіг ГП впливає й бронхіальна астма (БА) (Самоїленко А.В. та співавт., 2009). Доведено, що БА супроводжується хронічним запальним процесом дихальних шляхів та потребує проведення тривалої протизапальної терапії з використанням інгаляційних та системних глюкокортикостероїдів (ГКС). Інгаляційні ГКС (ІГКС) мають суттєвий місцевий ефект, що забезпечує зменшення побічної дії, притаманної системним ГКС (СГКС) (Перцева Т.А. та співавт., 2008). Зміни діяльності в одній або декількох морфофункціональних системах організму неминуче ведуть до зміни функції та морфології органів і тканин пародонта.

У науково-медичній літературі практично відсутні роботи, присвячені цілеспрямованому вивченню змін цитологічних показників при ГП у хворих на БА з урахуванням прийому ГКС. Не визначена залежність цих показників від тривалості прийому, способу введення гормональних препаратів та методів лікування ГП.

**Мета роботи** – вивчити особливості цитологічних змін тканин пародонта хворих на ГП та БА на тлі ГКС-терапії.

#### **Матеріали та методи**

Для вирішення поставлених завдань у дослідження було включено 126 пацієнтів, що страждали на ГП початкового – III ступеня та БА II–IV ступеня тяжкості (середній вік –  $42,6 \pm 1,12$  років), серед яких чоловіків – 36 (28,57%), жінок – 90 (71,43%). У залежності від способу лікування БА хворі на ГП були розподілені на клінічні групи: 1-а група – 50 хворих на ГП та БА II–III ступеня тяжкості, що приймали ІГКС (середній вік –  $42,3 \pm 0,97$  років); 2-а група – 28 хворих на ГП та БА IV ступеня, що приймали системні ГКС (середній вік –  $42,9 \pm 1,27$  років); 3-я група – 24 хворих на ГП та БА II–III ступеня, що відмовились від прийому ІГКС (середній вік –  $40,8 \pm 1,20$  років). До групи співставлення (4-а група) увійшло 24 хворих на ГП без БА (середній вік –  $40,1 \pm 1,56$  років).

Для вивчення клітинного складу епітелію ушкоджених тканин пародонта проводили цитологічне дослідження. Матеріал для мазків-відбитків брали з язикової поверхні з області зубоясенної борозни або пародонтальної кишені за допомогою мішені: клиноподібного фрагмента гумки-ластик з розміром вузької частини не більш 1 мм. Мішені берегли в скляному закритому посуді в 50% розчині етилового спирту. Перед виготовленням відбитків із ясен мішень витягали пінцетом і висушували струменем сухого повітря. Потім, легко притискаючи мішень до досліджуваної ділянки, брали цитологічний матеріал і перенесли його у вигляді відбитків на предметне скло, висушували й забарвлювали за Паппенгеймом-Крюковим (Григорьян А.С. та співавт., 2000).

При аналізі цитограм враховували епітеліа-

льні та сполучнотканинні категорії клітинних елементів: нормальні епітеліальні клітини та клітини з явищами цитопатології; клітини контаміновані мікробами; сполучнотканинні клітини; лейкоцити, мононуклеари та фібробласти. Для кількісної оцінки підрахунок клітин проводили у довільно обраних п'яти полях зору. При підрахунку встановлювали загальну кількість епітеліальних клітин, нейтрофілів, мононуклеарів в абсолютних значеннях та обчислювали їх відносну кількість у відсотках (Григорьян А.С. та співавт., 2008).

Статистична обробка результатів досліджень проводилась з використанням методів прикладної математичної статистики у середовищах автоматизованої системи статистичного аналізу даних STATISTICA 6.1 та роботи з електронними таблицями EXCEL-2003. Статистичну значущість різниці між порівнювальними величинами вважали достовірною при  $p < 0,05$ .

#### **Результати та їх обговорення**

У всіх обстежених (126 досліджень) при низькому рівні гігієни порожнини рота у мазках-відбитках спостерігалися ознаки контамінування клітин мікроорганізмами та визначалися темно офарбовані аморфні маси нальоту.

Цитологічна картина тканин пародонта у хворих на БА на тлі ГКС-терапії (1-а та 2-а групи) відповідала тяжкості запально-деструктивного процесу в тканинах пародонта та відображала явища дистрофії, некробіозу та некрозу епітеліальних клітин. У хворих на ГП та БА без гормональної терапії (3-я група) цитологічні прояви були більш виразними, що виявлялося у присутності великої кількості клітинних елементів. На препаратах зустрічалися клітини із значною вакуолізацією цитоплазми, з дрібнокрапельною вакуолізацією та з частковою або повною деструкцією ядра.

Для кількісної оцінки та порівняльного аналізу цитологічних ознак визначали співвідношення кількості епітеліальних клітин та сполучнотканинні категорії деяких клітинних елементів (нейтрофіли, мононуклеари) у цитограмах обстежених хворих. Отримані результати наведені на рисунку 1 у вигляді діаграми.

Спостерігалася типова поява у цитограмах нейтрофілів та мононуклеарів без цитоплазми та крупних епітеліальних клітин з включеннями лейкоцитів та моноцитів, фібробластоподібних клітин, спостерігалися окремі фагоцитовані залишки цих клітин. Виявлено, що частка нейтрофілів була достовірно менше у цитограмах хворих 1-ої групи в 1,17 разів ( $p=0,001$ ) та у цитограмах хворих 2-ої групи в 1,08 рази ( $p=0,024$ ) у порівнянні з хворими групи співставлення. При цьому відсоткова частка нейтрофілів у цитограмах хворих 3-ої групи була достовірно більшою в 1,07 разів ( $p=0,049$ ), ніж у хворих групи співставлення, що свідчить про більш тяжкий запаль-

но-дистрофічний процес у тканинах пародонта та підтверджує обтяжуючий вплив БА на перебіг

ГП. Достовірних відмінностей зазначених показників у хворих 1-ої та 2-ої групи не виявлено.

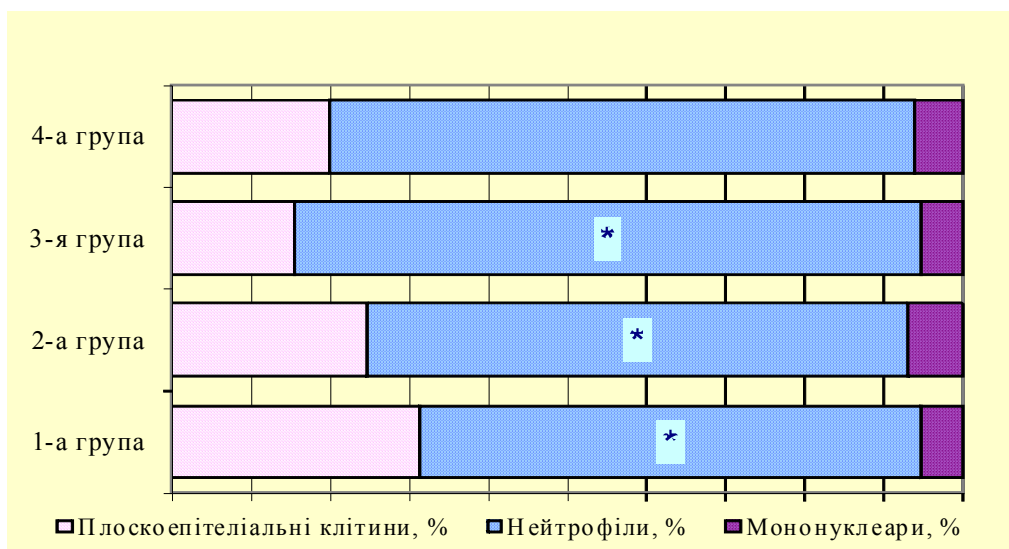


Рис. 1. Співвідношення епітеліальних та сполучнотканинних клітин у цитограмах хворих клінічних груп 1-4. Примітка. \* – статистична достовірність у порівнянні з 4-ою групою,  $p < 0,05$ .

Для проведення порівняльного аналізу та кількісної оцінки цитограм обстежених хворих підраховували кількість комплексів плоскоепітеліальних клітин (більше 10 клітин) у вигляді пла-

стинок з дрібним компактним ядром та незафарбованою цитоплазмою. Отримані дані наведені на рисунку 2.

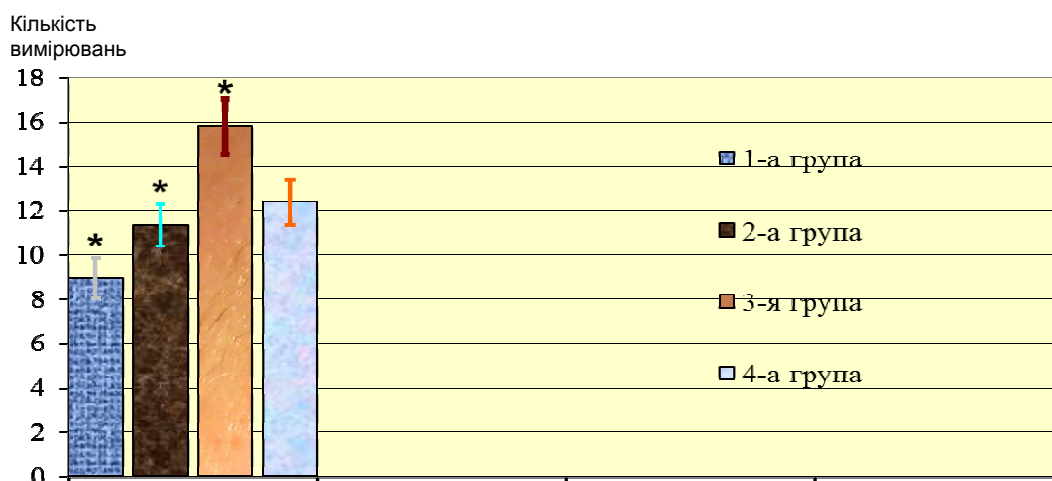


Рис. 2. Кількість плоскоепітеліальних комплексів у цитограмах хворих клінічних груп 1-4. Примітка. \* – статистична достовірність у порівнянні з 4-ою групою,  $p < 0,05$ .

Кількість комплексів плоскоепітеліальних клітин у вигляді пластинок з дрібним компактним ядром та незафарбованою цитоплазмою у хворих на ГП та БА (1-а, 2-а та 3-я групи) відрізнялись від показників групи співставлення (4-а група). Однак, достовірно меншими, ніж у групі співставлення, були показники хворих на ГП та БА на тлі інгаляційної ГКС-терапії в 1,5 рази ( $p=0,015$ ). Показники хворих на ГП та БА на тлі системної ГКС-терапії достовірно не відрізнялись від показників групи співставлення

( $p=0,457$ ). У свою чергу, достовірно більшими, ніж у групі співставлення в 1,2 рази ( $p=0,041$ ) були показники хворих на ГП та БА без гормональної терапії, що свідчило про посилення процесу десквамації та супроводжувалося розпушенням епітеліального пласту.

Таким чином, у хворих на ГП та БА на тлі ГКС-терапії превальювали явища дистрофії, некробіозу та некрозу епітеліальних клітин, внаслідок протизапальної та дистрофічної дії ГКС. У хворих на ГП та БА на фоні без гормональної

терапії цитологічна картина відповідала більш активному тяжкому запальному процесу, що корелювало з клінічною картиною ГП у цих хворих.

Зміни цитологічної картини після лікування хворих на ГП та БА (102 цитограми) корелювали з покращенням клінічної картини. У хворих усіх груп стан гігієни порожнини рота став набагато кращим, оскільки в мазках-відбитках ознаки контамінування клітин мікроорганізмами та темно забарвлені аморфні маси практично не зустрічалися.

При порівняльному аналізі співвідношення кількості епітеліальних клітин та деяких сполучнотканинних клітинних елементів (нейтрофілів, мононуклеарів) у цитограмах обстежених хворих спостерігалася загальна тенденція до збільшення кількості епітеліальних клітин та зменшенню кількості нейтрофілів та мононуклеарів. Отрима-

не співвідношення клітин співпадає з тенденцією у нормальній цитограмі, що підтверджує ефективність лікування ГП. Отримані результати наведені на рисунку 3.

У хворих основних груп, де застосовували ультрафонофорез (УФФ) мірамістину (1У та 2У), виявлене достовірне збільшення кількості епітеліальних клітин у 2,48 рази ( $p < 0,01$ ) та у 2,95 разів ( $p < 0,01$ ); кількість нейтрофілів у цитограмах зменшилася у 3,07 рази ( $p < 0,01$ ) та у 2,62 рази ( $p < 0,01$ ). Динаміка цитологічних змін у групах, де користувалися аплікаційним методом, мала ідентичну спрямованість, а саме: достовірно збільшилася кількість епітеліальних клітин у групі 1А у 2,07 рази ( $p < 0,01$ ) та в групі 2А – у 2,71 рази ( $p < 0,01$ ); виявлено статистично достовірне зменшення кількості нейтрофілів у цитограмах у групі 1А у 2,15 рази ( $p < 0,01$ ) та у групі 2А – у 2,26 рази ( $p < 0,01$ ).

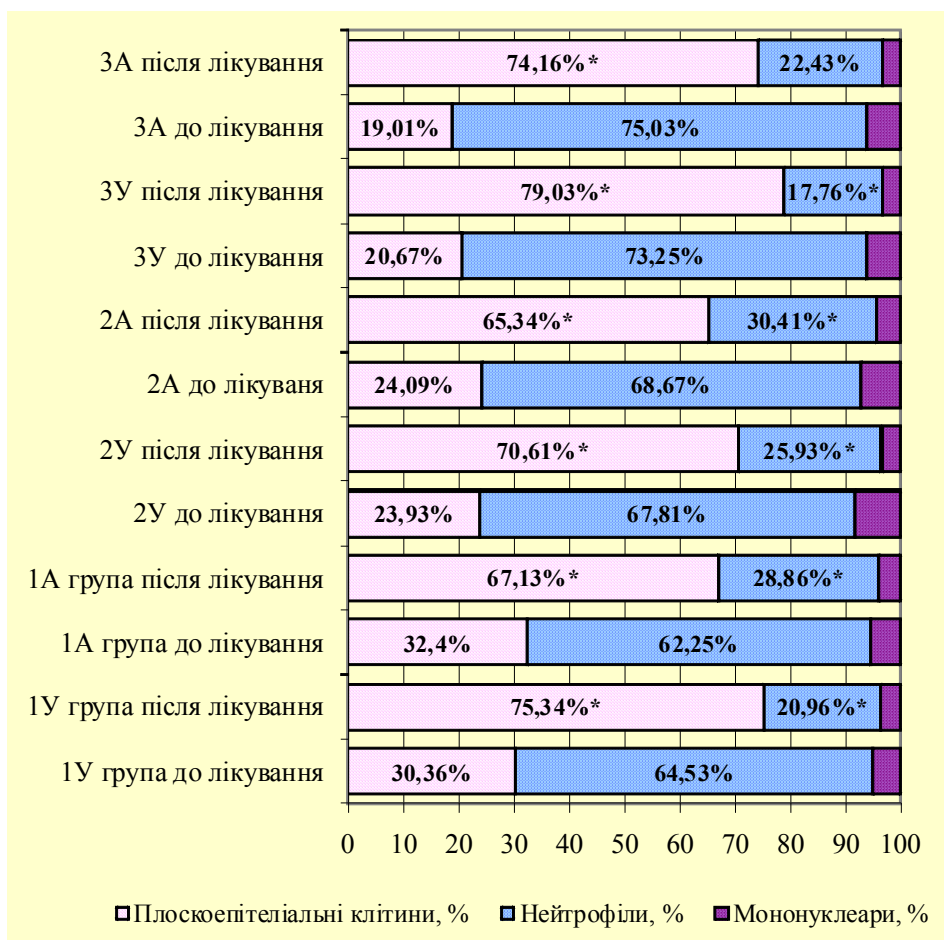


Рис. 3. Співвідношення клітин у цитограмах хворих до та після лікування генералізованого пародонтиту у клінічних групах 1-4.

Примітка. \* – достовірність порівняно з показниками до лікування,  $p < 0,05$ .

У хворих групи співставлення (3У, 3А) виявлене достовірне збільшення кількості епітеліальних клітин у цитограмах у 3,82 рази ( $p = 0,052$ ) та у 3,84 рази ( $p < 0,01$ ) відповідно. При цьому кількість нейтрофілів у цитограмах при УФФ

мірамістину (3У група) достовірно зменшилася у 4,12 рази ( $p < 0,01$ ), а при аплікаційному методі (3А група) у 3,34 рази ( $p < 0,01$ ).

У групах хворих (1У, 1А, 2У, 2А) на ГП та БА на тлі ГКС-терапії зменшилися загальна кіль-

кість клітин та кількість клітин із значною вакуолізацією цитоплазми, з дрібно крапельною вакуолізацією та з частковою або повною деструкцією ядра. У мазках-відбитках зустрічалися молоді плоскоепітеліальні клітини (з глибоких відділів шипуватого шару) овоїдної форми з досить крупним ядром та широким ободком базофільної

цитоплазми. Також зустрічалися поодинокі фібробластноподібні клітини, знизилася кількість лейкоцитів, моноцитів та мононуклеарів, присутність яких є ознакою переваги запально-деструктивних змін у тканинах пародонту. Динаміка безпосередніх цитологічних змін наведена на рисунку 4.

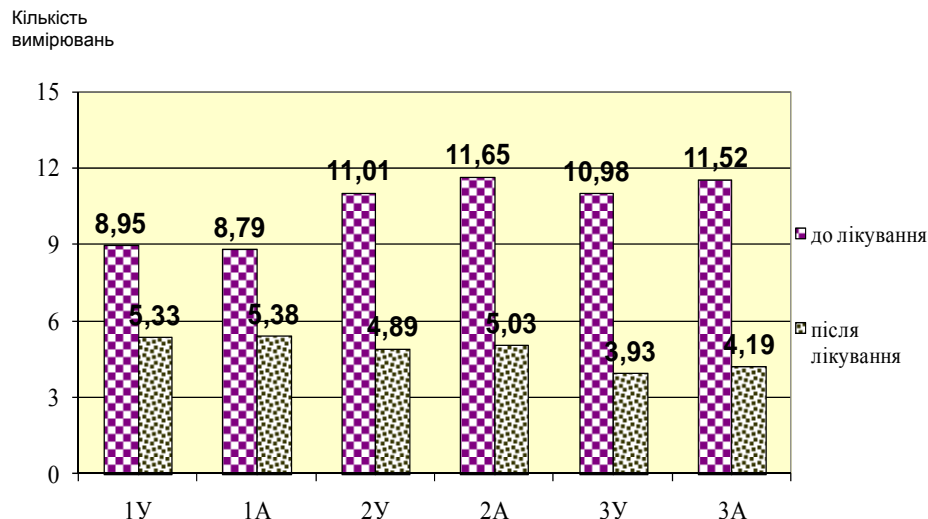


Рис. 4. Кількість епітеліальних комплексів у динаміці лікування генералізованого пародонтиту у клінічних групах 1-4.

Примітка. \* – достовірність порівняно з показниками до лікування,  $p < 0,05$ .

Динаміка безпосередніх цитологічних змін хворих груп, де застосовували УФФ (1У, 2У та 3У), та у групах, де користувалися аплікаційним методом введення мірамістину (1А, 2А та 3А) була практично однакова. Середня кількість епітеліальних комплексів клітин у вигляді пластинок з дрібним компактним ядром і не зафарбованою цитоплазмою статистично достовірно зменшилася.

#### Підсумок

При узагальненні результатів по групах доведено, що у хворих на ГП та БА на тлі ГКС-терапії після лікування ГП покращилася цитологічна картина, зменшилися явища дистрофії та

некрозу; причому покращення спостерігалось в більший мірі у хворих з інгаляційною базисною терапією БА. У хворих на ГП без соматичної патології цитологічна картина відповідала зниженню запального процесу, як у групі з УФФ мірамістину, так й у хворих з аплікаційним методом лікування.

#### Перспективи подальших досліджень

На підставі отриманих результатів дослідження вважаємо за доцільне проводити цитологічне дослідження хворим даної категорії для діагностики та динамічного спостереження після лікування ГП.

#### Літературні джерела

Белоклицкая Г. Ф. Клиническая эффективность применения системы «Вектор» в комплексном лечении больных генерализованным пародонтитом I-II степени / Г. Ф. Белоклицкая, Я. С. Горбань, О. И. Скиба // Современная стоматология. – 2008. – № 1. – С. 28–32.

Борисенко А. В. Состояние тканей пародонта у больных псориазом / А. В. Борисенко, Л. Т. Чегринюк // Современная стоматология. – 2009. – № 1. – С. 38–43.

Григорьян А. С. Метод цитоморфометрической оценки состояния пародонта / А. С. Григорьян, А. И. Грудянов, З. П. Антипова. – М. :

ФГУ «ЦНИИС и ЧЛХ Росмедтехнологий», 2008. – 21 с.

Григорьян А. С. Цитологические показатели как критерии оценки состояния пародонта / А. С. Григорьян, А. И. Грудянов, З. П. Антипова // Стоматология. – 2000. – № 3. – С. 17–21.

Перцева Т. А. Новые технологии и стандарты терапии у больных пульмонологического профиля / Т. А. Перцева, Т. В. Киреева // Астма та алергія. – 2008. – № 1-2. – С. 48–53.

Самойленко А. В. Використання ультрафонофорезу мірамістину при лікуванні генералізованого пародонтиту у хворих на бронхіальну

астму на тлі інгаляційної глюкокортикостероїдної терапії / А. В. Самойленко, В. М. Бабенко // Таврійський вісник. – 2009. – Т. 12, № 4. – С.180–183.

Чумакова Ю. Г. Генерализованный пародон-

тит: структура нуждемости специализированной стоматологической помощи / Ю. Г. Чумакова // Вісник стоматології. – 2007. – № 6. – С .24–31.

**Бабенко В.Н. Особенности цитологической картины тканей пародонта у больных генерализованным пародонтитом и бронхиальной астмой на фоне глюкокортикостероидной терапии.**

**Резюме.** Исследование посвящено выявлению изменений эпителия тканей пародонта у больных генерализованным пародонтитом на фоне глюкокортикостероидной терапии бронхиальной астмы путём цитологического и цитометрического методов исследования. При обследовании 126 пациентов путём корреляционного анализа доказано негативное влияние бронхиальной астмы и глюкокортикостероидной терапии на течение генерализованного пародонтита, которое проявляется угнетением выраженности воспалительной реакции и цитологическими изменениями эпителия тканей пародонта в виде дистрофии, некробиоза и некроза эпителиальных клеток. Более отрицательный эффект оказывает применение системных гормональных препаратов по сравнению с ингаляционными глюкокортикостероидами. Впервые проведено динамическое наблюдение за изменениями цитологических параметров в сравнительном анализе эффективности применения мирамистина при лечении больных генерализованным пародонтитом на фоне глюкокортикостероидной терапии бронхиальной астмы. Анализ данных показал, что курсовое назначение ультрафонофореза мирамистина дает более быстрый и пролонгированный эффект по сравнению с аппликационным способом введения препарата, что подтверждается нормализацией цитологической картины тканей пародонта.

**Ключевые слова:** цитологические параметры, генерализованный пародонтит, бронхиальная астма, глюкокортикостероидная терапия, мирамистин, ультрафонофорез.