

С.А.Шерстюк¹
И.В.Сорокина²

¹ Харьковский национальный университет им.

В.Н.Каразина

² Харьковский национальный медицинский университет

Ключевые слова: аденогипофиз, ВИЧ-инфекция, мертворожденные.

Надійшла: 22.12.2011

Прийнята: 24.02.2012

DOI: <https://doi.org/10.26641/1997-9665.2012.1.59-64>

УДК 616.432-091.8:618.439:[618.3-06:616.98:578.828]

МОРФОЛОГИЧЕСКИЕ ОСОБЕННОСТИ АДЕНОГИПОФИЗА МЕРТВороЖДЕННЫХ ОТ ВИЧ-ИНФИЦИРОВАННЫХ МАТЕРЕЙ

Исследование проведено в рамках научно-исследовательской работы «Патоморфологические особенности формирования плода и новорожденного под влиянием патологии матери» (номер государственной регистрации 0110U001805).

Резюме. Аденогипофиз мертворожденных от ВИЧ-инфицированных матерей испытывал высокое функциональное напряжение на протяжении длительного периода внутриутробного развития, что привело к угнетению его функционального состояния, о чем свидетельствует уменьшение диаметра клеток, уменьшение их секреторных гранул, а также увеличение ядерно-цитоплазматического индекса. В антенатальном периоде развития в аденогипофизе мертворожденных от ВИЧ-инфицированных матерей, видимо, произошел сбой эмбриогенеза, проявившийся нарушением нарастания популяции ацидофильных эндокриноцитов. Угнетение функциональной активности всей популяции клеток аденогипофиза свидетельствует о срыве компенсаторных возможностей органа, которое в дальнейшем может явиться причиной развития тяжелых эндокринопатий.

Морфологія. – 2012. – Т. VI, № 1. – С. 59-64.

© С.А.Шерстюк, И.В.Сорокина, 2012

Sherstiuk S.A., Sorokina I.V. Morphological features of adenohipophysitis stillborn from HIV-infected mothers.

Summary. Adenohipophysitis stillborn from HIV-infected mothers had a high functional stress for long periods of fetal development, leading to inhibition of its functional state, as evidenced by the decrease in the diameter of cells, reducing their secretory granules, and increased nuclear-cytoplasmic index. In the antenatal period of development in the adenohipophysitis of stillbirths from HIV-infected mothers apparently failed embryogenesis, which appeared violation of a population growth of acidophilic cells. Inhibition of functional activity of the entire population of cells of the adenohipophysitis indicate a failure of compensatory possibilities of the body, which in future may be the cause of severe endocrinopathies.

Keywords: anterior pituitary, HIV infection, stillborn.

Введение

Эндокринная система плода закладывается, дифференцируется и начинает функционировать, в первую очередь, наряду с сердечно-сосудистой и нервной системами (Милованова А.П., 2006). Центральное место в данной системе, безусловно, занимает аденогипофиз. В доступной литературе имеются данные указывающие на то, что при развитии беременности на фоне соматических заболеваний матери, акушерской патологии, влияния профессиональных вредностей может произойти нарушение структурной дифференцировки аденогипофиза на разных этапах развития (Алещенко И. Е. 2006; Милованова А.П. 2006; Щеплягина Л.А. и соавт., 2009; Деревцов В. В. 2010). Однако данных о морфологическом состоянии аденогипофиза мертворожденных от ВИЧ-инфицированных матерей в доступной литературе найти не удалось, а учитывая тот факт, что количество случаев инфицирования ВИЧ женщин репродуктивного возраста и бере-

менных неуклонно растет (Марциновская В. А. 2006; Николаенко Д.В. и соавт., 2007), изучение данной проблемы на наш взгляд является весьма актуальным.

Целью настоящего исследования явилось выявление морфологических особенностей аденогипофиза мертворожденных от ВИЧ-инфицированных матерей.

Материалы и методы

Материал был собран в Одесском патолого-анатомическом бюро, на протяжении 1998-2011 лет. Исследуемую группу (группа М) составили 9 мертворожденных от матерей с серологически подтвержденной ВИЧ-инфекцией. Для получения достоверных данных материал подбирался тщательно. Ни в одном из этих наблюдений не были зарегистрированы оппортунистические заболевания. Мертворожденные погибли вследствие острого нарушения пуповинно-плацентарного кровообращения (отслойка плаценты, обвитие пуповины вокруг различных час-

тей тела плода) и родовой травмы. Группу контроля (группа К) составили мертворожденные, от здоровых матерей (12 случаев). Причиной смерти плодов группы контроля явилось острое нарушение пуповинно-плацентарного кровообращения и родовая травма. Срок гестации всех мертворожденных составил от 36 до 40 недель.

Аденогипофиз измерялся и взвешивался. Вырезались две партии кусочков, часть из которых после спиртовой проводки заливались в целлоидин-парафин и изготавливались срезы толщиной 5-6 мкм. Эти срезы окрашивали гематоксилином и эозином, пикрофуксином по Ван-Гизон и по методу Маллори.

Другая партия кусочков помещалась в 2,5% забуференный раствор глутарового альдегида для предварительной фиксации на 6-8 часов при температуре 4°C. Затем кусочки ткани промывали в буферном растворе и переносили в 1%-ный забуференный раствор четырехоксида осмия на 3-4 часа при температуре 4°C для окончательной фиксации. После этого проводили дегидратацию в спиртах возрастающей концентрации и ацетоне. Ткань пропитывали и заключали в смесь эпоксидных смол (эпон-аралдит) по общепринятым методикам. Полимеризацию блоков проводили в термостате при температуре 60°C в течение двух суток.

Из полученных блоков, на ультрамикротоме УМТП-3М, изготавливали ультратонкие срезы, монтировали их на электролитические сеточки и после контрастирования цитратом свинца изучали под электронным микроскопом ЭМВ-100 БР при ускоряющем напряжении 75 кВ.

Комплекс гистологических, морфометрических, исследований проводился на микроскопе Olympus BX-41 с использованием программ Olympus DP-Soft (Version 3:1) и Microsoft Excel (Лапач С.К. и соавт., 2001). Плотность клеточных элементов пересчитывалась при увеличении $\times 400$, в 10 ограниченных полях зрения. Все цифровые данные обрабатывались методами математической статистики с использованием вариационного и альтернативного анализа (Лапач С.К. и соавт., 2001). При использовании методов альтернативной и вариационной статистики вычисляли среднюю арифметическую степень дисперсии, среднее квадратическое отклонение, среднюю ошибку разницы, вероятность различия. Вероятность различия между двумя средними при малых выборках определяли по таблице Стьюдента с соблюдением условия (n_1+n_2-2) (Сергиенко В.И. и соавт., 2000). При определении степени вероятности допускали точность $p < 0,05$, что, как известно, соответствует $P > 95,0\%$.

Результаты и их обсуждение

Во всех 9 случаях аденогипофиз снаружи был покрыт тонкой волокнистой соединительнотканной капсулой, полупрозрачного цвета, от которой вглубь железы отходили перегородки.

Микроскопически аденогипофиз мертворожденных от ВИЧ-инфицированных матерей был представлен эпителиальными трабекулами, формирующими сравнительно густую сеть. В промежутках между трабекулами определялась рыхлая волокнистая соединительная ткань и синусоидные капилляры.

Каждая трабекула была образована двумя родами эндокриноцитов. По периферии трабекул определялись хромофильные клетки, а в центральных отделах располагались хромофобные эндокриноциты.

Хромофильные эндокриноциты включали в себя две разновидности клеток, различающихся по окраске их секреторных гранул. В одной популяции клеток хорошо окрашивались секреторные гранулы основными красителями (базофильные эндокриноциты), а во второй кислыми красителями (ацидофильные эндокриноциты).

Базофильные эндокриноциты были представлены тремя разновидностями клеток, зачастую сконцентрированных в переднемедиальной и переднелатеральной зонах.

Первая группа клеток (тиреотропоциты) отличалась полигональной формой, овальным ядром, занимающим центральное положение и хорошо выраженным аппаратом Гольджи. В цитоплазме визуализировались секреторные гранулы, сферической формы, расположенные вблизи клеточной мембраны. Вторая группа клеток (гонадотропоциты) имела округлую форму и округлое ядро, смещенное относительно центра.

Клеточная популяция ацидофильных эндокриноцитов, чаще определяющихся в переднецентральной и боковой зонах, состояла из соматотропоцитов и маммотропоцитов. Соматотропоциты были округлой формы с центрально расположенным округлым ядром (рис. 1).

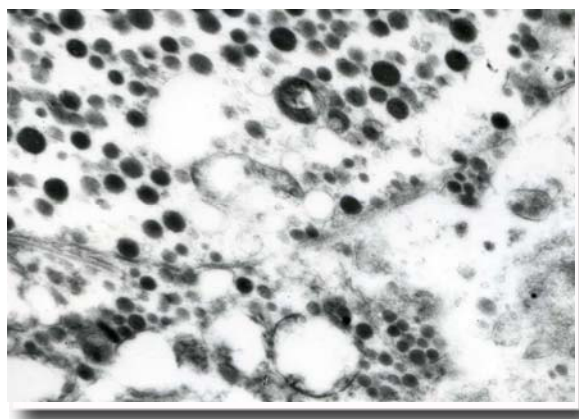


Рис. 1. Ультраструктура соматотропоцитов аденогипофиза группы М. $\times 15500$.

В цитоплазме этих эндокриноцитов удалось определить: эндоплазматический ретикулум, аппарат Гольджи и секреторные гранулы, воспринимающие кислые красители. Маммотропо-

циты внешне напоминали соматотропциты, своей округлой формой, но отличались размерами клетки и ядра, а также эксцентричным его положением. Также отличительной особенностью этих эндокриноцитов было то, что они чаще определялись в заднелатеральной области аденогипофиза и содержали в цитоплазме большие секреторные гранулы.

Характерной чертой хромофильных клеток аденогипофиза являлось их расположение в переднемедиальной его части, а также неправильная форма и дольчатое ядро, занимающее центральное положение в клетке (адренкортикоциты) (рис. 2). В цитоплазме этих клеток определялся хорошо выраженный аппарат Гольджи, микроворсинки, а также секреторные гранулы, в которых различалась интенсивно окрашенная сердцевина и светлый ободок по периферии.

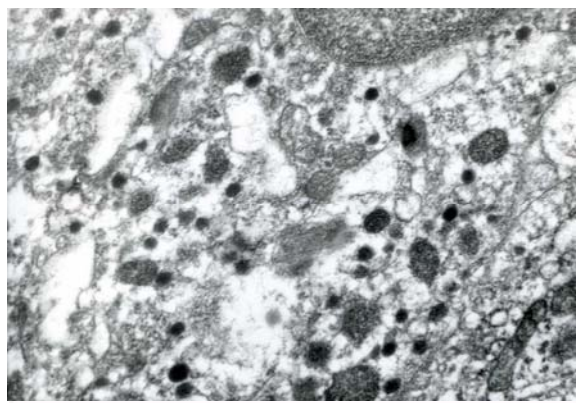


Рис. 2. Ультраструктура адренкортикоцитов аденогипофиза группы М. $\times 67000$.

В условиях неосложненного течения беременности в фетальном аденогипофизе выявлены определенные этапы структурной дифференцировки: первый этап характеризуется преобладанием базофильного ряда и его активацией в период 18-20 недель развития; второй этап – нарастанием оксифильного ряда и его активацией на сроках 27-35 недель антенатального развития (Алещенко И. Е. 2006; Милованова А.П. 2006).

В группе М мы наблюдали повышение от-

носительного объема эндокриноцитов базофильного ряда, которое, по-видимому, произошло в период с 18 по 20 недели (Алещенко И. Е. 2006; Милованова А.П. 2006), согласно срокам эмбриогенеза, а увеличение относительного объема оксифильных эндокриноцитов (соматотропцитов и маммотропцитов), ожидаемое с 27 по 35 неделю (Милованова А.П. 2006), видимо произошло с нарушением, на что указывает уменьшение соотношения ацидофильных и базофильных эндокриноцитов 3,15/1 в группе М, против 3,17/1 в группе контроля.

Известно, что патологическое течение беременности может усиливать либо подавлять функциональную активность аденогипофиза. Характер изменений функционального состояния аденогипофиза эмбрионов и плодов тесно связан со временем начала и длительностью действия патологического фактора (Шабалов Н.П. и соавт., 2003; Алещенко И. Е. 2006; Деревцов В. В. 2010). Кратковременное действие повреждающего агента (острая инфекция) способствует активизации функционального состояния аденогипофиза, а длительное действие (длительно текущий поздний токсикоз, сердечно-сосудистая патология, профвредности и др.) – может привести к угнетению (иногда резкому) функционального состояния аденогипофиза, что проявляется снижением активности ферментов и клеточных белков (Шабалов Н.П. и соавт., 2003; Щеплягина Л.А. и соавт., 2009; Деревцов В. В. 2010).

Проведенное морфометрическое исследование эндокриноцитов, аденогипофиза мертворожденных от ВИЧ-инфицированных матерей (данные которого представлены в таблицах 1-6), позволило выявить уменьшение диаметра всех эндокриноцитов по сравнению с контролем, а данные соматотропцитов, гонадотропцитов и адренкортикоцитов явились достоверными ($P < 0,05$). На ряду с уменьшением размера клеток наблюдалось достоверное ($P < 0,05$) уменьшение их секреторных гранул. Значение ядерно-цитоплазматического индекса эндокриноцитов, аденогипофиза исследуемой группы, по сравнению с контролем, также проявляло тенденцию к увеличению и зачастую было достоверным ($P < 0,05$).

Таблица 1
Морфометрические данные соматотропцитов аденогипофиза мертворожденных от ВИЧ-инфицированных матерей ($M \pm m$)

Группы сравнения	Диаметр клетки, мкм	Диаметр ядра, мкм	Ядерно-цитоплазматический индекс	Диаметр секреторных гранул, нм	Относительный объем, %
К	9,54 \pm 0,13	5,01 \pm 0,38	0,52 \pm 0,03	385,12 \pm 20,32	49,36 \pm 2,65
М	8,56 \pm 0,11*	5,31 \pm 0,31	0,61 \pm 0,04*	270,33 \pm 18,34*	53,25 \pm 2,67

Примечание: * – $P < 0,05$ по сравнению с К.

Таблица 2

Морфометрические данные маммотропоцитов аденогипофиза мертворожденных от ВИЧ-инфицированных матерей (M±m)

Группы сравнения	Диаметр клетки, мкм	Диаметр ядра, мкм	Ядерно-цитоплазматический индекс	Диаметр секторных гранул, нм	Относительный объем, %
К	10,28±0,76	5,12±0,51	0,49±0,02	555,33±21,32	15,05±1,15
М	9,21±0,32	5,28±0,41	0,57±0,04*	502,33±16,78*	14,21±1,43

Примечание: * – P<0,05 по сравнению с К.

Таблица 3

Морфометрические данные тиреотропоцитов аденогипофиза мертворожденных от ВИЧ-инфицированных матерей (M±m)

Группы сравнения	Диаметр клетки, мкм	Диаметр ядра, мкм	Ядерно-цитоплазматический индекс	Диаметр секторных гранул, нм	Относительный объем, %
К	10,61±0,18	5,15±0,41	0,48±0,02	120,33±11,02	4,99±0,14
М	10,31±0,12	5,19±0,35	0,50±0,04	95,11±10,04*	6,25±0,11*

Примечание: * – P<0,05 по сравнению с К.

Таблица 4

Морфометрические данные гонадотропоцитов аденогипофиза мертворожденных от ВИЧ-инфицированных матерей (M±m)

Группы сравнения	Диаметр клетки, мкм	Диаметр ядра, мкм	Ядерно-цитоплазматический индекс	Диаметр секторных гранул, нм	Относительный объем, %
К	8,78±0,22	5,01±0,55	0,57±0,03	245,43±27,32	14,99±1,12
М	7,90±0,31*	5,31±0,61	0,67±0,05*	180,33±22,43*	16,05±1,21

Примечание: * – P<0,05 по сравнению с К.

Таблица 5

Морфометрические данные аденокортикоцитов аденогипофиза мертворожденных от ВИЧ-инфицированных матерей (M±m)

Группы сравнения	Диаметр клетки, мкм	Диаметр ядра, мкм	Ядерно-цитоплазматический индекс	Диаметр секторных гранул, нм	Относительный объем, %
К	8,56±0,12	5,22±0,41	0,62±0,02	370,42±21,21	15,61±0,34
М	7,43±0,11*	5,36±0,59	0,72±0,03*	290,35±17,12*	16,24±1,12

Примечание: * – P<0,05 по сравнению с К.

Весомым доказательством того, что аденогипофиз группы М находился в состоянии высокого функционального напряжения, является увеличение относительного объема хромофильных клеток, за счет уменьшения хромофобных (табл. 6), так как известно, что популяция хромофильных клеток при определенных условиях восполняется за счет хромофобных (Алещенко

И. Е. 2006).

Таким образом, опираясь на вышеизложенную характеристику эндокриноцитов аденогипофиза, а также данные литературы, мы можем предположить, что аденогипофиз мертворожденных от ВИЧ-инфицированных матерей испытывал высокое функциональное напряжение на протяжении длительного периода внутриутроб-

ного развития, что и привело к угнетению его функционального состояния, о чем свидетельствует уменьшение диаметра клеток, уменьшение их секреторных гранул, а также увеличение ядерно-цитоплазматического индекса, а на этапе

нарастания популяции ацидофильных эндокриноцитов (27-35 неделя антенатального развития (Милованова А.П. 2006)) произошел сбой в эмбриогенезе.

Таблица 6
Относительный объем эндокриноцитов аденогипофиза мертворожденных от ВИЧ-инфицированных матерей (%)

Группы сравнения	Базофильных клеток %	Ацидофильных клеток %	Хромофобных клеток %
К	10,66±0,34	33,56±1,54	55,78±2,21
М	11,78±0,35*	37,33±1,36*	50,89±3,22*

Примечание: * – P<0,05 по сравнению с К.

Выводы

1. Аденогипофиз мертворожденных от ВИЧ-инфицированных матерей испытывал высокое функциональное напряжение на протяжении длительного периода внутриутробного развития, что привело к угнетению его функционального состояния, о чем свидетельствует уменьшение диаметра клеток, уменьшение их секреторных гранул, а также увеличение ядерно-цитоплазматического индекса.

2. Угнетение функциональной активности всей популяции клеток аденогипофиза свидетельствует о срыве компенсаторных возможностей органа, которое в дальнейшем может явиться причиной развития тяжелых эндокринопатий.

Перспективы дальнейших исследований

Перспективным является изучение аденогипофиза детей, умерших в возрасте до 6 месяцев от ВИЧ-инфицированных матерей.

Литературные источники

Алещенко И. Е. Патологическая анатомия плаценты и эндокринных органов плода при эндокринопатиях беременных : дис. ... док-ра. мед. наук. – М., 2006. - 297 с.

Асфиксия новорожденных / Н. П. Шабалов, В. А. Любименко, А. Б. Шабалов Пальчик [и др.]. - М. : МЕДпресс-информ. - 2003. - 368 с.

Деревцов В. В. Состояние здоровья и адаптационно-резервные возможности в неонатальном периоде новорожденных детей матерей с анемиями / В. В. Деревцов // Фундаментальные исследования. – 2010. – № 8 – С. 10-21.

Лапач С. К. Статистические методы в медико-биологических исследованиях с использованием Excel. / С. К. Лапач, А. В. Чубенко, П. Н. Бабич – К. : МОРИОН, 2001. – С. 144-155.

Марциновская В. А. Эпидемиологическая характеристика ВИЧ-инфекции у детей, рожденных ВИЧ-инфицированными женщинами, в Ук-

раине / В. А. Марциновская // Український медичний часопис. – 2006. – № 1. – С. 109-113;

Милованова А. П. Внутриутробное развитие человека / А. П. Милованова, С. В. Савельева. - М. : «МДВ», 2006. - 384 с.

Ніколаєнко Д. В. Характеристика епідемічної ситуації з ВІЛ/СНІД в адміністративних областях України на базі ГІС / Д. В. Ніколаєнко, М. О. Трюхан // Вісник геодезії та картографії. - 2007. - № 4.- С. 28-31.

Сергиенко В. И. Математическая статистика в клинических исследованиях./ В. И. Сергиенко, И. Б. Бондарева – М. : ГЭОТАР МЕДИЦИНА, 2000. – 256 с.

Щеплягина Л. А. Состояние здоровья новорожденных от матерей с увеличением щитовидной железы / Л. А. Щеплягина, О. С. Нестеренко, Н. А. Курмачева // Рос. Педиатр. Журнал. - 2009. - № 4. - С. 56-58.

Шерстюк С.О., Сорокіна І.В. Морфологічні особливості аденогіпофіза мертвороджених від ВІЛ-інфікованих матерів

Резюме. Аденогіпофіз мертвороджених від ВІЛ-інфікованих матерів випробував високе функціональне напруження на протязі тривалого періоду внутрішньоутробного розвитку, що призвело до пригнічення його функціонального стану, про що свідчить зменшення діаметра клітин, зменшення їх секре-

торних гранул, а також збільшення ядерно-цитоплазматичного індексу. В антенатальному періоді розвитку в аденогіпофізі мертвонароджених від ВІЛ-інфікованих матерів, скоріш за все, відбувся збій ембріогенезу, який проявився порушенням зростання популяції ацидофільних ендокриноцитів. Пригнічення функціональної активності всієї популяції клітин аденогіпофіза свідчить про зрив компенсаторних можливостей органа, котрий в подальшому може стати причиною розвитку тяжких ендокринопатій.

Ключові слова: аденогіпофіз, ВІЛ-інфекція, мертвонароджені.