

Г.А.Мороз

ГУ «Крымский государственный медицинский университет имени С.И. Георгиевского МЗ Украины»

Ключевые слова: морфология тимуса, крыса, гипергравитация, глутаргин.

Надійшла: 14.05.2012

Прийнята: 08.06.2012

DOI: <https://doi.org/10.26641/1997-9665.2012.2.29-33>

УДК 576.3/7:591.147.3:599.323.41:533.6.013.8

МОРФОЛОГИЧЕСКИЕ ПРЕОБРАЗОВАНИЯ В ТИМУСЕ КРЫС ПРИ МНОГОКРАТНОМ ВОЗДЕЙСТВИИ ГРАВИТАЦИОННЫХ ПЕРЕГРУЗОК И НА ФОНЕ ПРИМЕНЕНИЯ ФАРМАКОКОРРЕКЦИИ

Работа выполнена в рамках госбюджетной темы «Возрастные морфофункциональные особенности отдельных органов и систем организма под влиянием гравитационных перегрузок и различных методах их коррекции» (номер государственной регистрации 0104U002080).

Резюме. С помощью световой и электронной микроскопии изучены морфологические особенности тимуса половозрелых крыс-самцов линии Вистар, которых ежедневно на протяжении 45 суток подвергали 10-минутному действию гравитационных перегрузок (9 g). Установлено, что реакция тимуса крыс на многократное гипергравитационное воздействие в целом проявляется гемодинамическими сдвигами и инволютивными изменениями лимфоидной ткани в соответствии с общей адаптационно-компенсационной реакцией органа на повторяющееся действие стрессорного фактора. Применение глутаргина в качестве адаптогена при систематическом воздействии гравитационных перегрузок обеспечивает определенный корректирующий эффект. Гипергравитационно-индуцированные инволютивные изменения не прогрессируют, но в полной мере не купируются.

Морфологія. – 2012. – Т. VI, № 2. – С. 29-33.

© Г.А.Мороз, 2012

Moroz G.A. Morphological transformations in rat thymus under influence of multiple gravitational overloads and after pharmaceutical correction.

Summary. Using light and transmission electron microscopy techniques morphological features of mature male Wistar rats, which were exposed to hypergravity (9 g, 10 minutes, daily, 45 times), were investigated. It was revealed, that reaction of thymus on multiple hypergravity resulted in haemodynamic changes and involution of lymphoid tissue according to the adaptive and compensatory reaction of the organ under repeated stress action. Administration of glutargin as an adaptogen under systematic hypergravity overloads provides certain corrective effect. Hypergravity-induced involution changes neither progress, nor totally arrest.

Key words: thymus morphology, rat, hypergravity, glutargin.

Введение

В современных условиях высоких технологий и скоростей большой интерес представляет изучение особенностей реакции регуляторных систем организма на воздействие экстремальных факторов, одним из которых являются гравитационные перегрузки (Хоменко М.Н. и соавт., 2005; Пащенко П.С., Захарова И.В., 2006). Известно, что одну из ведущих ролей в обеспечении приспособительных реакций организма на внешнее воздействие выполняет иммунная система и, в частности, ее центральный орган – тимус. От морфофункционального состояния вилочковой железы зависит поддержание гомеостаза в организме и обеспечение его иммунологического статуса (Сапин М.Р., Никитюк Д.Б., 2000; Ковешников В.Г., Бибик Е.Ю., 2007). Изменения структуры иммунных органов зависит от вели-

чины перегрузки, направленности и продолжительности ее действия. Установлено, что при длительном действии гипергравитации изменения более значительны и выражаются более сильным угнетением лимфоидной ткани, чем при однократном воздействии (Григоренко Д.Е. и соавт., 2005; Ерофеева Л.М. и соавт., 2005). Однако на сегодняшний день в научной литературе практически отсутствуют данные об особенностях реактивности тимуса на многократно повторяющееся гипергравитационное воздействие. Также не до конца изучены возможности фармакологической коррекции дезадаптивных изменений в иммунных органах, возникающих при перегрузках.

Цель

Изучить морфологические преобразования в тимусе крыс при 45-кратном воздействии грави-

тационных перегрузок и на фоне применения глутаргина.

Материал и методы

Исследование проведено на 24 половозрелых крысах-самцах линии Вистар с исходной массой 200-220 г. Животные были разделены на 4 серии: две контрольные (К-1 и К-2) и две экспериментальные (ГП и Гл), по 6 крыс в каждой. Крысы серии ГП ежедневно на протяжении 45 дней подвергали 10-минутному воздействию попеременно-направленных гравитационных перегрузок величиной 9 g. Гипергравитация моделировалась путем вращения животных в периферических контейнерах центрифуги Ц-2/500. Крысы серии Гл испытывали аналогичные перегрузки на фоне внутрибрюшинного введения глутаргина в дозе 100 мг/кг массы животного (Пикалюк В.С. и соавт., 2008). Контрольные крысы серии К-1 не подвергались гравитационным перегрузкам, во время опыта они находились в однотипных контейнерах, размещенных на наружной плоскости центрифуги. Крысы серии К-2 так же не подвергались перегрузкам, но за 30 мин до начала опыта им вводили стерильный физиологический раствор в эквивалентной дозе. Крыс выводили из эксперимента на следующий день после последнего сеанса гипергравитации методом декапитации под эфирным наркозом и производили забор тимуса. Эксперимент был выполнен с соблюдением действующих биоэтических норм при работе с подопытными животными. Забор, фиксацию материала и изготовление гистологических препаратов выполняли согласно общепринятым методикам работы с лимфоидными органами (Волошин Н.А. и соавт., 2008). Для изучения структурных компонентов тимуса срезы окрашивали гематоксилином и эозином, по Ван Гизону.

Для идентификации клеток использовали окраску азур II-эозином и ШИК-реакцию с докраской ядер гематоксилином Карацци. Детали гистологического строения изучали с помощью цитоморфологического комплекса на базе микроскопа Olympus CX31. Определяли соотношение относительных площадей коркового и мозгового вещества, вычисляли корково-мозговой индекс (К/М). Для трансмиссионной электронной микроскопии материал фиксировали в глutarовом альдегиде на фосфатном буфере с дофиксацией в 1% растворе четырехоксида осмия, заливали в эпон-812. Полутонкие срезы, окрашенные толуидиновым синим, изучали светооптически, производили подсчет клеточных элементов на площади 1000 мкм². Ультратонкие срезы, после контрастирования по Рейнольдсу изучали на электронном микроскопе ПЭМ-125К. Количественные показатели обрабатывали с использованием методов вариационной статистики. Показатели серии ГП сравнивали с данными К-1, а серии Гл – с К-2. Достоверными считали данные с погрешностью меньше 5% ($p < 0,05$ в тексте обозначено *).

Результаты и их обсуждение

После 45-дневного систематического воздействия гравитационных перегрузок доли тимуса уменьшались в размерах. Капсула и междольковые перегородки были расширены и разрыхлены. В соединительнотканых структурах выявляли вкрапления жировых клеток. Встречали доли с частичным замещением лимфоидной ткани жировой. Относительная площадь коры уменьшалась на 31,85%*, а мозгового вещества и соединительнотканых структур увеличивалась (рис. 1), соответственно, на 76,50%* и 29,09%*. При этом кортико-медуллярный индекс составлял 1,67 (табл. 1).

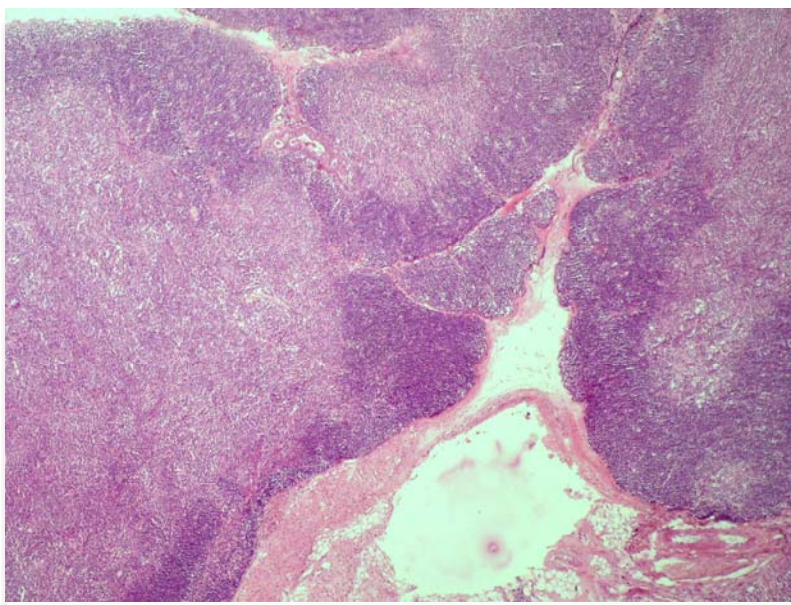


Рис. 1. Дольки тимуса крысы после систематического воздействия гипергравитации. Инверсия слоев, разрастание соединительнотканного компонента. Окраска гематоксилином и эозином. $\times 100$.

Соотношение структурных компонентов тимуса крыс, % (M±m)

Серия опытов	Кора	Мозговое вещество	Кортико-медул. зона	Капсула и трабекулы	Индекс К/М
К-1	56,07±0,29	18,21±0,19	14,64±0,19	11,07±0,19	3,88
ГП	38,21±0,24*	32,14±0,29*	15,36±0,19*	14,29±0,14*	1,67
К-2	55,57±0,30	19,91±0,24	14,44±0,24	10,07±0,24	3,52
Гл	36,07±0,24*	33,57±0,29*	15,36±0,19*	15,00±0,19*	1,53

Примечание: * – $p < 0,05$ относительно контроля.

Кровеносные сосуды расширены и полнокровны, но встречались и спавшиеся капилляры. Базальная мембрана микрососудов неравномерно утолщена, эндотелиальная выстилка местами гипертрофирована. На электронограммах выявляли эндотелиоциты как с признаками повышенной функциональной активности, так и с дегенеративными изменениями ядер (фрагментация ядра с характерным уменьшением содержания хроматина). В стенке сосудов и периваскулярной ткани содержалось много тучных клеток на разных стадиях дегрануляции.

В коре выявляли снижение на 7,43%* относительно контроля численной плотности клеток. Наблюдали перераспределение соотношения клеточных элементов в сторону достоверного

снижения доли малых лимфоцитов (на 13,25%*) при увеличении на 56,32%* средних. Встречали функционально активные плазматические клетки, прежде всего, в субкапсулярной зоне. При этом отмечали увеличение содержания деструктивно измененных клеток и макрофагов. Выявляли лимфоциты с ультраструктурными признаками как апоптозной трансформации, так и гидропической дистрофии (вакуолизация митохондрий, просветление гиалоплазмы, локальный лизис цитоплазматической мембраны). Дегенеративные процессы затрагивали не только лимфоцитарный компонент, но и эпителиальный. Встречали апоптозноизмененные эпителиоретикулоциты (рис. 2).

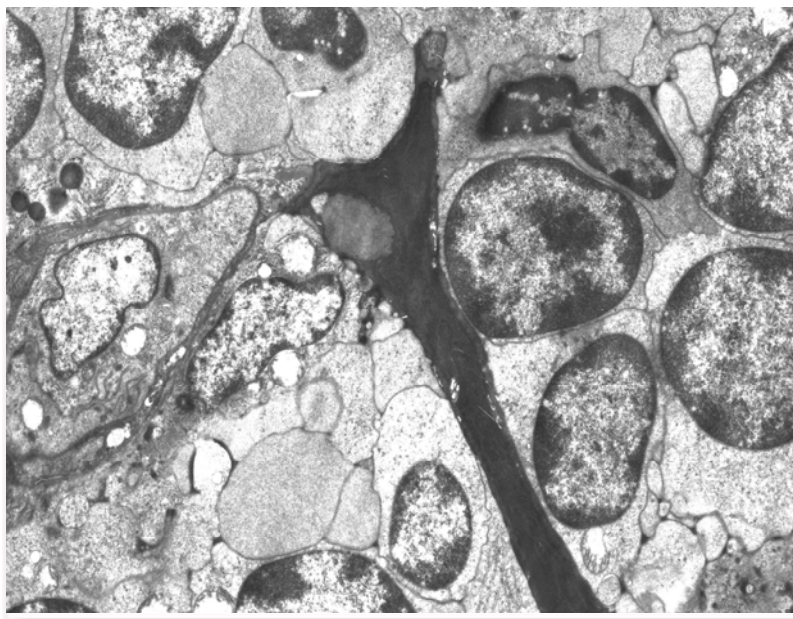


Рис. 2. Кортиковое вещество тимуса крысы после систематического гипергравитационного воздействия. Апоптоз эпителиоретикулоцита, окруженного типичными лимфоцитами. ТЭМ. $\times 4000$.

Митотическая активность при этом сохранялась на уровне контрольных значений. Плотность макрофагально-эпителиального компонента была несколько увеличена, макрофаги активно фагоцитировали. Митозы встречались очень редко. Выявляли единичные функционирующие эпителиальные каналцы.

В мозговом веществе плотность распределения клеточных элементов превышала контрольные данные на 6,26%*. Межклеточные соотношения при этом были близкими к контролю. Выявляли уменьшение относительного содержания больших лимфоцитов (на 19,69%*) и макрофагов (на 19,26%*). Эпителиальный компонент

хорошо визуализировался и давал выраженную ШИК-положительную реакцию. Выявляли тимические тельца преимущественно малых и средних размеров, находящиеся на разных стадиях своего развития. На электронограммах встречали картину начального этапа формирования телец Гассала.

После воздействия гравитационных перегрузок на фоне фармакокоррекции глутаргином долики тимуса по внешнему виду практически не отличались от контроля. Коровое и мозговое вещество хорошо контрастировали между собой. В соотношении структурных компонентов железы сохранялась тенденция сокращения доли коркового вещества и увеличения мозгового, что обеспечило снижение кортико-медуллярного индекса до 1,53 (см. табл. 1). При этом отмечали увеличение доли соединительнотканых структур (на 48,96%*). Капсула и междольковые перегородки выглядели утолщенными, с повышенным содержанием волоконного компонента. В междольковых перегородках увеличивалось количество клеток фибробластического дифферона. Встречали как расширенные и полнокровные кровеносные сосуды, так и суженные. Периваскулярные пространства выглядели умеренно расширенными, содержали лимфоциты. Вдоль сосудов выявляли отдельные эпителиальные и тучные клетки, а также макрофаги и единичные плазмоциты. В поверхностных слоях коры количественное содержание клеточных элементов было меньше контрольных значений на 13,05%*. Отмечали статистически достоверное уменьшение относительного содержания малых лимфоцитов (на 15,61%*) и увеличение на 65,41%* средних. Митозы встречали редко. На этом фоне процентное содержание клеток с признаками

деструкции превышало контрольные данные на 40,17%*. На электронограммах выявляли как лимфоциты, так и эпителиоретикулоциты с признаками деструктивных изменений в виде апоптозной трансформации и гидропической дистрофии. Во всех слоях паренхимы наблюдали высокую макрофагальную активность. ШИК-положительный эпителиальный компонент хорошо визуализировался. При этом цитоархитектоника мозгового вещества, в сравнении с контролем, не претерпевала выраженных изменений. Обращало на себя внимание лишь повышенная плотность и активность макрофагально-эпителиального компонента.

Заключение

Реакция тимуса крыс на многократное гипергравитационное воздействие в целом проявляется гемодинамическими сдвигами и инволютивными изменениями лимфоидной ткани в соответствии общей адаптационно-компенсационной реакцией органа на повторяющееся действие стрессорного фактора. Применение глутаргина в качестве адаптогена при систематическом воздействии гравитационных перегрузок обеспечило определенный корригирующий эффект. Однако гипергравитационно-индуцированные инволютивные изменения хотя и не прогрессируют, но и не купируются в достаточной степени. Это подтверждается значительным содержанием в корковом и мозговом веществе клеток с признаками деструкции и низкой пролиферативной активностью лимфоцитов.

Перспективы дальнейших разработок

В дальнейшем планируются лектино- и иммуногистохимические исследования тимуса крыс разных возрастов, подвергавшихся воздействию гравитационных перегрузок.

Литературные источники

Григоренко Д. Е. Повторное воздействие гипергравитации на лимфоидную ткань селезенки крыс / Д. Е. Григоренко, И. Б. Краснов, М. Р. Сапин // Морфологические ведомости. – 2005. – № 1-2. – С. 12-14.

Ерофеева Л. М. Особенности цитоархитектоники тимуса крыс при повторном воздействии гипергравитации / Л. М. Ерофеева, И. Б. Краснов, М. Р. Сапин // Бюллетень экспериментальной биологии и медицины. – 2005. – Т. 140, № 8. – С. 218-221.

Ковешников В. Г. Функциональная морфология органов иммунной системы / В. Г. Ковешников, Е. Ю. Бибик. – Луганск : «Виртуальная реальность», 2007. – 172 с.

Морфологические исследования для оценки иммунотоксичности лекарственных средств [методические рекомендации] / Н. А. Волошин, В. К. Сырцов, О. Г. Куш, Е. А. Григорьева / Под ред.

Ю.Б. Чайковского. – Киев : Издательский комплекс Rank Xerox DocuTech—135, 2008. – 35 с.

Пат. 35792 Україна, МПК⁷ А61В 5/145. Спосіб корекції несприятливої дії гравітаційних перевантажень в експерименті / Пикалюк В. С., Кутя С. А., Мороз Г. О., Коняєва О. І.; заявники та патентовласники В. С. Пикалюк, С. А. Кутя, Г. О. Мороз, О. І. Коняєва. – № u200803985; заявл. 31.03.2008; опубл. 10.10.2008, Бюл. № 19 (2008).

Пашенко П. С. Изменения структуры поджелудочной железы после воздействия на организм гравитационных перегрузок / П. С. Пашенко, И. В. Захарова // Морфология. – 2006. – Т. 129, № 1. – С. 62-67.

Сапин М. Р. Иммунная система, стресс и иммунодефицит / М. Р. Сапин, Д. Б. Никитюк. – М. : Джангар, 2000. – 184 с.

Хоменко М. Н. Оценка переносимости перегрузок +Gz после моделирования 8-часового по-

Мороз Г.О. Морфологічні перетворення в тимусі щурів при багаторазовій дії гравітаційних перевантажень і на фоні застосування фармакокорекції.

Резюме. За допомогою світлової та електронної мікроскопії вивчені морфологічні особливості тимуса статевозрілих щурів-самців лінії Вістар, яких щодня впродовж 45 днів піддавали 10-хвилинній дії гравітаційних перевантажень (9 g). Встановлено, що реакція тимуса щурів на багаторазову гіпергравітаційну дію в цілому виявляється гемодинамічними зрушеннями й інволютивними змінами лімфоїдної тканини у відповідності до загальної адаптаційно-компенсаторних реакцій органу на дію стресового фактору, що повторюється. Застосування глутаргіну в якості адаптогена при систематичній дії гравітаційних перевантажень забезпечує певний коригуючий ефект. Гіпергравітаційно-індуковані інволютивні зміни не прогресують, але не купіруються повною мірою.

Ключові слова: морфологія тимуса, щур, гіпергравітація, глутаргін.