

**А.М.Лобода
В.Е.Маркевич**

Сумський державний університет

Ключові слова: асфіксія, ішемічна нефропатія, сеча, фація, кристал.

*Надійшла: 16.05.2012
Прийнята: 10.06.2012*

DOI: <https://doi.org/10.26641/1997-9665.2012.2.14-18>
УДК 616.63-005.4-07-053.31:577.118:548

КРИСТАЛОГРАФІЧНІ ДОСЛІДЖЕННЯ СЕЧИ У НОВОНАРОДЖЕНИХ З ІШЕМІЧНОЮ НЕФРОПАТІЄЮ

Резюме. Дослідження направлене на виявлення структурних маркерів ішемічної нефропатії за даними вивчення фацій (висушених крапель) сечі у новонароджених дітей. Обстежено 2 групи доношених новонароджених з гестаційним віком 38-41 тижні та ознаками ішемічної нефропатії: група 1 – 75 дітей, які перенесли тяжку асфіксію, група 2 – 75 дітей з помірною асфіксією. Групу порівняння склали 20 малюків, що не мали асфіксії при народженні. Виявлення морфологічних змін виконувалося у висушеній краплі шляхом мікроскопічного дослідження при 40-кратному збільшенні на 1-2 та 7-8 добу життя. Внаслідок асфіксії відбувається порушення фільтраційної функції нирок та процесів реабсорбції і секреції канальцевим епітелієм, що призводять до потрапляння в сечу надлишку органічних компонентів та мінеральних солей, кристалізація яких у разі висушування формує певний малюнок фації. За морфологією фації сечі вже на 1-2 добу життя можна оцінити функціональний стан нирок у новонароджених, що зазнавали впливу асфіксії. Кількість включень в фації, їх загальна площа та розподіл залежать від важкості перенесеної асфіксії. Структурні зміни в сечі у малюків з ішемічною нефропатією зберігаються до кінця раннього неонатального періоду.

Морфологія. – 2012. – Т. VI, № 2. – С. 14-18.
© А.М.Лобода, В.Е.Маркевич, 2012

Loboda A., Markevych V. Crystallographic investigations of urine at newborns with ischemic nephropathy.

Summary. The study is devoted to the identification of structural markers of ischemic nephropathy by studying facies (dry drops) of urine in newborn infants. The study involved two groups of full-term newborns with gestational age 38-41 weeks and signs of ischemic nephropathy: 1st - 75 children who suffered severe asphyxia, 2nd - 75 children with moderate asphyxia. Comparison group consisted of 20 infants without asphyxia at birth. Morphological changes were detected in dry drops by microscopy at 40-fold increase in 1-2 and 7-8 days of life. Asphyxia cause disturbance of renal filtration, tubular reabsorption and secretion that lead to increase levels of organic components and mineral salts in urine, crystallization of which forms a specific picture of facies. By urine's facies morphology at 1-2 days of life is possible to evaluate renal function in newborns suffered from asphyxia. The number of inclusions in facies, their total area and distribution are depending on the severity of asphyxia. Structural changes in the urine of children with ischemic nephropathy remain till the end of the early neonatal period.

Key words: asphyxia, ischemic nephropathy, urine, facies, crystal.

Вступ

Протягом останніх років поряд з традиційними лабораторними дослідженнями знаходять широке застосування неінвазивні структурні діагностичні тести біологічних рідин організму (Кононенко Е.В. та співавт., 2008). Особливо це стосується новонароджених дітей у критичному стані, у яких обсяг інвазивних обстежень має бути мінімальним.

У новонароджених із асфіксією внаслідок гіперперфузії нирок на тлі загальної гіповолемії, гіповолемії великого кола кровообігу, стресової централізації кровообігу може виникати ушкодження ниркових клубочків і канальців, яке спричиняє розвиток ішемічної нефропатії (ІН). У разі розвитку ІН в результаті порушень обміну речовин, деструкції клітинних мембран у сечі у

підвищених концентраціях виявляються білкові, ліпідні, білково-ліпідні, білково-вуглеводні комплекси, кристалізація яких може спричинити утворення різноманітних текстур. В основі процесу структуризації крапель біологічних рідин із формуванням фації (сухої дегідратованої плівки біорідини) знаходиться фазовий перехід речовин із розчиненого стану в твердий, що супроводжується появою певних структур (Мартусевич А.К., Камакин Н.Ф., 2007).

Структурні особливості фації несуть інформацію про характерні особливості рідини і можуть використовуватися для оцінки її властивостей (Заблоцкая Т. Ю., 2011). Функціональна морфологія біологічних рідин дозволяє виявляти в них специфічні морфологічні структури, які відображають патологічні особливості ор-

ганізму. Якісний аналіз параметрів фації може надати інформацію про ступінь ураження ниркових структур, наявність обмінних зрушень в організмі, зміни в системі гемостазу, розвиток синдрому ендогенної інтоксикації тощо (Шатохіна І. С., 2009).

Актуальність дослідження визначається також відсутністю високочутливих і в той же час доступних діагностичних методів раннього виявлення нефропатії у новонароджених. Такі ознаки ІН, як протеїнурія, високий рівень креатиніну свідчать про вже сформовану патологію. Максимально рання діагностика нефропатії є важливою у новонароджених, що постраждали від асфіксії, оскільки дозволить своєчасно коригувати терапію, попереджати розвиток поліорганної недостатності тощо.

Метою дослідження стало виявлення структурних маркерів ішемічної нефропатії за даними дослідження фацій сечі у новонароджених дітей.

Матеріали та методи

Обстежено 150 доношених новонароджених з гестаційним віком 38-41 тижні і ознаками ішемічної нефропатії. Малюків розподілили на 2 групи: група 1 – 75 дітей, які перенесли тяжку асфіксію, група 2 – 75 дітей з помірною асфіксією. Групу порівняння склали 20 малюків, що не мали асфіксії при народженні.

ІН діагностували у разі значного порушення функції нирок – рівень креатиніну в плазмі крові більше 89 мкмоль/л, рівень сечовини в плазмі крові більше 8 ммоль/л, олігурія (діурез менше 1 мл/кг/год) (Сахарова Н.В., 2009). Діагноз помірної та важкої асфіксії встановлювали згідно діагностичних критеріїв, зазначених в наказі МОЗ України від 08.06.2007 р. № 312 «Про затвердження клінічного Протоколу з первинної реанімації та післяреанімаційної допомоги новонародженим».

Матеріалом для дослідження була ранкова порція сечі, яку збирали о 8-10 годині ранку на 1-2 та 7-8 добу життя.

Фації сечі отримували за наступною методикою. На горизонтально розташоване знежирене предметне скло наносили краплю біологічної рідини об'ємом 0,01 мл. При даному обсязі задаються необхідні параметри: кут кривизни поверхні краплі становить 25-30°, діаметр краплі становить 3-5 мм, середня товщина – близько 1 мм. Протягом 18-24 годин при температурі 20-25°C і відносній вологості повітря 65-70% зразок висушувався і мікроскопувався. В процесі дегідратації спостерігається ряд процесів, що призводять до формування фації з певною структурою (Максимов С.А., 2007).

Виявлення морфологічних змін виконувалося у висушеній краплі шляхом мікроскопічного дослідження за допомогою світлового мікроскопу в звичайному світлі та темному полі при 40-кратному збільшенні. Фотозйомка здійснювалась

за допомогою цифрової системи вибору зображень «SEO SCAN Lab IEX 285AK-F IEE – 1394» (Україна). Для подальшої обробки зображень використовували програми AxioVision LE 4.8.2.0 (Carl Zeiss MicroImaging GmbH) та PhotoM 1.21.

Окрім опису морфологічних характеристик фації проводили математичні розрахунки висушених крапель – визначали загальну кількість кристалів та їх площу, що дозволило застосувати статистичні методи при аналізі фацій. Статистична обробка результатів досліджень здійснювалась методами варіаційної статистики за допомогою програми Statistica 6.1 (Зайцев В.М. та співавт., 2003). Визначали середньоарифметичне (M), похибку середньоарифметичного (m), показник достовірності (p) обчислювали за допомогою критерію Стьюдента (t). Різницю вважали вірогідною при $p < 0,05$.

Результати та їх обговорення

При дослідженні сечі здорових доношених новонароджених виявлено схильність до аморфізації фацій (низький вміст кристалів солей) та відсутність розподілу на крайову та центральну зони.

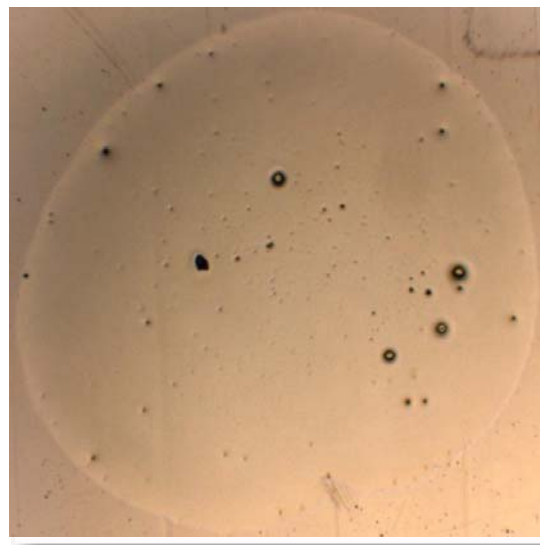


Рис. 1. Фація сечі доношеного новонародженого без асфіксії. $\times 40$.

При цьому зустрічалися дрібні, середнього розміру та великі кристали переважно округлої форми. Спостерігали характерний розподіл кристалів: на периферії фації вони зустрічалися частіше і мали дрібний розмір, при наближенні до центру краплі кількість кристалів зменшувалася, а їх розмір збільшувався. На 1-2 добу життя кількість включень складала від 3 до 25 на фацію ($11,9 \pm 1,75$), а їх загальна площа була $0,81 \pm 0,11\%$. Протягом раннього неонатального періоду суттєвих змін вищезазначених кількісних показників не спостерігали.

Незначна кількість кристалів в краплях сечі доношених малюків без асфіксії обумовлена ни-

зкою втратою солей та органічних молекул (білків) в фізіологічних умовах, що призводить до

зниженої здатності сечі до формування органічно-мінеральних текстур.

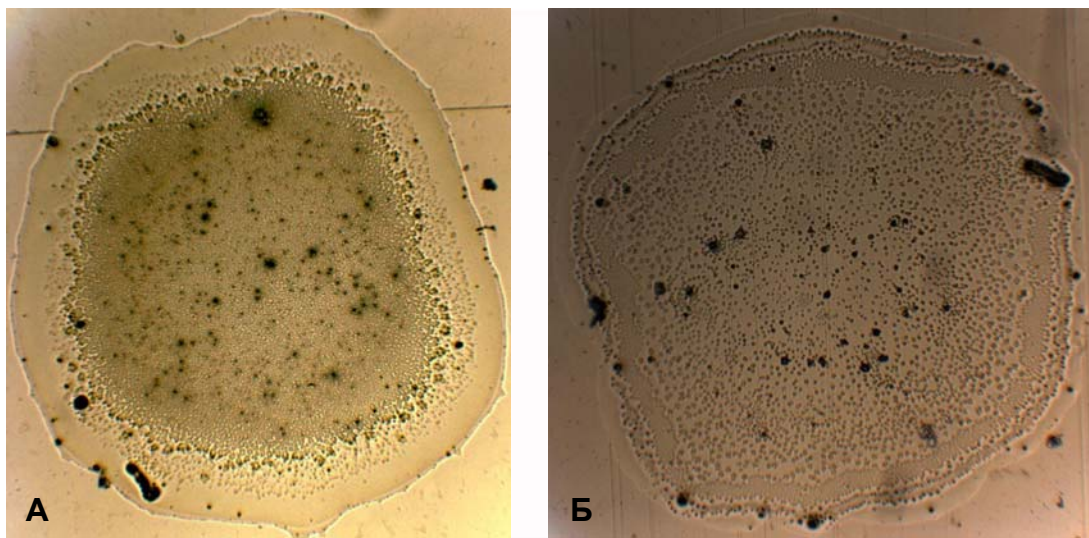


Рис. 2. Фації сечі новонароджених з ІН на тлі помірної асфіксії. $\times 40$.

У новонароджених з ІН на тлі асфіксії помірного ступеня виявлений чіткий поділ фації на зони: центральну, перехідну та периферійну. При цьому ширина периферійної зони складала $8,2 \pm 1,15\%$ від радіусу конкреції, ширина перехідної зони була – $11,1 \pm 0,95\%$. Центральна зона мала виражений дрібнозернистий характер.

Фації містили дрібні, середнього розміру та великі кристали округлої, витягнутої або неправильної форми. Більшість включень розташовувалося в центральній зоні краплі, перехідна та периферійна зони мали лише поодинокі вклю-

чення. Їх кількість на 1-2 добу життя складала від 40 до 70 на фацію ($52,7 \pm 3,32$), а їх загальна площа була $3,1 \pm 0,47\%$. Протягом 1 тижня життя не відбувалося суттєвих змін зазначених показників.

Таким чином, внаслідок асфіксії відбувається порушення фільтраційної функції нирок та процесів реабсорбції і секреції каналцевим епітелієм, що призводить до потрапляння в сечу надлишку органічних компонентів та мінеральних солей, кристалізація яких у разі висушування формує певний малюнок фації.

Таблиця 1

Динаміка морфологічної картини фації сечі новонароджених з ІН

	1-2 доба		7-8 доба	
	Кількість включень	Загальна площа включень, %	Кількість включень	Загальна площа включень, %
Новонароджені з ІН на тлі помірної асфіксії, n=75	$52,7 \pm 3,32$ р	$3,1 \pm 0,47$ р	$48,3 \pm 3,54$ р	$2,98 \pm 0,63$ р
Новонароджені з ІН на тлі важкої асфіксії, n=75	$102,17 \pm 8,2$ р, р ₁	$6,42 \pm 0,54$ р, р ₁	$87,81 \pm 7,36$ р, р ₁	$5,03 \pm 0,68$ р, р ₁
Група порівняння, n=20	$11,9 \pm 1,75$	$0,81 \pm 0,11$	$9,22 \pm 0,89$	$0,61 \pm 0,09$

Примітки: р – достовірність показників відносно групи порівняння; р₁ – достовірність показників відносно новонароджених з помірною асфіксією.

У новонароджених, які мали прояви ІН на тлі важкої асфіксії, фації лише умовно можна було поділити на центральну і периферійну зони. При цьому ширина периферійної зони складала $5,2 \pm 0,57\%$ від радіусу конкреції. Структура центральної зони в більшості випадків зберігала дрібнозернистий характер, але зустрічалися ділянки розриву фації. У низки дітей виявлені пі-

гментні включення в центральній частині фації, які могли утворитися при проходженні некон'югованого білірубину через нирковий фільтр на тлі гіпербілірубінемії та недосконалої функції нирок.

Виявлено два основних типи розподілу включень у пацієнтів зазначеної групи. При невисокій протеїнурії формується симетричний

радіальний варіант розподілу включень (рис. 3 А) з переважанням дрібних та середньої величини кристалів округлої або витягнутої форми. При значній протеїнурії, особливо в поєднанні з олігурією виникав асиметричний тип розподілу

включень (рис. 3 Б), при якому центральна зона містила включення різних розмірів і форми, що концентрувалися переважно біля одного з полюсів краплі.

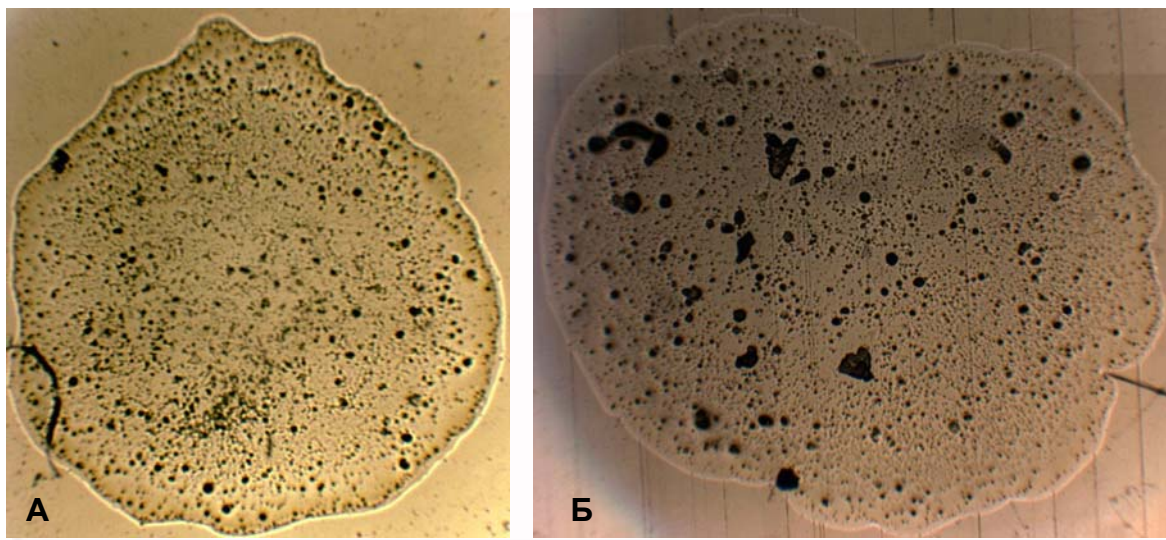


Рис 3. Фації сечі новонароджених з ІН на тлі тяжкої асфіксії на 1-2 добу життя. $\times 40$.

Кількість включень при ІН на тлі важкої асфіксії на 1-2 добу життя складала від 50 до 150 на фацію ($102,17 \pm 8,2$), а їх загальна площа була $6,2 \pm 0,54\%$.

До кінця раннього неонатального періоду у частини дітей структура фації наближалася до такої при помірній асфіксії – з'являвся розподіл

на зони, зменшувалася кількість включень тощо (рис. 4 А). У решти новонароджених зберігалися патологічні зміни, зазначені на 1-2 добу життя (рис. 4 Б). При цьому кількість включень складала від 40 до 150 на фацію ($87,81 \pm 7,36$), а їх загальна площа була $5,03 \pm 0,68\%$.

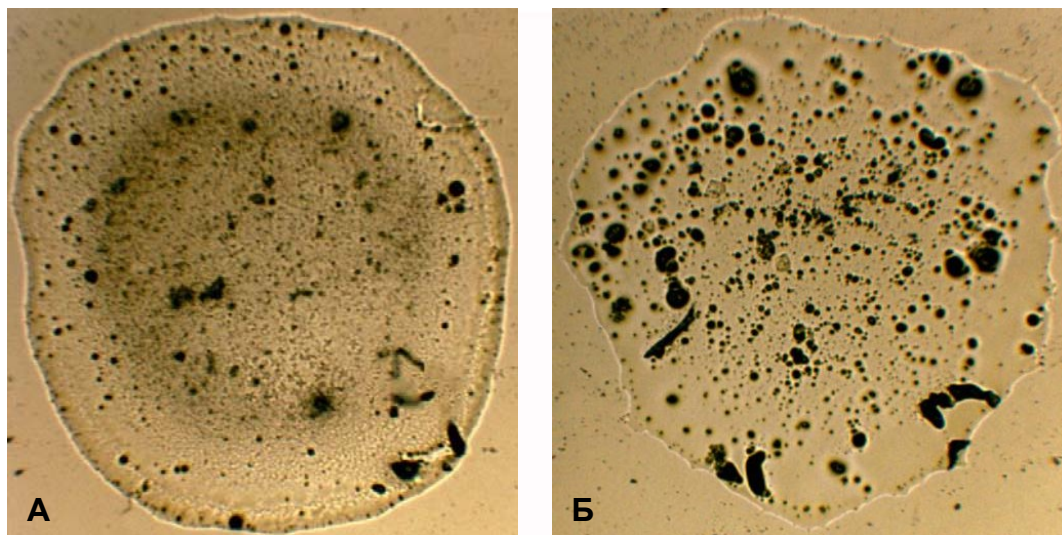


Рис 4. Фації сечі новонароджених з ІН на тлі тяжкої асфіксії на 7-8 добу життя. $\times 40$.

Отже, при важкій асфіксії морфологічна картина фації залежить від вираженості патологічних змін в сечі (протеїнурії) та діурезу. Справедливим також може бути зворотне твердження –

за морфологією фації сечі на 1-2 добу можна прогнозувати наявність протеїнурії та олігурії у новонародженого в тяжкому стані.

Таким чином, морфологічна картина фацій

суттєво змінюється залежно від ступеня тяжкості асфіксії. Аналіз висушених крапель сечі у новонароджених з ІН на тлі асфіксії може використовуватися в якості одного з критеріїв оцінки функціонального стану нирок та мати прогностичне значення.

Висновки

1. Значне насичення сечі солями та органічними молекулами внаслідок розвитку ІН на тлі асфіксії викликає формування певних органічно-мінеральних структур у висушеній краплі сечі.

2. За морфологією фації сечі вже на 1-2 добу можна оцінити функціональний стан нирок у новонароджених, що зазнавали впливу асфіксії.

Кількість включень у фації, їх загальна площа та розподіл залежать від важкості перенесеної асфіксії.

3. Структурні зміни в сечі, діагностовані зазначеним методом, зберігаються досить тривало. Навіть наприкінці раннього неонатального періоду існує різниця в будові фацій в обстежених групах дітей.

Перспективи подальших розробок

Перспективним є визначення особливостей будови фацій сечі у недоношених новонароджених різного гестаційного віку з ішемічною нефропатією.

Літературні джерела

Заблоцкая Т. Ю. Основные паттерны фаций биологических жидкостей и методы их распознавания / Т. Ю. Заблоцкая // Наука, освіта і практика. – 2011. – № 1. – С. 360-361.

Зайцев В. М. Прикладная медицинская статистика / В. М. Зайцев, В. Г. Лифляндский, В. И. Маринкин. – СПб. : Фолиант, 2003. – 432 с.

Кристаллографические исследования мочи у детей с заболеваниями почек / Кононенко Е. В., Хрущева Н. А., Гурьева Т. П. [и др.] // Вестник Уральской медицинской академической науки. – 2008. – № 2. – С. 158-160.

Максимов С. А. Метод определения показателей структур фации сыворотки крови: обобщение использования в биомедицинских исследованиях / С. А. Максимов // Медицина в Кузбассе. – 2007. – № 3. – С. 41-44.

Мартусевич А. К. Кристаллография биологической жидкости как метод оценки ее физико-химических свойств / А. К. Мартусевич, Н. Ф. Камакин // Бюллетень экспериментальной биологии и медицины. – 2007. – Т. 143, № 3. – С. 358-360.

Сахарова Н. В. Прогнозирование ишемической нефропатии и ее тяжелого течения у доношенных новорожденных, антенатальная профилактика : автореф. дис. канд. мед. наук : спец. 14.00.09 / Н. В. Сахарова. – Иваново, 2009. – 22 с.

Шатохина И. С. Особенности морфологической картины мочи у больных хроническим пиелонефритом разных возрастных групп : автореф. дис. канд. мед. наук : спец. 14.00.53 / И. С. Шатохина. – Москва, 2009. – 24 с.

Лобода А.Н., Маркевич В.Э. Кристаллографические исследования мочи у новорожденных с ишемической нефропатией.

Резюме. Исследование посвящено выявлению структурных маркеров ишемической нефропатии с помощью изучения фаций (высушенных капель) мочи у новорожденных детей. Обследовано 2 группы доношенных новорожденных с гестационным возрастом 38-41 недели и признаками ишемической нефропатии: группа 1 – 75 детей, перенесших тяжелую асфиксию, группа 2 – 75 детей с умеренной асфиксией. Группу сравнения составили 20 малышей без асфиксии при рождении. Морфологические изменения в высушенной капле выявляли путем микроскопического исследования при 40-кратном увеличении на 1-2 и 7-8 сутки жизни. Вследствие асфиксии происходит нарушение фильтрационной функции почек, процессов реабсорбции и секреции канальцевым эпителием, что приводит к попаданию в мочу избытка органических компонентов и минеральных солей, кристаллизация которых в случае высушивания формирует определенный рисунок фации. По морфологии фации мочи уже на 1-2 сутки жизни можно оценить функциональное состояние почек у новорожденных, родившихся в асфиксии. Количество включений в фации, их общая площадь и распределение зависят от тяжести перенесенной асфиксии. Структурные изменения в моче у детей с ишемической нефропатией сохраняются до конца раннего неонатального периода.

Ключевые слова: асфиксия, ишемическая нефропатия, моча, фация, кристалл.