

І.С.Шпонька
В.Р.Яковенко

ДЗ «Дніпропетровська
медична академія МОЗ
України»

Ключові слова: гастроін-
тестинальні стромальні
пухлини, імуногістохіміч-
не дослідження, проліфе-
ративна активність, Ki-67,
CD117.

Надійшла: 22.02.2014

Прийнята: 20.03.2014

DOI: <https://doi.org/10.26641/1997-9665.2014.1.104-108>

УДК 616.33/.34-006.6-076-091.8-097-098

ЕКСПРЕСІЯ МАРКЕРІВ CD117 ТА KI-67 У ГАСТРОІНТЕСТИНАЛЬНИХ СТРОМА- ЛЬНИХ ПУХЛИНАХ РІЗНИХ МОРФОЛО- ГІЧНИХ ВАРІАНТІВ І ЛОКАЛІЗАЦІЇ

Дослідження проведено у рамках науково-дослідної роботи «Патогістологічна та імуногістохімічна характеристики гастроінтестинальних стромальних пухлин» (номер державної реєстрації 00112U006965).

Реферат. Мета – оцінити наявність взаємозв'язків між клінічними, морфологічними та імуногістохімічними (маркери Ki-67, CD117) показниками. Досліджувані пухлини найчастіше характеризуються: віком хворих більше 60 років, локалізацією у шлунку, веретеноподібним типом будови. Порівняльний аналіз підгруп показав перевагу деяких показників у відсотковому співвідношенні та не виявив статистично достовірних розбіжностей між ними ($p > 0,05$). Зберігається потреба у подальшому пошуку достовірних критеріїв, що корелюють з клінічними та морфологічними даними.

Morphologia. – 2014. – Т. 8, № 1. – С. 104-108.

© І.С.Шпонька, В.Р.Яковенко, 2014

✉ Val_Y@ua.fm

Shpon'ka I.S., Yakovenko V.R. CD117 and Ki-67 expression in gastrointestinal stromal tumors of various morphological variants and localization.

ABSTRACT. Background. Gastrointestinal stromal tumors are considered as the most frequently occurring tumors of mesenchymal origin in the gastrointestinal tract. Despite active research work in this field many problems in the diagnosis and prognosis of the disease are still unresolved. **Objective.** To evaluate the interrelations between clinical and morphological characteristics of gastrointestinal stromal tumors, including expression of proliferative activity marker Ki-67, and specific histogenetic marker CD117. **Methods.** 47 samples were divided into 2 groups: CD117-positive and CD117-negative; each group was divided into subgroups using the following criteria: age, histological structure, localization, expression of Ki-67. Statistical processing of the data included nonparametric tests. **Results.** Gastrointestinal stromal tumors are more frequent in patients of age group over 60 years, with localization in the stomach and fusiform type of the structure. Comparative analysis of the subgroups with different expression of CD117 did not reveal any significant differences. **Conclusion.** Data analysis did not reveal any interrelation between the expression of CD117 and clinical or morphological parameters ($p > 0,05$). However, the high rate of Ki-67 expression in stomach neoplasms is less common than in tumors of other localization. Taken together these data evidence the existence of the interrelations between immunohistochemical characteristics and clinical data. **Key words:** gastrointestinal stromal tumors, immunohistochemistry, proliferative activity, Ki-67, CD117.

Citation:

Shpon'ka IS, Yakovenko VR. [CD117 and Ki-67 expression in gastrointestinal stromal tumors of various morphological variants and localization]. *Morphologia*. 2014;8(1):104-8. Ukrainian.

Вступ

Гастроінтестинальні стромальні пухлини (ГІСП) є найчастішими новоутвореннями шлунково-кишкового тракту (ШКТ) мезенхімального походження [1; 2], яким у сучасній науково-практичній діяльності приділяється багато уваги з декількох причин, одними з яких є складність верифікації діагнозу та визначення прогнозу. Однак, не зважаючи на значний прорив у розумінні канцерогенних механізмів ГІСП та впровадження протоколів таргетної терапії, і досі залишається багато актуальних питань, пов'язаних з диференційною діагностикою та визначенням

рівня злоякісності пухлини.

Для ГІСП характерна різноманітність локалізації: можуть виникати у будь якій ділянці травної трубки та за її межами (естрагастроінтестинальні пухлини (еГІСП)). До них відносять новоутворення відповідної морфологічної будови сальника, брижі, сечового міхура, заочеревинного простору [3]. Проте найчастіше зустрічаються ГІСП шлунка (до двох третіх усіх випадків), на другому місці тонкий кишківник, від 1 до 5% загальної кількості мають ГІСП товстого кишківника, прямої кишки, стравоходу, апендикса та еГІСП [4]. Основною ланкою патогенезу більшо-

сті ГІСП (близько 80%) вважається мутація гену c-Kit у пейсмейкерних клітинах ШКТ Кахала [5; 6]. Тому морфологічно ГІСП мають схожість з новоутвореннями гладком'язового та нейрогенного походження, що потребує проведення ретельної диференційної діагностики з урахуванням морфологічних та імуноморфологічних критеріїв [7; 8]. Одним з головних серед останніх є маркер CD117, що виявляє накопичення білка сімейства тирозинкінази у клітинах новоутворень. Серед інших канцерогенних механізмів виділяють мутації генів PDGFR α , SDH, KRAS, BRAF, що виключає наявність «c-Kit»- механізму розвитку пухлини, а отже знижують чутливість методики використання маркеру CD117 [5; 9; 10].

Згідно класифікації BOOЗ ГІСП підрозділяються на доброякісні, злоякісні та пухлини з невизначеним потенціалом злоякісності за таблицею ризиків [7]. Проте ряд авторів вважає, що не враховуються деякі важливі показники, а саме локалізація новоутворення, морфологічний варіант, експресія маркерів проліферативної активності [8], що обумовлює подальший пошук залежностей між усіма категоріями наявних даних.

Мета роботи – оцінити наявність взаємозв'язків між клініко-морфологічними характеристиками гастроінтестинальних стромальних пухлин (вік, локалізація, гістологічний тип будови, маркер Ki-67) та експресією специфічного діагностичного маркеру CD117.

Матеріали та методи

Було досліджено біопсійний та операційний матеріал 47 пацієнтів. У всіх випадках діагноз ГІСП був верифікований, спираючись на комплекс морфологічних критеріїв та імунофенотип новоутворень згідно рекомендацій BOOЗ щодо

пухлин ШКТ [7]. Серед усіх пацієнтів кількість жінок склала 25 випадки (53,2%), чоловіків – 21 (46,8%). Досліджувані зразки були розділені на підгрупи за рядом клініко-морфологічних критеріїв, а саме: вік пацієнтів, локалізація новоутворень, гістологічний варіант будови та характер експресії імуногістохімічних маркерів CD117 та Ki-67. Морфологічний тип зразків ГІСП визначався двома досвідченими морфологами незалежно один від одного. Імуногістохімічне забарвлення проводили на зрізах товщиною 4 мкм згідно протоколів компанії TermoScientific (США), використовуючи їх систему візуалізації Quanto та DAB Chromogen. Після проведення всіх етапів реакцій ми оцінювали коричневе мембранне та цитоплазматичне (для маркеру CD117 (клон ab-1, TermoScientific, розведення 1:200)) та ядерне (для маркеру Ki-67 (клон sp6, TermoScientific, розведення 1:150)) забарвлення. Критерієм потенціалу злоякісності ми обрали маркер проліферативної активності, як показник зі стандартизованою у класифікації BOOЗ пухлин ШКТ схемою оцінювання [7] та відносною доступністю. Менше 5% забарвлених пухлинних клітин не менше ніж у 10 полях зору при збільшенні x200 свідчило про низький потенціал злоякісності, проміжок 6-10% - помірний та більше 10% - високий. Як позитивна реакція маркеру CD117 розцінювалось дифузне чи фокальне забарвлення. Наявність менше 5% позитивних пухлинних клітин вважалось негативною реакцією [7,11].

Обробка статистичних даних була проведена за допомогою точного тесту Фішера у програмі SPSS Statistica 17.0.

Результати та їх обговорення

Отримані дані представлені у таблиці 1.

Таблиця 1

Поділ досліджуваних зразків ГІСП за групами дослідження, n (%)

Групи дослідження	CD117-статус ГІСП		
	CD117 +	CD117 –	Разом
Вік (роки)			
До 39	6 (15,8%)	1 (11,1%)	7 (14,9%)
40-60	11 (28,9%)	5 (55,6%)	16 (34%)
Понад 60	21 (55,3%)	3 (33,3%)	24 (51,1%)
Локалізація			
Шлунок	18 (47,4%)	2 (22,23%)	20 (42,6%)
Тонкий кишківник	8 (21,05%)	1 (11,1%)	9 (19,1%)
Товстий кишківник	3 (7,9%)	1 (11,1%)	4 (8,5%)
Пряма кишка	1 (2,6%)	2 (22,23%)	3 (6,4%)
еГІСП	8 (21,05%)	3 (33,34%)	11 (23,4%)
Морфологічний варіант			
Веретеноподібний	19 (50%)	6 (66,67%)	25 (53,2%)
Епітеліоїдноклітинний	7 (18,4%)	1 (11,1%)	8 (17%)
Змішаний	12 (31,6%)	2 (22,23%)	14 (29,8%)
Потенціал злоякісності			
Низький	10 (26,3%)	3 (33,3%)	13 (27,7%)
Помірний	10 (26,3%)	1 (11,1%)	11 (23,4%)
Високий	18 (47,4%)	5 (55,6%)	23 (48,9%)

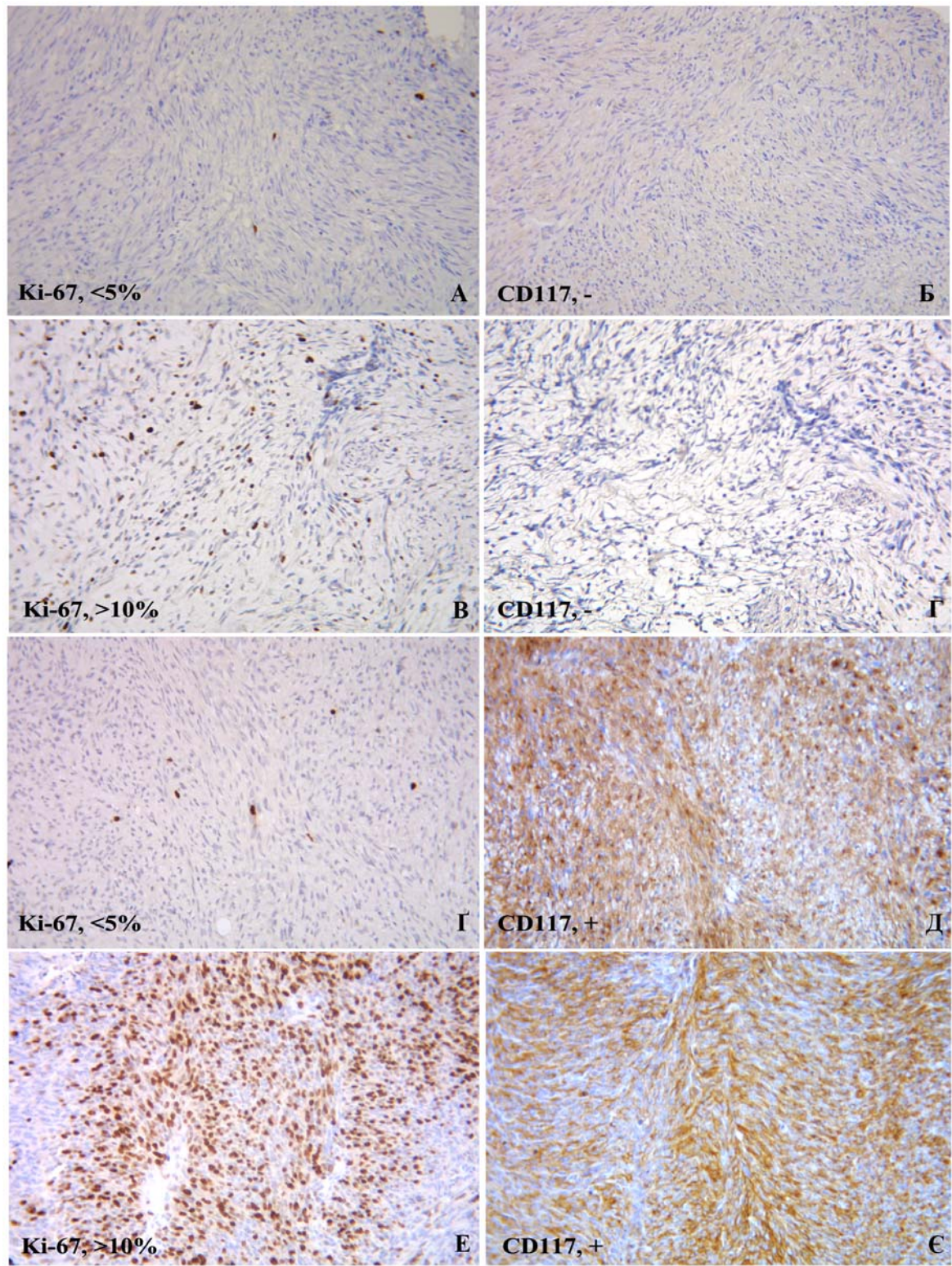


Рис. 1. Гастроінтестинальні стромальні пухлини, 4 випадки. 1-й: А. Забарвлення <5% ядер клітин новоутворення маркером Ki-67. Б. Негативна цитоплазматична та мембранна реакція з маркером CD117. 2-й: В. Інтрануклеарна реакція з маркером Ki-67 у >10% пухлинних клітин. Г. Негативна цитоплазматична та мембранна реакція з маркером CD117. 3-й: Г. Забарвлення <5% ядер пухлинних клітин маркером Ki-67. Д. Цитоплазматичне та мембранне забарвлення у пухлинних клітинах маркером CD117. 4-й: Е. Ядерна реакція з маркером Ki-67 >10% пухлинних клітин. Є. Цитоплазматичне та мембранне забарвлення у пухлинних клітинах маркером CD117. ІГХ метод, додаткове забарвлення гематоксиліном Майєра. ×400.

Усі 45 випадків ГІСП ми розділили на дві групи за критерієм CD117 негативний / позитивний статус. До першої (CD117-негативні ГІСП) увійшло 9 випадків, що становить 19,1% загальної кількості досліджуваного матеріалу, частина другої склала 80,9% (38 зразків пухлин). У групі з відсутньою експресією маркеру CD117 є представники усіх досліджуваних локалізацій пухлини, вікових категорій, на які ми поділили пацієнтів з ГІСП, гістологічних варіантів та груп значень показника проліферативної активності. Проте до багатьох виділених підгруп, що зазначались вище, було віднесено по одому випадку з відсутньою експресією маркеру CD117.

Згідно наших спостережень найчастіше ГІСП зустрічаються у шлунку, мають веретеноподібний варіант гістологічної будови у пацієнтів вікової групи старше 60 років. Позитивний та негативний статус маркеру CD117 не має вагомого впливу на місце виникнення новоутворення, його гістологічну будову та не пов'язаний з віком пацієнта ($p > 0,05$).

Дані, отримані після оцінки значень експресії маркеру Ki-67, свідчать, що майже половина випадків ГІСП має високий потенціал злоякісності (48,9%), близько чверті зразків – низький (27,7%) та ще чверть – помірний (23,4%). Така перевага у кількості випадків з високим показником експресії маркеру Ki-67 може бути пов'язана з наявністю зон з різним значенням показника проліферативної активності та невеликого об'єму деяких зразків. Серед CD117 негативних та позитивних ГІСП частки вибірок з різним рівнем потенціалу злоякісності відносно співпадають ($p > 0,05$) (рис.1).

Переважають більшість випадків з високим значенням маркеру Ki-67 складають еГІСП (34,8%) та ГІСП шлунку (21,7%). Серед новоутворень з помірним потенціалом злоякісності лідируючими є ГІСП шлунку (45,9%) та еГІСП (18,2%). Серед доброякісних новоутворень згідно експресії маркеру Ki-67 значно переважають ГІСП шлунку (76,9%) (рис. 2).

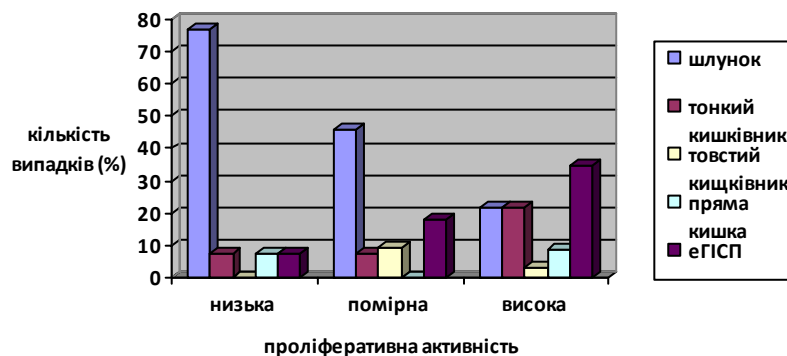


Рис. 2. Поділ досліджуваних зразків ГІСП за локалізацією та експресією Ki-67, n, %

Висновки

1. ГІСП найчастіше зустрічаються у пацієнтів старше 60 років (51,1%), локалізовані у шлунку (42,4%), мають веретеноподібний варіант морфологічної будови (53,2%), більше 80% ГІСП є CD117 позитивними.

2. Не виявлено вірогідної залежності між характером експресії маркеру CD117 та клінічними даними і морфологічними типами будови ($p > 0,05$).

3. Визначена сила взаємозв'язку між значенням маркеру проліферативної активності Ki-67 та експресією маркеру CD117 є слабкою ($r = 0,1$).

4. З високим потенціалом злоякісності частіше зустрічаються еГІСП (що ми пов'язуємо з недостатнім обстеженням та розгляданням метастатичного процесу як екстрагастроінтестинальної локалізації) та ГІСП шлунка. Хоча серед усіх новоутворень шлунка половина випадків має низький потенціал злоякісності, та у групі доброякісних ГІСП вони займають 76,9%.

Перспективи подальших розробок

Вищезазначені дані свідчать про необхідність продовження пошуку критеріїв, що статистично достовірно виявлять взаємозв'язок між клінічними та морфологічними даними.

Літературні джерела References

1. Seryakov AP. [Gastrointestinal stromal tumors]. Russian Journal of Gastroenterology, Hepatology and Coloproctology. 2010;(4):49-57. Russian.

2. Steigen SE, Eide TJ. Trends in incidence and survival of mesenchymal neoplasm of the digestive tract within a defined population of northern Nor-

way. *APMIS*. 2006 Mar;114(3):192-200. Cited in: PubMed; PMID: 16643186.

3. Miettinen M1, Lasota J. Gastrointestinal stromal tumors: pathology and prognosis at different sites. *Semin Diagn Pathol*. 2006;23(2):70–83. Cited in: PubMed; PMID: 17193820.

4. Vij M, Agrawal V, Kumar A, Pandey R. Gastrointestinal stromal tumors: A clinicopathological and immunohistochemical study of 121 cases. *Indian J Gastroenterol*. 2010 Nov;29(6):231-6. doi: 10.1007/s12664-010-0079-z. Cited in: PubMed; PMID: 21221881.

5. De Vogelaere K, Aerts M, Haentjens P, De Grève J, Delvaux G. Gastrointestinal stromal tumor of the stomach: progresses in diagnosis and treatment. *Acta Gastroenterol Belg*. 2013 Dec;76(4):403-6. Cited in: PubMed; PMID: 24592543.

6. Fletcher CD, Berman JJ, Corless C, Gorstein F, Lasota J, Longley BJ, Miettinen M, O'Leary TJ, Remotti H, Rubin BP, Shmookler B, Sobin LH, Weiss SW. Diagnosis of gastrointestinal stromal tumors: a consensus approach. *Hum Pathol*. 2002 May;33(5):459-65. Cited in: PubMed; PMID: 12094370

7. Hamilton SR, Aaltonen LA, editors: World Health Organisation classificatoin of tumors: Pathology and genetics of tumors of the digestive system. Lyon: IARC Press; 2000. 314p.

8. Odze RD, Goldblum JR, Crawford JM. Surgical pathology of GI tract, liver, biliary tract, and

pancreas. 1st ed. Pennsylvania: Elsevier; 2004. 1067p.

9. Miranda C, Nucifora M, Molinari F, Conca E, Anania MC, Bordoni A, Saletti P, Mazzucchelli L, Pilotti S, Pierotti MA, Tamborini E, Greco A, Frattini M. KRAS and BRAF mutations predict primary resistance to imatinib in gastrointestinal stromal tumors. *Clin Cancer Res*. 2012 Mar 15;18(6):1769-76. doi: 10.1158/1078-0432.CCR-11-2230. Cited in: PubMed; PMID: 22282465.

10. Killian JK, Kim SY, Miettinen M, Smith C, Merino M, Tsokos M, Quezado M, Smith WI Jr, Jahromi MS, Xekouki P, Szarek E, Walker RL, Lasota J, Raffeld M, Klotzle B, Wang Z, Jones L, Zhu Y, Wang Y, Waterfall JJ, O'Sullivan MJ, Bibikova M, Pacak K, Stratakis C, Janeway KA, Schiffman JD, Fan JB, Helman L, Meltzer PS. Succinate dehydrogenase mutation underlies global epigenomic divergence in gastrointestinal stromal tumor. *Cancer Discov*. 2013 Jun;3(6):648-57. doi: 10.1158/2159-8290.CD-13-0092. Cited in: PubMed; PMID: 23550148.

11. Wang C, Jin MS, Zou YB, Gao JN, Li XB, Peng F, Wang HY, Wu ZD, Wang YP, Duan XM. Diagnostic significance of DOG-1 and PKC- θ expression and c-Kit/PDGFR mutations in gastrointestinal stromal tumours. *Scand J Gastroenterol*. 2013 Sep;48(9):1055-65. doi: 10.3109/00365521.2013.816770. Cited in: PubMed; PMID: 23862765.

Шпонька И.С., Яковенко В.Р. Экспрессия маркеров CD117 и Ki-67 в гастроинтестинальных стромальных опухолях разных морфологических вариантов и локализации.

Реферат. Цель – оценить наличие взаимосвязей между клиническими, морфологическими и иммуногистохимическими (маркеры Ki-67, CD117) показателями. Исследуемые опухоли чаще всего характеризуются: возрастом больных более 60 лет, локализацией в желудке, веретенообразным типом строения. Сравнительный анализ подгрупп показал преобладание некоторых показателей в процентном соотношении и не выявил статистически достоверных различий между ними ($p > 0,05$). Необходим дальнейший поиск достоверных критериев, коррелирующих с клиническими и морфологическими данными.

Ключевые слова: гастроинтестинальные стромальные опухоли, иммуногистохимическое исследование, пролиферативная активность, Ki-67, CD117.