

**В.С.Пикалюк  
С.Г.Гривенко  
В.В.Шаланин  
А.С.Хатилов,  
Е.А.Журавель  
З.В.Асанова**

ГУ «Крымский государственный медицинский университет имени С.И.Георгиевского»  
Симферополь

**Ключевые слова:** герниология, имплантат, плазма крови, ксеногенная цереброспинальная жидкость.

*Надійшла:* 26.02.2014

*Прийнята:* 19.03.2014

DOI: <https://doi.org/10.26641/1997-9665.2014.1.74-79>

УДК: 616.746-089.843+616-06:612.824.1:616-092.4

## **МЕСТНАЯ РЕАКЦИЯ ТКАНЕЙ НА ПОЛИПРОПИЛЕНОВЫЙ СЕТЧАТЫЙ ЭНДОПРОТЕЗ ПРИ ЕГО ИМПЛАНТАЦИИ В ТКАНИ ПЕРЕДНЕЙ БРЮШНОЙ СТЕНКИ И ВОЗМОЖНЫЕ ПУТИ ЕЁ УМЕНЬШЕНИЯ**

**Реферат.** Целью исследования было экспериментальное обоснование обработки полипропиленовых сетчатых эндопротезов аутогенной плазмой крови и цереброспинальной жидкостью крупного рогатого скота для уменьшения воспалительной реакции окружающих тканей. Установлено, что полипропиленовые имплантаты, обработанные аутогенной плазмой крови и цереброспинальной жидкостью крупного рогатого скота, вызывают менее выраженную воспалительную реакцию окружающих тканей, чем имплантаты без предварительной обработки.

**Morphologia.** – 2014. – Т. 8, № 1. – С. 74-79.

© В.С.Пикалюк, С.Г.Гривенко, В.В.Шаланин, А.С.Хатилов, Е.А.Журавель, З.В.Асанова, 2014

✉ [pikaluk@ukr.net](mailto:pikaluk@ukr.net)

**Pikaluk V.S., Hryvenko S.H., Shalanin V.V., Hatipov A.S., Zhuravel E.A., Asanova Z.V. Local tissue reaction on grafts at its implanting into anterior abdominal wall tissues and ways of its improvement.**

**ABSTRACT. Background.** In Ukraine surgical intervention because of hernia re-present 8-10% among other operations. Significant deficiency of any graft material is a manifestation of the local inflammatory process that occurs in response to the implantation of foreign material into the body. In this regard the development of synthetic materials which will cause a minor inflammatory response while maintaining a satisfactory strength characteristics and manufacturing cost. **Objective.** To experimentally approve the possibilities of processing the grafts with autogenous blood plasma and cattle cerebrospinal fluid for the reduction of tissue inflammatory reaction. **Methods.** 36 adult male rats were operated under ether narcosis with implantation of a polypropylene mesh endoprosthesis Alfa Vita 90 into anterior abdominal wall. Animals were divided into 2 groups: control, where grafts were processed with autogenic blood plasma, and experimental, with grafts processed with cattle cerebrospinal fluid. After 7, 14, 21 and 28 days after operation fragments of anterior abdominal wall were taken for histological analysis. **Results.** Intensity of local aseptic inflammatory reaction around the elements of the polypropylene mesh prosthesis in all terms was more intensive in the control group with continuous amplification till the 28<sup>th</sup> day after surgical intervention. While in experimental animals on the 28<sup>th</sup> day after graft implantation inflammatory signs were not visualized. **Conclusion.** Processing of polypropylene mesh implants with autologous blood plasma and cattle cerebrospinal fluid reduces the local inflammatory reaction after implantation in the anterior abdominal wall, decreasing the risk of local complications in the postoperative period.

**Key words:** herniology, implant, plasma, xenogenic cerebrospinal fluid.

### **Citation:**

Pikaluk VS, Hryvenko SH, Shalanin VV, Hatipov AS, Zhuravel EA, Asanova ZV. [Local tissue reaction on grafts at its implanting into anterior abdominal wall tissues and ways of its improvement]. *Morphologia*. 2014;8(1):74-9. Russian.

### **Введение**

Проблема хирургического лечения наружных грыж различных локализаций остается актуальной и по сей день. По статистическим данным 2-4% населения земли имеют грыжи передней брюшной стенки. Послеоперационные грыжи возникают у 4-11% больных, подвергшихся лапаротомии. Ежегодно в мире выполняется более 20 миллионов операций грыжесечения, что составляет 10-15% от всех оперативных вмеша-

тельств [1; 2; 3; 4]. В Украине оперативные вмешательства по поводу грыжевых дефектов составляют 8-10%. Существует большое количество методик операций при грыжах с использованием собственных тканей. Однако, все эти методы, в той или иной степени, не удовлетворяют хирургов, так как при этих методах частота рецидивов колеблется от 10-15% до 40% [3; 5; 6; 7; 8; 9]. В связи с этим, для пластики грыжевых дефектов все чаще используются син-

тетические имплантаты. В отличие от традиционных способов пластики, эта методика позволяет избежать натяжения тканей и значительно снижает число послеоперационных осложнений и рецидивов [10; 11; 12; 13]. Использование синтетических материалов с применением не натяжных способов пластики совершили переворот в герниологии. Сегодня во всем мире для пластики грыж успешно используют три материала: политетрафторэтилен, полиэстер и полипропилен. Они не являются канцерогенами и не вызывают аллергических реакций. При этом наиболее часто используются имплантаты из полипропилена, так как он является наиболее оптимальным материалом и считается «золотым стандартом» в хирургической герниологии [14; 15]. Однако, существенным недостатком любого пластического материала, который используется на сегодняшний день, является проявление местного воспалительного процесса, возникающего в ответ на имплантацию в организм чужеродного материала. В связи с этим, есть необходимость в разработке синтетических материалов, которые будут вызывать незначительную воспалительную реакцию, при условии сохранения удовлетворительных характеристик по прочности и стоимости производства. С этой целью было предложено использовать в качестве покрытия пластических материалов фетальные фибробласты, бесклеточный аутодермальный матрикс, мезенхимальные стволовые клетки [16; 17]. Так же появились первые экспериментальные данные по использованию полипропиленовых лигатур после предварительной обработки раствором альбумина плазмы крови при имплантации в мышцы и для формирования сосудистых анастомозов. По данным исследователей, это приводило к значительному снижению выраженности асептического воспаления вокруг лигатур. Этот феномен был назван «мимикрия шовного материала» [18]. А поскольку полипропиленовые имплантаты, используемые при пластике вентральных грыж, изготовлены из того же самого химического вещества – полипропилена, уместно исследование местной воспалительной реакции на имплантацию сетчатых эндопротезов, обработанных аутогенной плазмой крови. Так же представляет интерес исследование локальной воспалительной реакции на имплантацию сетчатых эндопротезов предварительно обработанных цереброспинальной жидкостью крупного рогатого скота, поскольку её состав близок к составу плазмы крови и содержит большое количество биологически – активных веществ [19], что может способствовать снижению выраженности асептического воспаления вокруг полипропиленового имплантата.

**Цель работы** – экспериментально обосновать возможность обработки полипропиленовых имплантатов аутогенной плазмой крови и цереброспинальной жидкостью крупного рогатого

скота для уменьшения воспалительной реакции окружающих тканей.

#### **Материалы и методы**

В эксперименте было прооперировано 36 половозрелых самцов белых крыс линии Вистар, массой тела 200-250 г, которым под эфирным наркозом в ткани передней брюшной стенки был имплантирован полипропиленовый сетчатый эндопротез Alfa Vita 90 отечественного производства. Материал фиксировали к тканям передней брюшной стенки капроновой лигатурой с четырех сторон. Исследование проводили с делением крыс на контрольную и подопытные группы №1, и №2. При этом, в подопытной группе №1 имплантат был обработан аутогенной плазмой крови, а в подопытной группе №2 – цереброспинальной жидкостью крупного рогатого скота. Время экспозиции составляло 30 минут. Крысы в течение 28 суток после оперативного вмешательства находились под наблюдением. На 7-е, 14-е, 21-е и 28-е сутки крыс по три выводили из эксперимента для получения биоматериала для гистологического исследования. Фрагменты передней брюшной стенки фиксировали в 10% растворе формалина и заливали в парафин. Срезы изготовленные на микротоме окрашивали гематоксилином и эозином и микроскопировали под малым ( $\times 10$ ) и большим ( $\times 40$ ) увеличениями. Так же было проведено гистоморфометрическое исследование при помощи компьютерной программы Master of morphology. Полученные результаты подвергались статистической обработке методом непараметрической статистики Манна-Уитли. Данные обработаны при помощи компьютерной программы SPSS.

#### **Результаты и их обсуждение**

Макроскопическое исследование показало, что у крыс из контрольной группы интенсивность воспалительного процесса нарастала в течение 28 суток. У 75% крыс местно наблюдали выраженную гиперемию и отек. У крыс из подопытных групп №1 и №2 воспалительный процесс был выражен в меньшей степени и его внешние проявления к 28 суткам не визуализировались. Результаты макроскопии подтверждаются гистологическим исследованием.

На 7-е сутки в контрольной группе вокруг фрагментов сетчатого эндопротеза наблюдается выраженная лейкоцитарная инфильтрация, определяются единичные гистиоциты и лимфоциты. По периферии наблюдается развитие грануляционной ткани (рис. 1). Средняя толщина воспалительного вала вокруг элементов сетчатого имплантата составляет 41,607 мкм (табл. 1).

В подопытной группе №1 на 7-е сутки лейкоцитарная инфильтрация менее выражена. В равной степени представлены лейкоциты, лимфоциты и гистиоциты. Определяется нормальное развитие грануляционной ткани (рис. 2). Толщина воспалительного вала вокруг элементов сет-

чатого имплантата в среднем составляет 27,497 мкм (табл. 1). В подопытной группе №2 на 7-е сутки имеются проявления неспецифических изменений в виде умеренно выраженного отека и полнокровия. В непосредственной близости к элементам сетчатого эндопротеза отмечается наличие незначительного количества макрофагов с большими хорошо окрашенными ядрами и

крупных фибробластов. Также отмечается незначительное количество лимфоцитов и лейкоцитов. Отмечается появление элементов молодой рыхлой соединительной ткани и капилляров грануляционной ткани (рис. 3). Толщина воспалительного вала значительно меньше, чем в контрольной и подопытной группе №1 и в среднем она составляет 25,233 мкм (табл. 1).

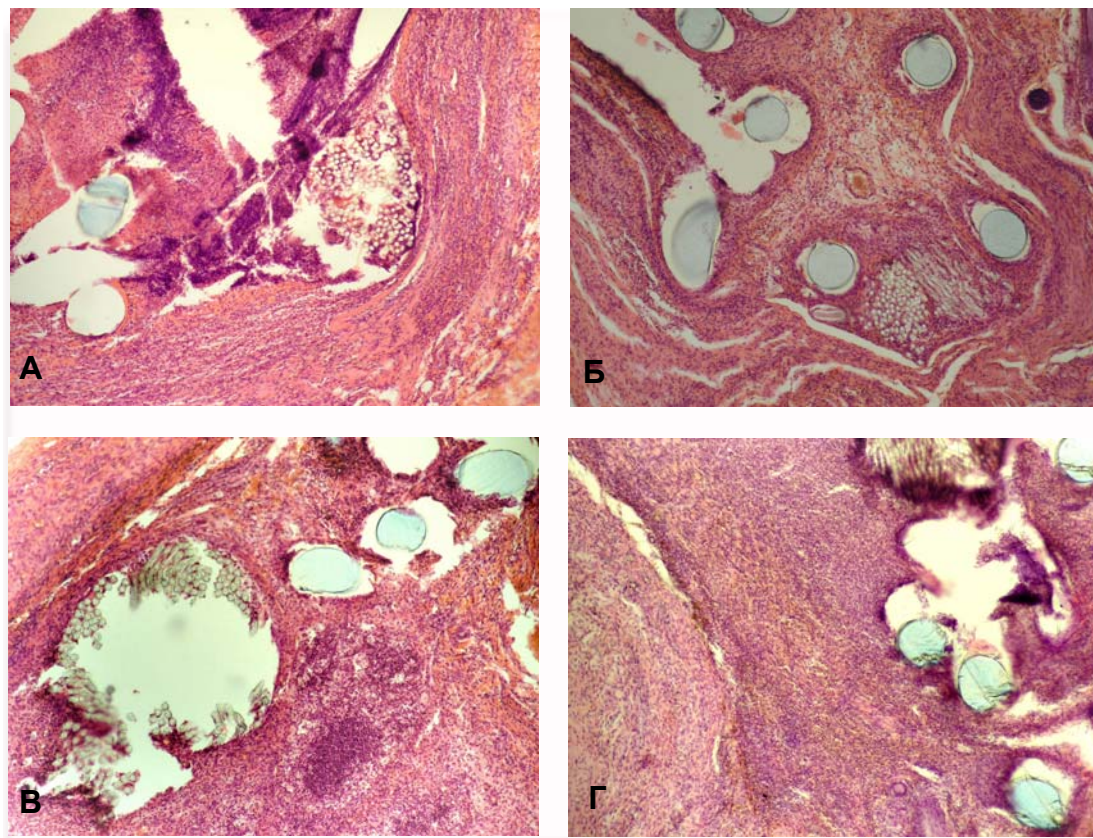


Рис. 1. Фрагмент передней брюшной стенки крысы с элементами полипропиленового сетчатого имплантата. А – 7-е сутки эксперимента, Б – 14-е сутки, В – 21-е сутки, Г – 28-е сутки. Окраска гематоксилином и эозином.  $\times 10$ .

Таблица 1

Толщина воспалительного вала вокруг элементов сетчатого эндопротеза (мкм)

Сроки эксперимента	Группы животных		
	Контрольная	Подопытная №1	Подопытная №2
7-е сутки	Ср – 41,607	Ср – 27,497	Ср – 25,233
	Макс – 59,486	Макс – 47,057	Макс – 57,070
	Мин – 28,015	Мин – 8,270	Мин – 10,793
14-е сутки	Ср – 46,724	Ср – 25,138	Ср – 21,863
	Макс – 79,702	Макс – 51,149	Макс – 42,540
	Мин – 14,667	Мин – 12,053	Мин – 11,710
21-е сутки	Ср – 40,012	Ср – 23,351	Ср – 21,593
	Макс – 54,743	Макс – 50,102	Макс – 34,769
	Мин – 31,693	Мин – 13,055	Мин – 12,389
28-е сутки	Ср – 31,068	Ср – 22,247	Ср – 20,104
	Макс – 43,423	Макс – 37,013	Макс – 37,715
	Мин – 18,144	Мин – 10,127	Мин – 14,750

Примечание: \* -  $P < 0,05$ ; Ср - средняя толщина воспалительного вала; Макс – максимальная толщина воспалительного вала; Мин – минимальная толщина воспалительного вала.



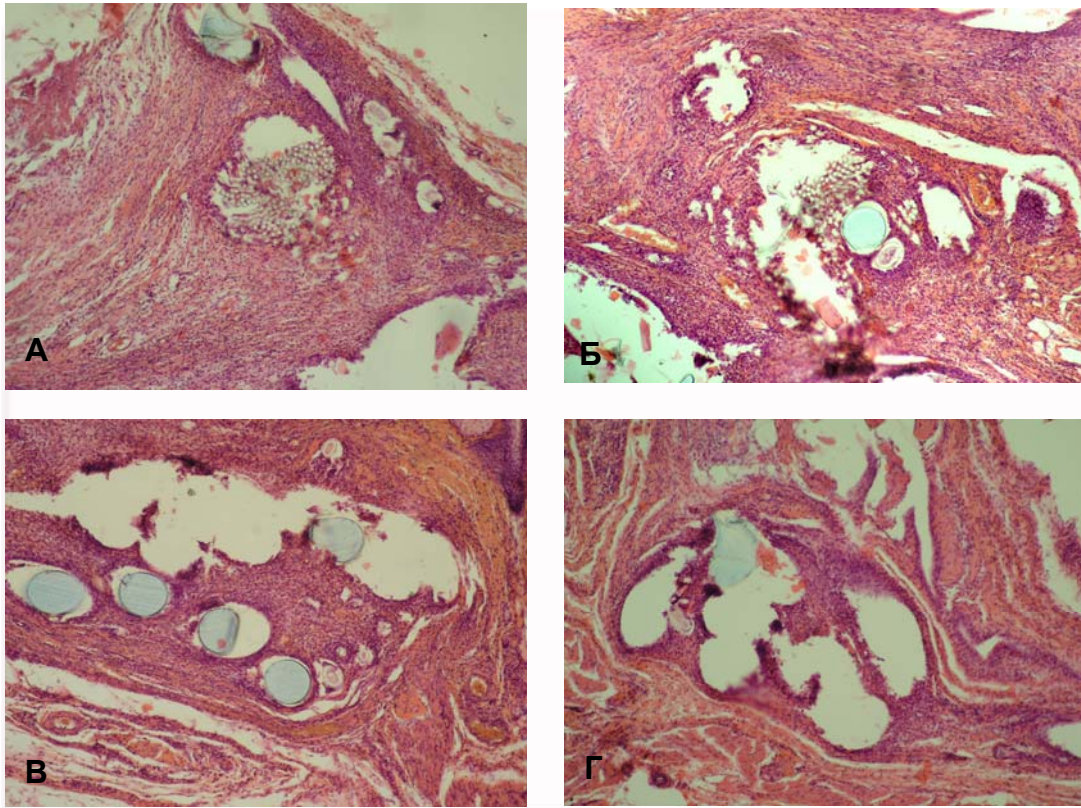


Рис. 2. Фрагмент передней брюшной стенки крысы подопытной группы №1 с элементами полипропиленового сетчатого имплантата. А – 7-е сутки эксперимента, Б – 14-е сутки, В – 21-е сутки, Г – 28-е сутки. Окраска гематоксилином и эозином.  $\times 10$ .

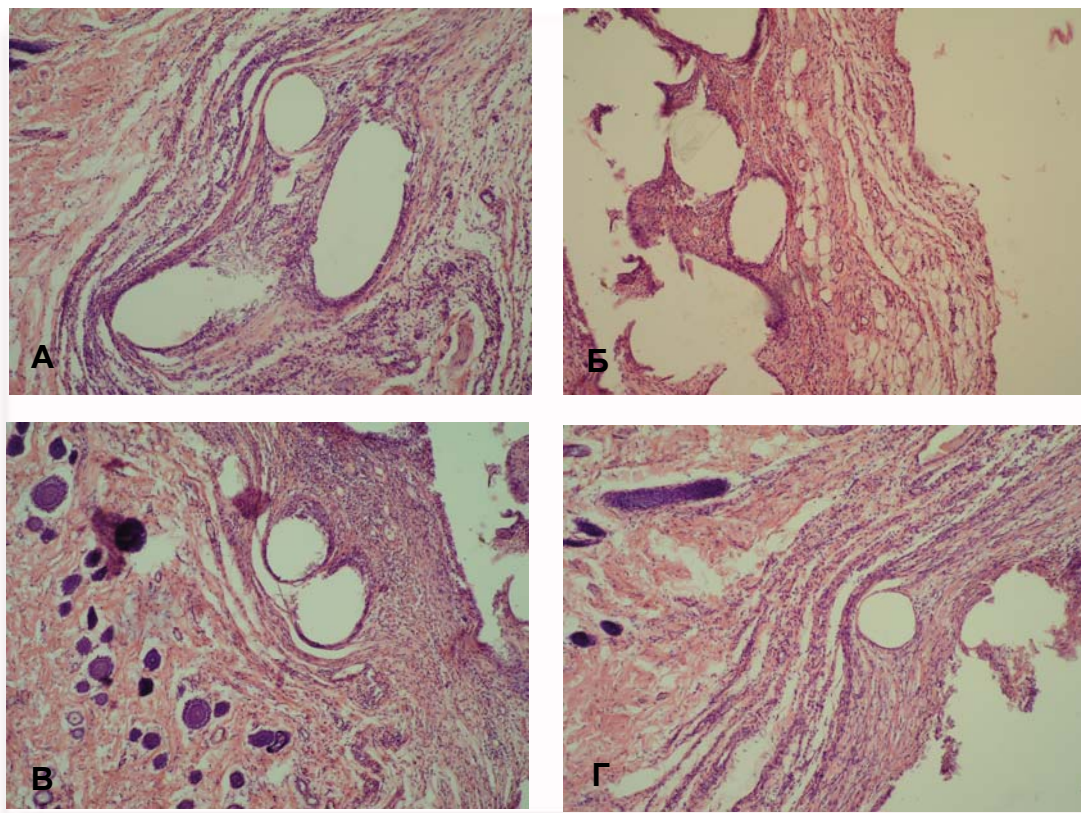


Рис. 3. Фрагмент передней брюшной стенки крысы подопытной группы №2 с элементами полипропиленового сетчатого имплантата. А – 7-е сутки эксперимента, Б – 14-е сутки, В – 21-е сутки, Г – 28-е сутки. Окраска гематоксилином и эозином.  $\times 10$ .

На 14-е сутки в контрольной группе уменьшено количество лейкоцитов и увеличено количество лимфоцитов и гистиоцитов. Определяются единичные сидерофаги и гигантские клетки фагоцитоза (рис. 1). Толщина воспалительного вала вокруг элементов сетчатого имплантата в среднем составляет 46,724 мкм (табл. 1). В подопытной группе №1 на 14-е сутки лейкоцитарная инфильтрация не прогрессирует. Она выражена в меньшей степени, чем в контрольной группе. Вокруг имплантата отсутствуют гигантские клетки фагоцитоза (рис. 2). Толщина воспалительного вала вокруг элементов сетчатого имплантата в среднем составляет 25,138 мкм (табл. 1). В подопытной группе №2 на 14-е сутки наблюдается практически полное исчезновение проявлений отека и полнокровия. Параллельно с этим отмечается уменьшение размеров зоны воспаления, по сравнению с опытом №2 на 7-е сутки. Наблюдается снижение количества, в первую очередь, сегментоядерных лейкоцитов, а количество лимфоцитов остается практически неизменным. Количество макрофагов так же становится несколько меньше, однако, при этом они увеличиваются в размерах. Помимо этого увеличивается количество фибробластов и соединительнотканых волокон в окружающей имплантат зоне. Гигантские клетки фагоцитоза не выявляются (рис. 3). Толщина воспалительного вала вокруг элементов сетчатого имплантата в среднем составляет 21,863 мкм (табл. 1).

На 21-е сутки в контрольной группе воспалительный процесс более выражен, чем в подопытных группах. Вокруг фрагментов сетчатого эндопротеза визуализируются гигантские клетки фагоцитоза (рис. 1). Толщина воспалительного вала в среднем составляет 40,012 мкм (табл. 1). В подопытной группе №1 на 21-е сутки появляются гигантские клетки фагоцитоза, которые окружают волокна имплантата. Интенсивность воспалительного процесса менее выражена, чем в контрольной группе (рис. 2). Толщина воспалительного вала вокруг элементов сетчатого имплантата в среднем составляет 23,351 мкм (табл. 1). В подопытной группе №2 на 21-е сутки уменьшается количество макрофагов и лимфоцитов. Сегментоядерные лейкоциты в составе воспалительного инфильтрата практически не выявляются. Отмечается крайне незначительная гигантоклеточная реакция вокруг полипропиленовой сетки (единичные гигантские клетки в отдельных полях зрения). Увеличивается количество молодой соединительной ткани, которая в виде «муфт» охватывает элементы имплантата. Отмечается дальнейшее уменьшение толщины зоны перифокального воспаления (рис. 3). Толщина воспалительного вала вокруг элементов

сетчатого имплантата в среднем составляет 21,593 мкм (табл. 1).

На 28-е сутки в контрольной группе определяется интенсивное воспаление вокруг фрагментов сетчатого эндопротеза. В поле зрения находятся нейтрофилы, лимфоциты, макрофаги, гигантские клетки фагоцитоза, а так же большое количество сидерофагов (рис. 1). Толщина воспалительного вала вокруг элементов сетчатого имплантата в среднем составляет 31,068 мкм (табл. 1). В подопытной группе №1 на 28-е сутки воспалительный процесс умеренный. В равной степени представлены лейкоциты, лимфоциты и гистиоциты. В правом нижнем углу – нормальное развитие грануляционной ткани. Вокруг элементов сетчатого эндопротеза определяется значительное количество гигантских клеток фагоцитоза (рис. 2). Толщина воспалительного вала вокруг элементов сетчатого имплантата в среднем составляет 22,247 мкм (табл. 1). В подопытной группе №2 на 28-е сутки уменьшается количество макрофагов и лимфоцитов. Определяются единичные гигантские клетки в отдельных полях зрения (рис. 3). Толщина воспалительного вала вокруг элементов сетчатого имплантата в среднем составляет 20,104 мкм (табл. 1). На представленных гистопрепаратах видно, что интенсивность местной асептической воспалительной реакции вокруг элементов полипропиленового сетчатого эндопротеза во всех сроках наиболее выражена в контрольной группе. В подопытной группе №1 воспалительная реакция выражена в меньшей степени. Наименее выраженная реакция наблюдается в подопытной группе №2, об этом свидетельствуют результаты гистологического и морфометрического исследований (табл. 1).

#### **Заключение**

На основании полученных результатов макро- и микроскопического исследования можно констатировать, что обработка полипропиленовых сетчатых имплантатов аутогенной плазмой крови и цереброспинальной жидкостью крупного рогатого скота способствует уменьшению локальной воспалительной реакции при их имплантации в ткани передней брюшной стенки, что уменьшает риск развития местных осложнений в послеоперационном периоде. Апробированные нами методы обработки полипропиленовых сетчатых имплантатов могут быть внедрены в хирургическую практику, так как они просты в осуществлении и не требуют значительных финансовых затрат.

**Перспективы дальнейших исследований** связаны с экспериментальным обоснованием обработки полипропиленовых имплантатов для уменьшения воспалительной реакции окружающих тканей.



**Литературні джерела**  
**References**

1. Adamian AA. [The way of alloplasty in herniology and its modern capabilities]. In: [Modern methods for hernia repair and abdominoplasty using polymeric implants: Proceedings of the 1st International conference]. Moscow; 2003. p.15-6. Russian.
2. Yegiev VN. [Non-tension hernioplasty]. Moscow: Medpraktika; 2000. p. 62-7. Russian.
3. Zhebrovskiy VV, Ilchenko FN. [Atlas of operations in abdominal hernias]. Simferopol: PE 'El-ninio'; 2004. 315 p. Russian.
4. Heniford BT, Park A, Ramshaw BJ, Voeller G. Laparoscopic repair of ventral hernias: nine years' experience with 850 consecutive hernias. *Ann Surg.* 2003 Sep;238(3):391-9; discussion 399-400. Cited in: PubMed; PMID: 14501505; PMCID:
5. Fedorov IV, Chugunov AN. [Prostheses in hernia surgery: a century of evolution]. *Gerniologiya.* 2004;(2):45-53. Russian.
6. Cornell RB, Kerlakian GM. Early complications and outcomes of the current technique of transperitoneal laparoscopic herniorrhaphy and a comparison to the traditional open approach. *Am J Surg.* 1994 Sep;168(3):275-9. Cited in: PubMed; PMID: 8080067.
7. Anthony T, Bergen PC, Kim LT, Henderson M, Fahey T, Rege RV, Turnage RH. Factors affecting recurrence following incisional herniorrhaphy. *World J Surg.* 2000 Jan;24(1):95-100;discussion 101. Cited in: PubMed; PMID: 10594211.
8. Macintyre IM. Best practice in groin hernia repair. *Br J Surg.* 2003 Feb;90(2):131-2. DOI: 10.1002/bjs.4064. Cited in: PubMed; PMID: 12555287.
9. Berger D, Bientzle M, Müller A. Postoperative complications after laparoscopic incisional hernia repair. Incidence and treatment. *Surg Endosc.* 2002 Dec;16(12):1720-3. Epub 2002 Sep 6. Cited in: PubMed; PMID: 12209325.
10. Belokonev VI, Kovaliova ZV, Pushkin SYu. [Biochemical aspects of postoperative hernia recurrence after plastics with combined method]. *Gerniologiya.* 2004;(3):7-8. Russian.
11. Soloviev NA, Chudnykh SM, Ivanov YuV. [Hernioplasty for large and giant ventral hernias]. *Gerniologiya.* 2004;(3):45. Russian.
12. Surkov NA. [Anatomical and functional reconstruction of anterior abdominal wall in its deformations and defects] [dissertation's synopsis]. Kursk; 2007. 43 p. Russian.
13. Burger JW, Halm JA, Wijsmuller AR, ten Raa S, Jeekel J. Evaluation of new prosthetic meshes for ventral hernia repair. *Surg Endosc.* 2006 Aug;20(8):1320-5. Epub 2006 Jul 24. Cited in: PubMed; PMID: 16865616.
14. Vinnyk YuS. [Surgical treatment of hernias of anterior abdominal wall]. Krasnoyarsk; 2011. 260 p. Russian.
15. Tsverov IA, Bazaev AV. [Surgical treatment of patients with ventral hernias: modern state]. *Modern technologies in medicine.* 2010;(4):122-7. Russian.
16. Bogdan VG. [Culturing the mesenchymal stem cells of adipose tissue on surgical mesh]. *Gerniologiya.* 2009;(3):7. Russian.
17. Dubova YeA, Yegiev VN, Schegolev AI. [Morphological changes in the zone of fibroblast-coated mesh stents implantation]. In: [Proceedings of 1st International conference 'Modern technologies and capabilities in reconstructive and aesthetic surgery']. Almanakh Instituta khirurgii im. A.V.Vishnevskogo. 2008;(2):26-7. Russian.
18. Alekseyeva TA, Beregovoy OV, Gomoliako IV, Lazarenko ON, Tinkov VN, Yaschuk YuI. [Mimicry of the suture to the patient's organism]. *Klinichna khirurgiya.* 2001;(11):3. Russian.
19. Pikaluk VS, editor. [Liquor as humoral environment of the body]. Simferopol: IT 'Areal'; 2010. 192 p. Russian.

**Пикалюк В.С., Гривенко С.Г., Шаланін В.В., Хатіпов А.С., Журавель Є.А., Асанова З.В. Місцева реакція тканин на поліпропіленовий сітчастий ендопротез при його імплантації в тканини передньої черевної стінки і можливі шляхи її зменшення.**

**Реферат.** Метою дослідження було експериментальне обґрунтування обробки поліпропіленових сітчастих ендопротезів аутогенною плазмою крові і цереброспінальною рідиною великої рогатої худоби для зменшення запальної реакції оточуючих тканин. Встановлено, що поліпропіленові імпланти, оброблені аутогенною плазмою крові і цереброспінальною рідиною великої рогатої худоби, викликають менш виражену запальну реакцію оточуючих тканин, ніж імпланти без попередньої обробки.

**Ключові слова:** герніологія, імплантат, плазма крові, ксеногенна цереброспінальна рідина.