

В.В.Корнієнко¹
О.В.Калінкевич²
М.В.Погорєлов¹
О.М.Олешко¹

¹ Сумський державний
університет

² Інститут прикладної фі-
зики НАН України
м. Суми

Ключові слова: опіки,
лікування, засоби медич-
ного призначення, хітозан,
морфометрія.

Надійшла: 22.10.2013

Прийнята: 29.11.2013

DOI: <https://doi.org/10.26641/1997-9665.2013.4.42-50>

УДК 616-001.17-089.26: 547.995

ОСОБЛИВОСТІ МОРФОГЕНЕЗУ ОПІКОВОЇ РАНИ ПРИ ЗАСТОСУВАННІ ХІТОЗАНОВИХ МЕМБРАН В РІЗНІ ВІКОВІ ПЕРІОДИ

Реферат. Застосування хітозанових плівок для лікування термічних ушкоджень призводило до прискорення очищення рани від некротичних мас та відторгнення струпу, зменшення інтенсивності запальної реакції та розладів кровообігу, пришвидшення епітелізації рани, а також регулювало утворення рубцевої тканини у щурів різного віку. Застосування засобу місцевого призначення у тварин старечого віку не призводило до суттєвих покращень морфології регенерату, що, можливо, пов'язане з низькою чутливістю ефektorних клітин рани.

Morphologia. – 2013. – Т. 7, № 4. – С. 42-50.

© В.В.Корнієнко, О.В.Калінкевич, М.В.Погорєлов, О.М.Олешко, 2013

✉ vicorn77@mail.ru

Kornienko V.V., Kalinkevich O.V., Pogorelov M.V., Oleshko A.N. The morphogenesis features of burn wounds by applying chitosan membranes in different age periods.

ABSTRACT. Background. The number of research devoted to chitosan application for burn defects treatment has increased during the last decades. However, the age-related features of skin regeneration with chitosan application are still uninvestigated **Objective.** The aim of our research was to evaluate effectiveness of chitosan coatings application to treat burns in different age periods. **Methods.** We studied the tissue morphogenesis features of the thermal damaged skin. We modeled the burn wounds of IIIb degree on the rats of experimental and control groups. And then we applied chitosan coatings on the animals of the experimental group to analyze the effectiveness of topical treatment. We analyzed the healing of burn wounds by the following morphological criteria: types of the epidermis and dermis damage; terms and features of wound cleaning; presence and degree of inflammation intensity and blood circulation disorders; quantity and quality of cellular infiltration. Other criteria were terms and degree of connective and epithelial tissue formation and levels of their differentiation and distribution; presence or absence of synchrony regenerative processes in the epithelium and connective tissue (especially features of vessel formation); presence or absence of morphological manifestations of pathological regeneration in the epithelium and connective tissue. **Results.** We found that the rate of burn healing applying chitosan coatings speeded up as they stimulated both macrophage reaction (with further inflammation reduction); cellular proliferation of fibroblasts and vessel formation. Moreover, granulation tissue and collagen fibers formed faster. Besides, epithelium regeneration and scar formation enhanced. As a result, epithelial cell migration and tissue contraction covered the wound. **Conclusion.** Application of chitosan membranes to treat thermal burns enhanced wound cleaning from dead tissue and reduced eschar, decreased the intensity of inflammatory reactions and disorders of blood circulation, improved epithelization of the wound and regulated formation of the scar tissue. Nevertheless, application of topical treatment for rats (aged 22 months) changed insignificantly the regenerate structure comparing with the animals from other groups.

Key words: burn, treatment, medical supplies, chitosan, morphometry.

Citation:

Kornienko VV, Kalinkevich OV, Pogorelov MV, Oleshko AN. [The morphogenesis features of burn wounds by applying chitosan membranes in different age periods]. *Morphologia*. 2013;7(4):42-50. Ukrainian.

Вступ

У повсякденному житті зовнішній покрив людини піддається впливу різних чинників навколишнього середовища. У шкірі добре розвинені процеси репаративної регенерації, в основі яких лежать механізми міграції та мітотичного поділу епідермальних клітин і клітин дерми. Проблемою відновлення пошкоджених тканин займаються з давніх часів, оскільки тільки маючи точне уявлення про функції і механізмах взаємодії кожної з клітин, що беруть участь в ранової

процесі, можна розробити раціональні, високоефективні методи лікування ран та попередити виникнення ускладнень їх перебігу [1].

Термічні опіки шкіри займають значне місце в структурі побутового та виробничого травматизму. Технічний прогрес не тільки не привів до зниження числа опікових травм; навпаки, частота термічних уражень і летальність серед обпалених мають явну тенденцію до росту [2]. Найбільшу небезпеку для життя представляють значні за площею та глибиною термічні ураження, що

супроводжуються розвитком опікової хвороби. Проте, в даний час відзначається прогресивне зростання локальних глибоких опіків, при яких зона ураження не перевищує 10% поверхні тіла. Так, питома вага цієї категорії постраждалих збільшилася за останні 30 років удвічі і досягла 60% від загальної кількості пацієнтів, що знаходилися на стаціонарному лікуванні з приводу опіків. Лікування таких хворих являє собою серйозну медико-соціальну проблему через значну кількість тяжких функціональних порушень та естетичних дефектів, а іноді й інвалідизацію пацієнтів [3; 4].

Однією з основних проблем лікування постраждалих від опіків є повнота відновлення шкірних покривів, втрачених в результаті термічної травми, від чого залежить характер перебігу і результат періоду реконвалесценції. Не менш важливою проблемою є профілактика післяопікових рубців, оскільки поширені консервативні методи лікування опіків виявляються часто недостатньо ефективними. У зв'язку з вищевикладеним розробка нових консервативних засобів, в тому числі спрямованих на профілактику утворення грубих рубців при глибоких опіках шкіри, є досить актуальною.

Для лікування опіків існує велика кількість методів, способів, розроблено безліч препаратів з різним механізмом дії та цільовим призначенням. Останніми роками в практику впроваджені нові перев'язувальні матеріали, засоби та покриття природного та синтетичного походження для лікування ран [5-7]. Однак, високий відсоток інфекційних ускладнень у опікових хворих, розвиток резистентності мікроорганізмів до лікарських препаратів, зниження загальної та місцевої імунологічної реактивності організму вимагають подальшого вивчення, розробки та вдосконалення методів лікування [8; 9]. Підвищити якість лікування пацієнтів з раневими дефектами опікової етіології можливо шляхом вдосконалення методів місцевої терапії залежно від фази перебігу ранового процесу за рахунок розробки ефективних ранових покриттів [10; 11]. Таким чином, перспективною є розробка матеріалу, який міг би служити матрицею для росту тканин, стимулювати диференціювання власних клітин організму, володіти протекторними властивостями, здатністю підтримувати місцевий гомеостаз, забезпечуючи оптимальні умови для перебігу ранового процесу [12; 13].

В останні десятиріччя зросла кількість досліджень щодо використання хітозану для створення засобів медичного призначення для лікування ушкоджень шкіри [14-16]. Хітозанові плівки добре моделюються на різних ділянках тіла, забезпечують нормальний парообмін в рані, сорбують надлишок ранового ексудату, мають пролонговану антимікробну і знеболюючу дію, створюють вологе середовище, оптимальне для

міграції фібробластів та макрофагів, які продукують фактори росту, сприяючи тим самим прискоренню ангіогенезу, фібринолізу і процесів ранового загоєння, а також запобігають утворенню рубців [10; 17-19]. При цьому відкритими залишаються питання вікових особливостей регенерації шкіри при застосуванні даних матеріалів. Зважаючи на потенціальний механізм дії засобу, який базується на стимуляції активності клітин мікрооточення в рані та оптимізації синтезу міжклітинної речовини в умовах застосування хітозанових мембран, можливі вікові особливості загоєння ушкоджень.

Тому, **метою** нашого дослідження була оцінка ефективності застосування хітозанового покриття для лікування опіків на основі вивчення особливостей морфогенезу тканин в зоні термічного пошкодження шкіри у тварин різного віку.

Матеріали та методи

Вивчення морфологічних особливостей регенераційних процесів шкіри при опіковій травмі та застосуванні хітозанових плівок проводилося на білих лабораторних щурах-самцях 3 вікових груп: молодого (3 місяці), зрілого (9 місяців) та старечого (22 місяці) віку. Утримання тварин та експерименти відбувалося згідно з «Європейською конвенцією щодо захисту хребетних тварин, які використовуються з експериментальними та іншими науковими цілями» (Страсбург, 1986), Директивою Європейського парламенту та Ради ЄС від 22.09.2010 року та «Загальними етичними принципами експериментів на тваринах», ухваленими Першим національним конгресом з біоетики (Київ, 2001).

Згідно мети та задач дослідження, лабораторні тварини були поділені на контрольну (75 тварин) та експериментальну (75 тварин) серії, в кожній з яких виділили по 3 групи з 25 тварин відповідного віку. Щурам експериментальної та контрольної груп проводилося моделювання опікової рани III ступеню. Під дією ін'єкційного кетамінового наркозу (10 мг/кг) лабораторним тваринам на попередньо поголену шкіру в міжлопатковій зоні контактно впливали жалом паяльника, що закінчується металевією пластинкою з площею 1,76 см² (діаметр 1,5 см). Температура пластини складала 250 °С, а експозиція впливу - 2 секунди після згасання індикатора, що сигналізує про нагрів паяльника до потрібного режиму температури. У результаті чого моделюється опікова рана III ступеню з площею ураження, яка дорівнює площі металевією пластинки.

Тваринам експериментальної серії для місцевого лікування ран використовували інноваційні хітозанові покриття, заміна яких проводилася щоденно. В контрольній серії заживлення рани відбувалося з використанням стерильних марлевих пов'язок.

Забір матеріалу для гістологічних та морфо-

метричних досліджень проводився на 1, 3, 7, 14 та 21 добу після нанесення травми, що відповідає термінам, які характеризують основні етапи регенераційних процесів шкіри.

Для приготування гістологічних препаратів відбувався забір ділянки раневого дефекту з прилеглою шкірою та підлеглими тканинами розміром 1 см² та товщиною до 5 мм. Отримані зразки фіксувалися в 10% розчині нейтрального формаліну (рН 7,2). Після 24-годинної експозиції у розчині формаліну та наступного проведення шматочків шкіри в етиловому спирті висхідної концентрації, біоптат заливався в парафінові блоки. В подальшому виготовлялися парафінові серійні зрізи товщиною 5-7 мкм та після депарафінізації проводилося забарвлення препаратів гематоксилином-еозином [20]. Гістологічні препарати вивчалися за допомогою світлового мікроскопа "Micromed XS-4130" (об'єктиви $\times 60$, $\times 90$, окуляр $\times 16$) з відеокамерою "Micromed MA 88-300" з використанням програми захвату зображень "ВидеоТест 5,0" (Санкт-Петербург, Росія).

Порівняльна оцінка загоєння опікових ран проводилася за комплексом морфологічних показників, що характеризують регенераторний процес: характер пошкодження епідерміса та дерми; терміни і особливості очищення рани; наявність та ступінь інтенсивності запального процесу, розладів кровообігу; наявність та якісний склад клітинного інфільтрату; терміни і ступінь розвитку сполучнотканинного і епітеліального регенератів, рівень їх диференціювання та поширення; наявність або відсутність синхронності регенераторних процесів у системі епітелій-сполучна тканина; особливості процесу ангіогенезу; наявність або відсутність морфологічних проявів патологічної регенерації епітелію і сполучної тканини (гіперплазія, рубцювання).

Морфометрію гістологічних препаратів проводили за допомогою програми «SEO Image lab 2.0» (Суми, Україна) з урахуванням наступних показників: відносна площа стромального набряку, відносна площа судин дерми, середній діаметр судин дерми, відносна площа судин грануляційної тканини та середній діаметр судин грануляційної тканини [21].

Статистичну обробку результатів досліджень проводили з використанням t-критерію Стьюдента. Відмінності середніх вважали значущими з рівнем ймовірності не менше 95% ($p \leq 0,05$).

Результати та їх обговорення

Загоєння ран – складний процес, що протікає на різних рівнях, кінцевою метою якого є ліквідація пошкодження з максимальним відновленням анатомічної структури за умови мінімальних функціональних втрат [22]. У результаті процесу загоєння ран відбувається відновлення позаклітинного матриксу (з формуванням або без формування рубця) і епітеліального покриву, а

від результатів отриманого лікування буде залежати якість життя пацієнта [23]. Загальновідомим є уявлення про те, що рановий процес відрізняється стадійністю, тобто в своєму розвитку закономірно проходить кілька фаз, які послідовно змінюють одна одну, за участю клітинних елементів, що діють в обмеженій ділянці, але безпосередньо не пов'язані один з одним [24-26].

Термічна травма шкіри отримана запропонованим нами способом, супроводжувалася розвитком сухого коагуляційного некрозу без загибелі поверхневого шару м'язів. Опікова рана починала формуватися з 2 доби від початку експерименту. У тварин контрольної серії вже з 3 доби спостерігалось розм'якшення центральної частини кірки, яка утворилася на поверхні ранового дефекту з некротизованих елементів епідермісу та дерми, при надавлюванні з-під кірки виділявся серозно-гнійний ексудат. При дослідженні біоптатів 3 доби спостереження в зоні ранового дефекту визначалися ознаки запалення: виражений набряк епідерміса та дерми, мікроциркуляторні розлади у формі венулярного повнокров'я, явищ стазу в капілярах, гемолізу еритроцитів і крайового стояння формених елементів у венулах і капілярах, а також клітинна інфільтрація всіх шарів шкіри (переважно нейтрофільно-лімфоцитарна з незначною кількістю макрофагів та полібластів). Так, відносна площа стромального набряку у тварин контрольної серії в цьому терміні дослідження складала $22,13 \pm 1,2\%$, $26,90 \pm 0,29\%$ та $32,24 \pm 0,39\%$ з відносною площею судин дерми при цьому $7,22 \pm 0,09\%$, $8,55 \pm 0,11\%$, $10,36 \pm 0,21\%$ відповідно до віку тварин. Розширення судин мікроциркуляторного русла, переваскулярний набряк та дифузна ексудативно-запальна реакція спостерігалася також і в підшкірній жировій клітковині. Волосяні фолікули та потові залози були частково збережені, а загиблі являли собою безструктурні маси.

На 7 добу зона термічного ураження являла собою типовий коагуляційний некроз: спостерігалася деструкція всіх компонентів шкіри (епідермісу, сосочкового і сітчастого шарів дерми), зберігалася значна інфільтрація поліморфно-ядерними лейкоцитами з невеликою домішкою лімфоцитів, макрофагальних елементів та фібробластів, кількість яких помітно збільшилась порівняно з попереднім терміном спостереження. На тлі некротично змінених тканин виявлялися крововиливи різного розміру, як у зоні дифузної, так і осередкової лейкоцитарної інфільтрації, яка відмежовувала детрит від збережених тканин. У тканинах дна рани зберігалися набряк, застійне повнокров'я судин мікроциркуляторного русла, з'являлися макрофагально-гістіоцитарні елементи. Грануляційна тканина росла у вигляді коротких тонких тяжів з проліферуючих фібробластів веретеноподібної форми, які супроводжувалися капілярами, у напрямку від країв рани до її

центру. В цьому терміні спостереження відсоток площі судинної мережі грануляційної тканини збільшився в 3 рази у тварин всіх вікових груп, при цьому середній діаметр судин грануляційної тканини склав $16,92 \pm 0,05$ мкм, $17,06 \pm 0,15$ мкм та $15,14 \pm 0,13$ мкм відповідно до віку. Біля країв рани спостерігалася регенерація епідермісу у вигляді невеликих тонких пластів новоутворених кератиноцитів. У базальних шарах епідермісу спостерігалися ознаки проліферативної активності.

На 14 добу експерименту спостерігалася часткова епітелізація ранової поверхні. В центральних ділянках опіку зберігався сформований струп. Біоптати шкіри цього терміну спостереження характеризувалися зменшенням набряку та згасанням запальної реакції з переважанням лімфоцитарно-гістіоцитарного компоненту на тлі наростання кількості фібробластів, ендотеліоцитів та епітеліоцитів. Так, відносна площа стромального набряку зменшилася майже в 3 рази у тварин молодого та зрілого і в 2 рази у тварин старечого віку порівняно з 1 добою дослідження. Збільшилася кількість грануляційної тканини та відносна площа судин грануляційної тканини до $16,55 \pm 0,29\%$, $18,20 \pm 0,14\%$ та $14,75 \pm 0,10\%$ відповідно у тварин молодого, зрілого та старечого віку. Зберігалася висока проліферативна активність базальних шарів епідермісу. Також спостерігався розвиток сполучної тканини як у дермі, так і в підшкірній жировій клітковині. При цьому відносна площа судин дерми зменшилась до $5,77 \pm 0,07\%$, $6,69 \pm 0,05\%$ та $8,44 \pm 0,05\%$, а середній діаметр судин дерми склав $16,35 \pm 0,13$ мкм, $21,40 \pm 0,07$ мкм та $28,37 \pm 0,44$ мкм відповідно до віку тварин, що в комплексі з іншими показниками свідчить про зміну фаз ранового процесу від запалення до регенерації.

Дослідження біоптатів 21 доби виявило відсутність ознак набряку у тварин молодого та зрілого віку, лише у тварин старечого віку відносна площа стромального набряку складала $7,76 \pm 0,15\%$, що обумовлене уповільненим протіканням репаративних процесів внаслідок вікових особливостей. Серед клітинного компоненту переважали клітини гістіоцитарного ряду, збільшилась кількість сполучної тканини та її грубоволокнистого компоненту. Грануляційна тканина майже не визначалася у тварин всіх вікових груп. Виявлялися ознаки реорганізації новоутвореної тканини та формування рубця, при цьому спостерігається суттєва деформація та порушення структури за рахунок рубцевих змін. Повна епітелізація ранового дефекту відбулася лише у тварин молодого та зрілого віку. У тварин старечого віку мала місце незавершена епітелізація в поєднанні з гальмуванням процесу дозрівання сполучної тканини в центральній зоні регенерату. Разом з тим, необхідно відмітити наявність порушень проліферації, диференціювання та

ороговіння епідермісу у тварин всіх вікових груп.

Формування струпу у тварин експериментальної серії відбувалося в такі ж терміни, як і в контрольній серії, проте визначалися певні якісні зміни. Так, застосування хітозанових плівок призводило до ослаблення ексудативної фази запалення, що макроскопічно проявлялося значно меншою піднесеністю країв рани та відсутністю серозно-гнійного ексудату під сформованим струпом, який був помітніше тоншим. Гістологічно у біоптатах на 3 добу після корекції опіку хітозаном спостерігався менше виражений набряк тканин шкіри, клітинної інфільтрації та мікроциркуляторних змін в ділянці термічного ураження (рис. 1). Так, відносна площа стромального набряку була достовірно меншою, ніж у тварин контрольної групи на $17,5$ ($p \leq 0,05$) у тварин молодого, на $16,2\%$ ($p \leq 0,05$) у тварин зрілого та на $9,6\%$ ($p \leq 0,05$) у тварин старечого віку.

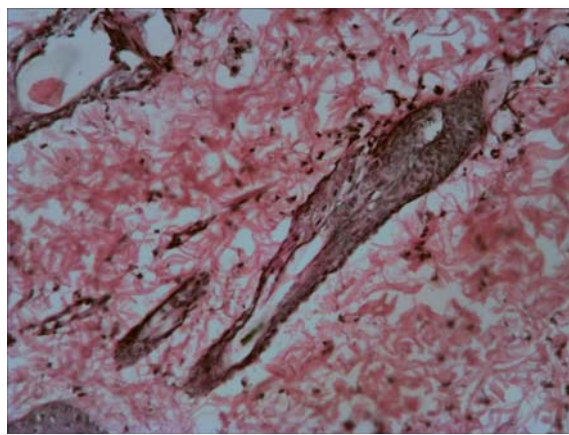


Рис. 1. Ділянка шкіри щура експериментальної серії молодого віку на 3 добу після моделювання термічної травми. Фарбування гематоксиліном-еозином. $\times 200$.

Біоптат шкіри з хітозановим покриттям після 7 днів спостереження характеризувався значно меншим набряком епідермісу, дерми та підшкірної клітковини у тварин всіх вікових груп порівняно з контрольною серією (табл. 1). Тканинний детрит та некротичні тканини обмежувалися запальною нейтрофільно-лімфоцитарною інфільтрацією з помітним переважанням макрофаго-гістіоцитарного компоненту. Очищення від некротичних тканин відбувалося швидше. Розвиток грануляційної тканини у ділянках пошкодження набуває більшого розвитку, при чому цей процес відбувається рівномірно по всьому вогнищу ураження на відміну від контрольної серії, в біоптатах якої грануляції утворювалися переважно на кордоні осередку ураження, а в центрі зберігалася зона коагуляційного некрозу (рис. 2). Відносна площа судин грануляційної тканини була достовірно більше на $21,3\%$ ($p \leq 0,05$) у тварин молодого, на $20,6\%$ ($p \leq 0,05$) у тварин зрілого та

на 18,4% ($p \leq 0,05$) у тварин старечого віку, при цьому середній діаметр судин грануляційної тканини достовірно збільшився на 11,2% ($p \leq 0,05$),

7,7% ($p \leq 0,05$) та 15,6% ($p \leq 0,05$) у відповідних вікових групах порівняно з контрольною серією.

Таблиця 1
Показники морфометрії гістологічних препаратів біоптатів рани щурів молодого віку контрольної та експериментальної серій

Показник	Термін дослідження, доба									
	1		3		7		14		21	
	К	Е	К	Е	К	Е	К	Е	К	Е
Відносна площа стромального набряку, %	24,60 ±0,55	24,14 ±0,53	22,13 ±1,20	18,22 ±0,98*	14,48 ±1,12	10,05 ±1,02*	7,51± 0,16	5,97± 0,14*	-	-
Відносна площа судин дерми, %	7,54± 0,13	7,09± 0,11	7,22± 0,09	6,73± 0,08*	6,45± 0,06	5,85± 0,05*	5,77± 0,07	5,62± 0,06	5,54± 0,05	5,31± 0,05
Середній діаметр судин дерми, мкм	25,44 ±1,33	25,02 ±1,30	22,35 ±0,50	20,77 ±0,85*	17,51 ±0,15	16,12 ±0,14*	16,35 ±0,13	16,01 ±0,13	16,55 ±0,04	15,98 ±0,06
Відносна площа судин грануляційної тканини, %	-	-	2,88± 0,05	3,59± 0,07*	13,35 ±0,15	16,97 ±0,22*	16,55 ±0,29	17,22 ±0,27	10,64 ±0,11	9,91± 0,10*
Середній діаметр судин грануляційної тканини, мкм	-	-	11,52 ±0,03	12,11 ±0,03*	16,92 ±0,05	18,05 ±0,06*	18,22 ±0,17	20,50 ±0,19*	20,46 ±0,07	21,44 ±0,08

Примітка: * – достовірність різниці у порівнянні з контролем ($p \leq 0,05$), К – контроль, Е – експеримент із застосуванням хітозанових мембран.

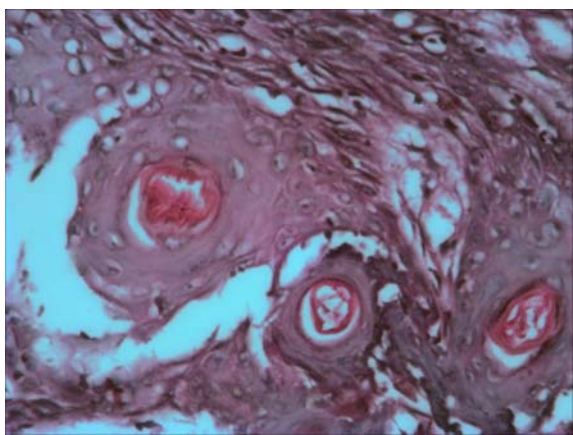


Рис. 2. Ділянка шкіри щура експериментальної серії зрілого віку на 7 добу після моделювання термічної травми. Фарбування гематоксиліном-еозином. $\times 400$.

Через 14 діб після опіку шкіри в експериментальній серії спостерігалися ознаки епітелізації ранового дефекту, відбулась повна десквамація струпу. Набряк практично був відсутній, лейкоцитарної інфільтрації майже не спостерігалось, залишалися незначні явища розладів мікроциркуляції (рис. 3). Площа стромального набряку була достовірно менша на 20,4% ($p \leq 0,05$), на 18,9% ($p \leq 0,05$) та на 13,1% ($p \leq 0,05$) відповідно у тварин молодого, зрілого та старечого віку (табл. 2). Грануляційна та сполучна тканина мали бі-

льше поширення відносно відповідного терміну дослідження контрольної серії. Грануляційна тканина складалася з великої кількості новоутворених судинних петель, орієнтованих перпендикулярно до поверхні рани, і численних тяжів фібробластів, серед яких зустрічалися клітини з мітозами. Тонкостінні судини були розташовані рівномірно по всій грануляційній тканині, практично однакового діаметру. Розвиток сполучної тканини відмічався в усіх шарах дерми, підшкірній жировій клітковині. При цьому площа судин дерми та їх середній діаметр достовірно зменшились на 7,2% ($p \leq 0,05$) та 10,6% ($p \leq 0,05$) відповідно лише у тварин старечого віку (табл. 3). З ділянок неушкодженої шкіри рухався новоутворений пласт епітелію, що поступово закривав ранову поверхню, формуючи характерні пласти світлих клітин з широкою цитоплазмою.

На 21 день спостерігалася повна епітелізація ранового дефекту у тварин всіх вікових груп з утворенням тонкого ніжного рубця, в якому визначалися зачатки сальних залоз та волосяних фолікулів (рис. 4). Кількість сполучної тканини в біоптаті шкіри була значною, проте грубоволокнистий компонент менш виражений порівняно з контрольною серією. Деформація і порушення структури за рахунок рубцевих змін шкіри були незначні, формування сполучної тканини відбувалось рівномірно по всьому регенерату, в той час як в контрольній серії ступінь зрілості спо-

лучної тканини зменшувалась від поверхні рани до її дна.

Таблиця 2

Показники морфометрії гістологічних препаратів біоптатів рани щурів зрілого віку контрольної та експериментальної серій

Показник	Термін дослідження, доба									
	1		3		7		14		21	
	К	Е	К	Е	К	Е	К	Е	К	Е
Відносна площа стромального набряку, %	23,90 ±0,33	23,31 ±0,32	26,90 ±0,29	22,52 ±0,27 *	14,03 ±0,77	10,11 ±0,51 *	9,25± 0,15	7,51± 0,11*	-	-
Відносна площа судин дерми, %	8,90± 0,15	8,40± 0,12	8,55± 0,11	8,01± 0,09*	7,39± 0,15	6,77± 0,13*	6,69± 0,05	6,52± 0,05	6,44± 0,22	6,31± 0,20
Середній діаметр судин дерми, мкм	36,01 ±0,64	36,50 ±0,66	31,20 ±0,95	28,50 ±0,89 *	23,90 ±0,17	22,12 ±0,12 *	21,40 ±0,07	20,91 ±0,09	20,17 ±0,20	19,73 ±0,12
Відносна площа судин грануляційної тканини, %	-	-	4,10± 0,05	4,95± 0,06*	13,32 ±0,10	16,78 ±0,19 *	18,20 ±0,14	19,35 ±0,13	14,82 ±0,05	13,52 ±0,09
Середній діаметр судин грануляційної тканини, мкм	-	-	11,05 ±0,09	12,26 ±0,07 *	17,06 ±0,15	18,50 ±0,19 *	18,30 ±0,06	20,40 ±0,11 *	19,33 ±0,15	20,51 ±0,17

Примітка: * – достовірність різниці у порівнянні з контролем ($p \leq 0,05$), К – контроль, Е – експеримент із застосуванням хітозанових мембран.

Таблиця 3

Показники морфометрії гістологічних препаратів біоптатів рани щурів старечого віку контрольної та експериментальної серій

Показник	Термін дослідження, доба									
	1		3		7		14		21	
	К	Е	К	Е	К	Е	К	Е	К	Е
Відносна площа стромального набряку, %	29,95 ±0,35	29,76 ±0,33	32,24 ±0,29	30,11 ±0,21	26,48 ±0,57	20,92 ±0,37 *	18,29 ±0,22	15,89 ±0,02 *	7,76± 0,15	5,55± 0,13*
Відносна площа судин дерми, %	10,59 ±0,03	10,35 ±0,06	10,36 ±0,21	10,02 ±0,19	9,69± 0,10	8,92± 0,15*	8,44± 0,05	7,81± 0,11*	7,50± 0,08	7,35± 0,05
Середній діаметр судин дерми, мкм	40,58 ±0,65	40,01 ±0,55	39,05 ±0,33	37,87 ±0,13	32,22 ±0,55	29,08 ±0,36 *	28,37 ±0,44	26,30 ±0,41 *	26,05 ±0,31	22,53 ±0,18 *
Відносна площа судин грануляційної тканини, %	-	-	3,55± 0,07	3,81± 0,12	10,91 ±0,12	13,32 ±0,19 *	14,75 ±0,11	16,25 ±0,15 *	13,72 ±0,15	13,14 ±0,17
Середній діаметр судин грануляційної тканини, мкм	-	-	10,22 ±0,05	11,07 ±0,09 *	15,14 ±0,13	17,95 ±0,18 *	17,75 ±0,11	19,27 ±0,22 *	18,35 ±0,32	19,91 ±0,39 *

Примітка: * – достовірність різниці у порівнянні з контролем ($p \leq 0,05$), К – контроль, Е – експеримент із застосуванням хітозанових мембран.

Пришвидщення термінів загоєння опікових ран пояснюється як стимулюючим впливом хітозану на макрофагальну реакцію, що забезпечує більш швидке стихання запального процесу, так і

на клітинну проліферацію фібробластів та процесу ангіонеогенезу, що проявлялося більш швидким дозріванням грануляційної тканини, кислих глікозаміногліканів та колагену, прискоренням

фібрилогенезу та формуванням зрілих колагенових волокон [18]. Інтенсивніше протікала і регенерація епітелію та дозрівання рубця, в результаті чого спостерігалась більш виражена контракція рани та міграція оточуючої шкіри.

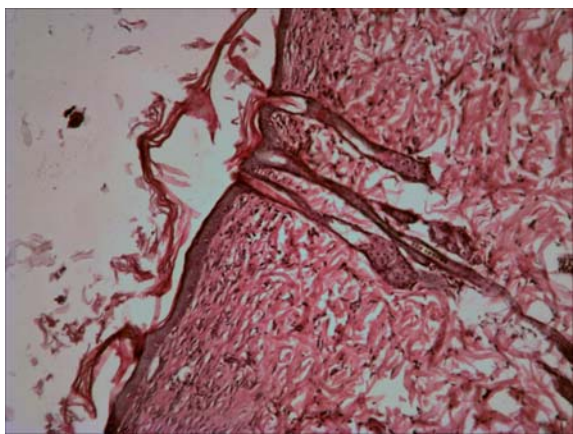


Рис. 3. Ділянка шкіри щура експериментальної серії старечого віку на 14 добу після моделювання термічної травми. Фарбування гематоксиліном-еозином. $\times 100$.

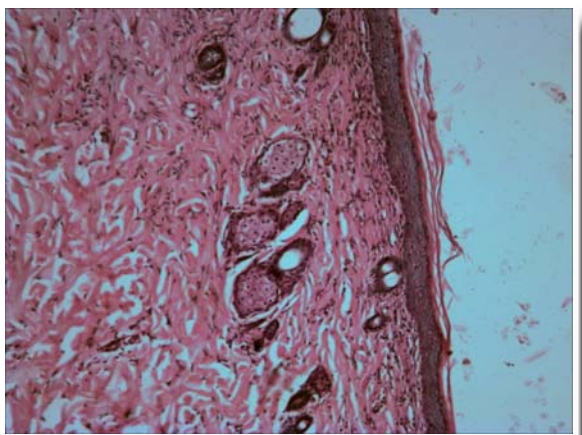


Рис. 4. Ділянка шкіри щура експериментальної серії молодого віку на 21 добу після моделювання термічної травми. Фарбування гематоксиліном-еозином. $\times 100$.

Підсумок

Застосування хітозанових плівок для лікування термічних ушкоджень призводить до прискорення очищення рани від некротичних мас та відторгнення струпу, зменшує інтенсивність запальної реакції та розладів кровообігу, пришвидшує епітелізацію рани та регулює утворення рубцевої тканини. При використанні хітозанових покриттів відбувається поєднання процесів очищення рани з раннім згасанням запальних змін і розладів кровообігу, а також синхронізація епітелізації з розростанням грануляційної тканини та дозріванням регенерату на всій поверхні опікового дефекту, що в результаті сприяє прискоренню репаративних процесів з формуванням в кінцевому підсумку ніжного рубця внаслідок повноцінного відновлення епідермісу, волокнистого компоненту дерми і появи дериватів шкіри. Незважаючи на це, застосування засобу місцевого призначення у тварин старечого віку не призводить до суттєвих покращень морфології регенерату, що можливо пов'язане з низькою чутливістю ефektorних клітин рани.

Перспективи подальших розробок

Планується проведення цитологічних досліджень шляхом отримання відбитків та зіскобів раневої поверхні з наступним вивченням клітинного складу отриманого препарату, що надасть можливість вивчити цитологічні особливості протікання регенераційних процесів у рані при застосуванні хітозанових плівок.

Літературні джерела References

1. Фисталь Э. Я. Осложнение ожоговых ран: классификация, клиника, профилактика, лечение / Э. Я. Фисталь // Комбустиология. – 2003. – № 4. – С. 55–57.
Fistal EYa. [Complications of Burns: classification, signs, preventive measures and treatment]. *Kombustiologia*. 2003;4:55-7. Russian.
2. Козинець Г. П. Сучасний стан комбустиологічної допомоги населенню України та невідкладні завдання з її організаційного вдосконалення та методичного забезпечення / Г. П. Козинець, Р. О. Моїсеєнко, М. П. Комаров // *Наук.*

- вісн. Ужгородського ун-ту, серія «Медицина». – 2006. – Т. 27. – С. 3–6.
Kozynets NP. [Current state of burn treatment for Ukrainian population and tasks for its enhancement and management]. *Nauk. visn. Uzhhorodskoho un-tu, seria «Medytshyna»*. 2006;27:3-6. Ukrainian.
3. Слесаренко С. В. Анализ летальности больных с ожоговой болезнью / С. В. Слесаренко, Б. В. Гузенко, В. М. Полук // *Вестн. неотложной и восстановительной медицины*. – 2004. – № 5. – С. 638-642.
Slesarenko SV. [The analysis of fetal cases in patients with burn disease]. *Vestn. neotlozhnoi i vosstanovitelnoi*

meditsiny. 2004;5:638-42. Russian.

4. Повстяной Н. Е. Состояние помощи больным с термическими повреждениями и их последствиями в Украине. / Н. Е. Повстяной // Матеріали ХХ з'їзду хірургів України. – 2002. – Т. 2. – С. 97-101.

Povstianoi NE. [Current state of patient's treatment with thermal burns and burn complications in Ukraine]. In: [Proceeding of the XX Congress of the Ukrainian Surgeons; 2002; Ternopil, Ukraine]. Ukrmedknyha; 2008:97-101. Russian.

5. Chiu T. Allogenic skin in the treatment of burns. / T. Chiu // Clin Dermatol. – 2005. – Vol. 23, № 4. – P. 376-387.

Chiu T. Allogenic skin in the treatment of burns. Clin Dermatol. 2005;23(4):376-87.

6. Кризина П. С. Особливості перебігу запального процесу в інфікованих ранах при застоюванні для покриття їх поверхні гідратцелюлозою плівкою та АВВМ / П. С. Кризина // Бук. мед. вісник. – 2001. – Т. 5, № 1. – С. 173-176.

Kryzyna PS. [Peculiarities of inflammatory process in infectious wounds with application of hydratecellulose film and Activated Carbon Fibrous Materials]. Buk. med. visnyk. 2001;5(1):173-6. Ukrainian.

7. Новые раневые покрытия в лечении ожогов и ранений / Л. М. Капитонов, Б. А. Парамонов, С. Н. Татарин [и др.] // Воен.-мед. журнал. – 2002. – № 4. – С. 70-73.

Kapytonov LM, Paramonov BA, Tatoryn SN, Yvantsov VA, Emelyanov VI, Sidelnikov VA. [New wound coatings to treat burns and gunshot injuries]. Voen.-med. zhurnal. 2002; 4:70-3. Russian.

8. Bren L. Helping wounds heal / L. Bren // FDA Consumer magazine. – 2002. – Vol. 23. – P. 34-41.

Bren L. Helping wounds heal. FDA Consumer magazine. 2002; 23:34-41.

9. Yamaguchi Y. Cutaneous wound healing: an update / Y. Yamaguchi // J. Dermatol. – 2001. – Vol. 28. – P. 521-534.

Yamaguchi Y. Cutaneous wound healing: an update. J. Dermatol. 2001;28:521-34.

10. Сравнительное изучение эффективности различных биоактивных материалов при лечении гнойных ран / С. Х. Григорян, А. К. Григорян, А. С. Нанян, Э. С. Григорян // Материалы Международной конференции : [под ред. В. Д. Федорова, А. А. Адамяна]. – М. – 2001. – С. 101-102.

Grigoryan SKh, Grigorian AK, Nanian AS, Grigoryan ES. [A comparative study of effectiveness of various bioactive materials to treat septic wounds]. In: [Proceeding of the International Conference; 2001; Moscow]. 2001;101-2. Russian.

11. Добыш С.В. Современные перевязочные средства для лечения ран во второй фазе раневого процесса / С. В. Добыш, А. В. Васильев, О. В. Шурупова // Материалы Международной конференции : [под ред. В. Д. Федорова, А. А. Адамяна]. – М. – 2001. – С. 115.

Dobysch SV, Vasilev AV, Shurupova OV. [Modern dressings to treat wounds during the regenerative phase of healing process]. In: [Proceeding of the International Conference; 2001; Moscow]. 2001;115. Russian.

12. The role of moisture balance in wound

healing / D. Okan, K. Woo, E. Ayello [et al.] // Adv. Skin Wound Care. – 2007. – Vol. 20, № 1. – P. 39-53.

Okan D, Woo K, Ayello E The role of moisture balance in wound healing. Adv Skin Wound Care. 2007;20(1):39-53.

13. Ovington L. Hanging wet-to-dry dressings out to dry / L. Ovington // Adv. Skin Wound Care. – 2002. – Vol. 15, № 2. – P. 79-86.

Ovington L. Hanging wet-to-dry dressings out to dry. Adv. Skin Wound Care. 2002;15(2):79-86.

14. Гальбрайх Л. С. Хитин и хитозан: строение, свойства, применение / Л. С. Гальбрайх // Соросовс. образов. журн. – 2001. – Т. 7, № 1. – С. 51-56.

Galbraikh LS. [Chitin and chitosan: structure, properties and application]. Sorosovskii obrazovatelnyi zhurnal. 2001;7(1):51-6. Russian.

15. Harish Prashanth K.V. Chitin/chitosan: modifications and their unlimited application potential / K.V. Harish Prashanth, R.N. Tharanathan // Trends in Food Scie. Tech. – 2007. – Vol. 18. – P. 117-131.

Harish Prashanth KV, Tharanathan RN. Chitin/chitosan: modifications and their unlimited application potential. Trends in Food Science&Technology. 2007;18:117-31.

16. Прохоренков В. И. Перспективы использования хитозана и его продуктов при заболеваниях кожи / В. И. Прохоренков, И. Н. Большаков, М. Г. Боргоякова // Сибирс. мед. обозр. – 2002. – № 2. – С. 45-59.

Prokhorenkov VI, Bolshakov IN, Borgoiakova MG. [Perspectives of chitosan and its derivatives application for skin diseases]. Sibirskoe meditsinskoe obozrevanie. 2002;2:45-59. Russian.

17. Studies on nerve affinity of chitosan-derived materials / G. HaiPeng, Z. Yinghui, L. Jianchun [et al.] // J. Biom. Mat. Res. – 2000. – Vol. 52, № 2. – P. 285-295.

HaiPeng G, Yinghui Z, Jianchun L. Studies on nerve affinity of chitosan-derived materials. Journal of Biomedical Material Research. 2002;52(2):285-95.

18. Photocrosslinkable chitosan as a dressing for wound occlusion and accelerator in healing process / M. Ishihara, K. Nakanishi, K. Ono [et al.] // Biomaterials. – 2002. – Vol. 23, № 5. – P. 833-840.

Ishihara M, Nakanishi K, Ono K, Sato M, Kikuchi M, Saito Y, Yura H, Matsui T, Hattori H, Uenoyama M, Kurita A. Photocrosslinkable chitosan as a dressing for wound occlusion and accelerator in healing process. Biomaterials. 2002;23(5):833-40.

19. Preparation and characterization on mechanical and antibacterial properties of chitosan/cellulose blends / Y. B. Wu, S. H. Yu, F. L. Mi [et al.] // Carbohydrate Polymers. – 2004. – Vol. 57(7). – P. 435-440.

Wu YB, Yu SH, Mi FL, Wu CW, Shyu SS, Peng CK, Chao AC Preparation and characterization on mechanical and antibacterial properties of chitosan/cellulose blends. Carbohydrate Polymers. 2004;57(7):435-40.

20. Коржевский Д. Э. Основы гистологической техники / Д. Э. Коржевский, А. В. Гиляров. – СПб : СпецЛит. – 2010. – 95 с.

Korzhevskii DE, Giliarov AV, authors. Osnovy gistolo-

gicheskoi tekhniki [The principles of histological method]. SPb: SpetsLit; 2010. 95 p. Russian.

21. Автандилов Г. Г. Основы количественной патологической анатомии / Г. Г. Автандилов // М : Медицина. – 2002. – 239 с.

Avtandilov GG. Osnovy kolichestvennoi patologicheskoi anatomii [Principles of quantitative pathological anatomy]. M: Meditsina; 2002. 239 p. Russian.

22. Парамонов Б. А. Ожоги: Руков. для врачей. / Б. А. Парамонов, Я. О. Порембский, В. Г. Яблонский. - СПб : СпецЛит. – 2000. – 480 с.

Paramonov BA, Poremskii YaO, Yablonskii VG. Ozhogi: Rykov. dlya vrachei [Burns: Guidelines for Doctors]. SPb :SpetsLit; 2000. 480 p. Russian.

23. Фісталь Н. М. Лікування опікових реконвалесцентів: сучасний стан проблеми / Н. М. Фісталь // Буковинський медичний вісник. – 2009. – Т. 13, № 3. – С. 94.

Fistal NM. [Treatment of postoperative scars: modern topical issues]. Bukovynskiy medychnyi visnyk. 2009;13(3):94. Ukrainian.

24. Миронов В. И. Раневой процесс: совре-

менные аспекты патогенеза / В. И. Миронов, И. И. Гилёва // Сибирск. мед. журн. – 2009. – № 6. – С. 20-26.

Mironov VI, Gileva II. [Wound process: modern aspects of pathogenesis]. Sibirskii meditsinskii zhurnal. 2009;6:20-6. Russian.

25. Abdel-Hafez N. M. A study of biomarkers, cytokines, and growth factors in children with bum injuries / N. M. Abdel-Hafez, Y. Hassan Saleh, T. H. El-Metwally // Ann. Burns Fire Disasters. – 2007. – Vol. 20. – № 2. – P. 89–100.

Abdel-Hafez NM, Hassan Saleh Y, El-Metwally TH. A study of biomarkers, cytokines, and growth factors in children with bum injuries. Ann. Burns Fire Disasters. 2007;20(2):89-100.

26. Werner S. Regulation of wound healing by growth factors and cytokines / S. Werner, R. Grose // Physiol. Rev. – 2003. – Vol. 83. – P. 835–870.

Werner S, Grose R. Regulation of wound healing by growth factors and cytokines. Physiol. Rev. 2003;83:835-70.

Корниенко В.В., Калинкевич О.В., Погорелов М.В., Олешко А.Н. Особенности морфогенеза ожоговой раны при применении хитозановых мембран в разные возрастные периоды.

Реферат. Применение хитозановых пленок для лечения термических повреждений приводило к ускорению очищения раны от некротических масс и отторжению струпа, уменьшению интенсивности воспалительной реакции и расстройств кровообращения, ускорению эпителизации раны, а также регулировало образование рубцовой ткани у крыс разного возраста. Применение средства местного назначения у животных старческого возраста не приводило к существенным улучшениям морфологии регенерата, что, возможно, связано с низкой чувствительностью эффекторных клеток раны.

Ключевые слова: ожоги, лечение, средства медицинского назначения, хитозан, морфометрия.