

С.В.Кравченко¹
А.Ю.Запорощенко¹
И.М.Савицкая²

¹ ГУ «Институт отоларингологии имени А.С. Коломийченко НАМН Украины»,

² НАМН Украины ГУ «Национальный институт хирургии и трансплантологии им. А.А. Шалимова», Киев

Ключевые слова: хронический гнойный средний отит, холестеатома, «болезнь трепанационной полости», saniрующие операции на среднем ухе, мастоидопластика.

Надійшла: 14.08.2014

Прийнята: 11.09.2014

DOI: <https://doi.org/10.26641/1997-9665.2014.3.35-41>

УДК 616.284-002.2.

СРАВНИТЕЛЬНАЯ ОЦЕНКА БИОЛОГИЧЕСКИХ СВОЙСТВ КОСТНОГО БИОИМПЛАНТАТА ТУТОПЛАСТ® И БИОАКТИВНОГО КЕРАМИЧЕСКОГО МАТЕРИАЛА «СИНТЕКОСТЬ» ПРИ ИМПЛАНТАЦИИ В СРЕДНЕЕ УХО В ЭКСПЕРИМЕНТЕ

Реферат. Целью исследования являлось изучение и сравнение особенностей репаративных процессов костного биоимплантата Тутопласт® и биоактивного керамического материала «Синтекость», а так же изучение реакции со стороны структур внутреннего уха на подсадку данных материалов в буллы морских свинок путем создания экспериментальной модели типа антростаидотомии. Биоактивный керамический материал «Синтекость» обладал низкой степенью биодеградации, что проявлялось в виде медленного рассасывания и замещении его костной тканью. Биоимплантат Тутопласт® обладал выраженными osteoconductive свойствами, которые способствовали аппозиционному росту кости, выполняя роль матрицы, на которой формировалась костная ткань.

Morphologia. – 2014. – Т. 8, № 3. – С. 35–41.

© С.В.Кравченко, А.Ю.Запорощенко, И.М.Савицкая, 2014

✉ lutik_82@mail.ru

Kravchenko S.V., Zaporoschenko A.Yu., Savitskaya I.M. Comparative evaluation of the biological properties of bone bioimplants Tutoplast® and bioactive ceramic material "Syntekost" when implanted in the middle ear in the experiment.

ABSTRACT. Background. Trepanation cavity formed during sanitizing operation subsequently leads to a recurrence of inflammation in the middle ear cavity. A special importance in mastoidoplastics is to eliminate the postoperative cavity. One of the current problems is to create an alternative plastic material that could be used for healing of the bone defect with the newly formed bone tissue without causing further injury to the patient. **Objective.** The purpose of this study was to investigate and compare the features of reparative processes of bone implant Tutoplast® and bioactive ceramic material "Syntekost" as well as to assess the reaction of the inner ear to the materials which were replanted into the tympanic bullae of guinea pigs while creating an experimental model of antromastoidotomy. **Methods.** Experimental studies were carried out on 72 male guinea pigs of 300-400 g. Depending on the used plastic material animals were divided into 3 groups. Studies were performed on the left ear of the animal, the right ear was used as a control. Animals were withdrawn from the experiment on the 14th, 30th, 90th, 120th, 330th day. To evaluate the results of the study common histological methods were used. **Results.** After implanting of bioactive ceramic material "Syntekost" into tympanic bullae of guinea pigs signs of resorption of the material were mild and these processes were not always accompanied by the formation of bone tissue. The newly formed bone trabeculae were not observed until 90 day. After implanting cancellous bone crumbs "Tutoplast" into tympanic bullae of guinea pigs the initiation of osteogenesis was observed on the one hand and the resorption of bone fragments on the other. This resulted in formation of newly formed bone tissue whose volume gradually grew, filling the cavity of the tympanic bullae in that area. Implant "Tutoplast" possessed osteoplastic properties, which contributed to the growth of bone, acting as a matrix on which bone islands were formed. In none of the experimental cases after implanting of this material into the tympanic bullae of guinea pigs inflammation was observed which may have led to suppuration or ototoxic effects on the structures of the inner ear. **Conclusion.** The experimental studies showed that the transformation of bone implant Tutoplast® occurred more actively and to a greater extent than that of bioactive ceramic material "Syntekost". In none of the experimental cases after implanting this material into the tympanic bullae of guinea pigs inflammation was observed.

Key words: chronic suppurative otitis media, cholesteatoma, "disease trepanation cavity", sanitizing middle ear surgery, mastoid obliteration.

Citation:

Kravchenko SV, Zaporoschenko AYu, Savitskaya IM. [Comparative evaluation of the biological properties of bone bioimplants Tutoplast® and bioactive ceramic material "Syntekost" when implanted in the middle ear in the experiment]. *Morphologia*. 2014;8(3):35-41. Russian.

Введение

Основной задачей хирургического лечения больных с гнойным средним отитом является ликвидация воспалительного процесса в полостях среднего уха и максимальное приближение анатомического строения оперированного среднего уха к строению здорового уха путем использования пластических операций [1].

Это привело к разработке различных способов мастоидопластики, направленных на ликвидацию мастоидальной полости. Принцип операции мастоидопластики заключается в ликвидации трепанационной полости в сосцевидном отростке путем заполнения ее различными трансплантатами. Эта операция является завершающим этапом saniрующего хирургического вмешательства на среднем ухе.

С точки зрения стимуляции остеогенеза лучшим материалом для ликвидации костных дефектов является костная ткань. Аутогенные костные трансплантаты являются золотым стандартом в костеобразовании. Они обладают высокими остеогенными, osteoconдуктивными и osteoиндуктивными свойствами [2, 3], однако их не всегда бывает достаточно для закрытия дефекта. Забор необходимого количества ауто-трансплантатов влечет за собой дополнительный разрез, увеличение болезненности и дефицит кости в области донорского места. Кроме того, забор аутологичной кости связан с достаточно высоким уровнем осложнений – от 8,6 до 20,6 %. Выбор донорских мест и количество кости, которое может быть забрано, ограничены [4].

Поэтому поиск альтернативных пластических материалов, которые могли бы привести к заживлению костного дефекта новообразованной костной тканью, не нанося пациенту дополнительной травмы в поисках аутокости, остаётся актуальным и сегодня.

В настоящее время существует огромное количество костных пластических материалов. В зависимости от их состава она разделяются на ксеоимпланты, синтетические костно-пластические материалы, биостекла и стеклокерамика, композиционные костно-пластические материалы (смесь нескольких синтетических и/или биологических материалов для придания им синергических свойств).

В отоларингологии широко используется биоактивный керамический материал «Синтекость», который относится к группе композиционных костно-пластических материалов.

Биокомпозиты «Синтекость» представляют собой новую концепцию в разработке биоактивных неорганических материалов, предназначенных для хирургического восстановления костной ткани (Свидетельство о государственной регистрации №3653/2005, выдано ТОВ «Промтехрезерв» согласно приказу Государственной службы

лекарственных средств и изделий медицинского назначения от 28.01.2005). Биокомпозиты «Синтекость» представляют собой биоактивные многофазные неорганические композиционные материалы, которые содержат суперпозицию практически всех фазовых и химических компонентов, присутствующих в отечественных и зарубежных материалах подобного назначения, а также некоторые новые фазовые и химические компоненты и их сочетания. Благодаря этому удается достаточно точно планировать взаимодействие этих материалов с тканями организма, например, предусматривать образование пор в материале после имплантации либо тип биодеградации имплантата, регулировать прочность, osteoconдуктивные свойства, скорость резорбции материала или отдельных его компонентов, улучшать механические свойства имплантатов и регулировать изменение этих свойств во времени. Биокомпозиты «Синтекость» представляют собой комбинацию из хорошо апробированных в мировой практике биоактивных неорганических материалов, что содействует выявлению лучших свойств и компенсации недостатков каждого из компонентов. В состав биокомпозитов Синтекость предусмотрено введение также составляющих, которые придают этим материалам бактерицидные свойства [5].

Новым направлением в развитии биоимплантологии стала заготовка и переработка имплантатов, не уступающих по своим биомеханическим и биосовместимым свойствам нативным тканям.

Биоимплантаты принципиально отличаются от трансплантатов, так как трансплантатами являются органы, фетальные материалы, живые или авитальные донорские ткани, не подвергавшиеся специальной обработке, которая бы существенным образом изменила их состав, структуру и функцию до пересадки. Одним из таких материалов является биоимплантат Тутопласт®.

Новый способ консервации и переработки тканей, основанный на использовании дегидратирующих растворов и низких доз гамма-облучения в 17,8 кГр получил название Тутопласт-процес. Данные биоимплантаты лишены прекологеновых протеинов, всех клеточных элементов, липидов и липопротеидов, имеют гарантированный уровень стерильности SAL 10-6. Биоимплантаты «Тутопласт», изготовленные из губчатой костной ткани, представляют собой органический костный матрикс имеют большую систему природно-соединенных между собой пор, что обеспечивает образование и прорастания новой кости в зоне имплантации.

Производство биоимплантатов отвечает всем требованиям Американской и Европейской Ассоциаций тканевых банков, FDA (Food and Drug Administration, США), GMP (Good

Manufacturing Practice), ВОЗ. (Свідоцтва про Державну реєстрацію № 533/2006 від 04 серпня 2006 року; № 6736/2007 від 23 червня 2007 року) [6]. Биоимплантат Тутопласт® хорошо зарекомендовал себя в травматологии и ортопедии [7]. В отоларингологии данный материал ранее не использовался.

Цель

Изучение и сравнительная оценка репаративных процессов двух костных пластических материалов: костного биоимплантата «Тутопласт» и синтетического биокерамического материала «Синтекость», реакции со стороны структур внутреннего уха при подсадке исследуемых материалов в буллы морских свинок.

Материалы и методы

Экспериментальные исследования проведены на базе экспериментального отдела ГУ «Института отоларингологии им. проф. А.С. Коломийченко НАМН Украины» на 72 беспородных морских свинках - самцах массой 300 - 400 г. Эксперимент отвечал требованиям Закона Украины (N 1759-VI от 15.12.2009 г.) «О защите животных от жестокого отношения».

Животные находились в стандартных условиях вивария с постоянным поддержанием температуры, влажности и освещения. Рацион питания включал комбикорм без ограничения доступа воды. Морские свинки были рандомизированы на три группы по 30 животных в первой и второй, и 12 животных - в третьей. Животным группы 1 в буллу был имплантирован спонгиозный костный биоимплантат Тутопласт®, животным группы 2 - биоактивный керамический материал «Синтекость». Для изучения состояния структур внутреннего уха после проведения костно-пластических операций на среднем ухе с использованием микса пластических материалов - биоактивного керамического материала «Синтекость» и спонгиозного биоимплантата Тутопласт® была сформирована группа 3. Исследования проводились на левой ушной раковине животного, правое ухо было контролем.

Наркоз осуществляли внутримышечного введением р-на калипсола с расчетом 12-15 мг/кг массы животного. Затем внутрибрюшинно вводили 1,5% раствор тиопентала натрия с расчета 5 мг/кг массы животного. Обезболивание поддерживалось введением раствора натрия оксибутирата 20% из расчета 40-45 мг / кг в час и дополнительно местной инфильтрационной анестезии 2% раствором лидокаина.

После создания экспериментальной модели типа антромастодотомии с последующим заполнением барабанной буллы пластическим материалом, в течение каждого часового интервала на 14, 30, 90, 120, 330 сутки (что соответствовало 0,5, 1, 3, 6, 12 месяцев соответственно) из эксперимента выводили по 6 животных. При использовании микса пластических материалов живот-

ных выводили на 30 и 120 сутки.

При изучении тканевых реакций использовались общие гистологические методы исследования (окраска гематоксилином и эозином, азур-П-эозином по А. А. Максиму, а также метод Ван Гизона для изучения особенностей формирования и состояния коллагеновых волокон в зоне имплантации).

Результаты и их обсуждение

За период проведения экспериментального исследования не в одной из групп летальности животных не было. Послеоперационная рана заживала первичным натяжением. Выпадения шерсти, признаков воспаления мягких тканей окружающих костную буллу не отмечалось.

Проведенные исследования показали, что через две недели после подсадки гранул биоактивного керамического материала (БКМ) «Синтекость» в полость буллы признаков остеогенеза не было обнаружено. Гранулы имплантата в костной булле частично окружались массами экссудата и немногочисленными лейкоцитами, в то время как после подсадки спонгиозной костной крошки Тутопласт® по периферии полости буллы формировалась обильно васкуляризованная соединительная ткань, в которой преобладали фибробласты отростчатой формы. Новообразованная ткань окружала все фрагменты имплантата. Плотность васкуляризованной соединительной ткани была выше в непосредственной близости к внутренней костной стенке буллы (рис. 1).

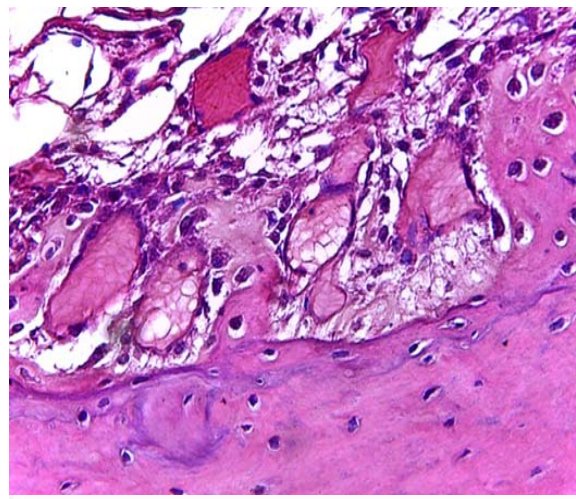


Рис. 1. Новообразованные костные балки на внутренней поверхности буллы через 14 суток. Окраска гематоксилином и эозином. $\times 400$.

Спонгиозная костная крошка, частично сохраняя свою структуру, набухла, ее матрикс просветлялся. От внутренней поверхности стенки буллы начинали формироваться костные балочки, у которых был слабобазофильный матрикс с неупорядоченным расположением осевых волокон и активные остеогенные клетки

на поверхности. В последующие сроки признаки остеогенеза нарастали.

С 30 суток в области имплантации БКМ «Синтекость» начинала формироваться соединительная ткань, покрывавшая внутреннюю поверхность костной стенки буллы. Плотность кровеносных сосудов в этой ткани возрастала к 90 суткам (рис. 2). К 30 суткам признаки резорбции материала были слабо выражены, к 90 суткам эти явления нарастали, при этом доминировал внеклеточный путь деструкции. В периферических отделах имплантированный материал окружался фиброзной тканью. Формировались немногочисленные костные балки, на некоторых участках гранулярный материал был виден в составе остеомаатрикса (рис. 3).

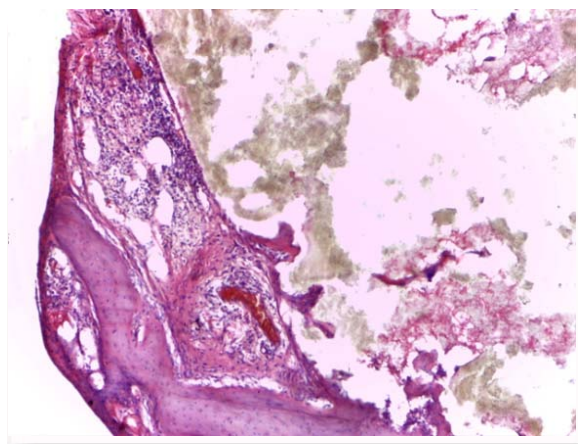


Рис. 2. Единичные костные балки в зоне расположения гранул керамического материала «Синтекость». Срок наблюдения 30 суток. Окраска гематоксилином и эозином. $\times 40$.

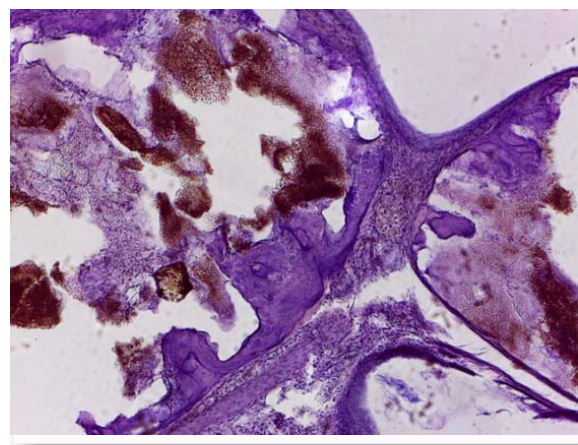


Рис. 3. Формирование костных балок на внутренней поверхности барабанной буллы. Признаки интеграции керамического материала в остеомаатрикс. Срок наблюдения 90 суток. Окраска гематоксилином и эозином. $\times 100$.

Через 30 суток (1 мес) в полости буллы, где располагались фрагменты спонгиозной стружки,

наблюдалось заполнение ее просвета рыхлой волокнистой васкуляризированной тканью с преобладанием фибробластов и макрофагов. Наблюдались немногочисленные лимфоциты и нейтрофильные гранулоциты. Признаки резорбции преобладали главным образом у фрагментов имплантированного материала, которые наиболее ближе располагались к внутренней стенке костной буллы, количество и активность макрофагов значительно возрастали по сравнению с предыдущим сроком наблюдения. Со стороны внутренней стенки барабанной буллы формировались маленькие короткие, но более многочисленные костные балки (рис. 4).

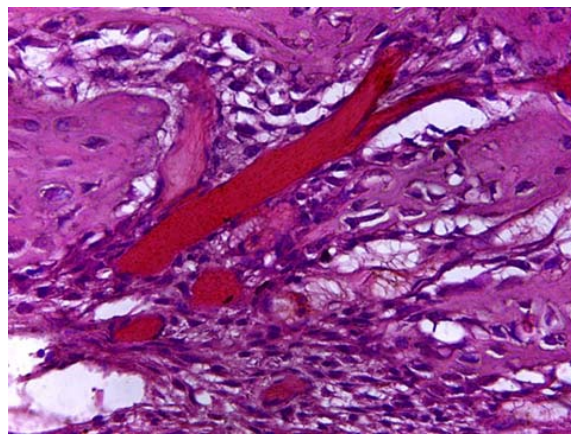


Рис. 4. Булла выполнена васкуляризированной тканью. Формировались короткие балочки. Срок наблюдения 30 суток. Окраска гематоксилином и эозином. $\times 400$.

К 90 суткам (3 мес) отмечалось значительное утолщение костная стенка буллы за счет формирования новообразованной костной ткани, которая плотно срасталась со стенкой буллы. Размеры подсаженных костных фрагментов имплантата уменьшались и, как правило, были интегрированы в состав новообразованной костной ткани. Между новообразованными костными балками ближе к центральной части полости костной буллы формировалась рыхлая соединительная ткань, которая на некоторых участках содержала очень мелкие фрагменты имплантата, которые большей частью были окружены макрофагами и подвергались активной резорбции (рис. 5). В последующие сроки по мере рассасывания подсаженных фрагментов костной крошки Гутапласт® в полости буллы продолжалось формирование костной ткани, за счет чего костные стенки буллы утолщались.

В сроки 120-330 суток в группе 2 с использованием БКМ «Синтекость» продолжалось новообразование костных балок, при этом сохранялись практически неизмененные скопления гранул керамического имплантированного материала. Новая кость возникала в виде отделенных от

внутренней поверхности буллы очагов, однако объем кости значительно возростал по периферии, где имплантат более плотно контактировал с внутренней стенкой костной. В центральных отделах буллы продолжалась преимущественно внеклеточная резорбция гранул имплантата. Признаки воспаления, как в зоне имплантации, так и в окружающих тканях не были выражены (рис. 6).

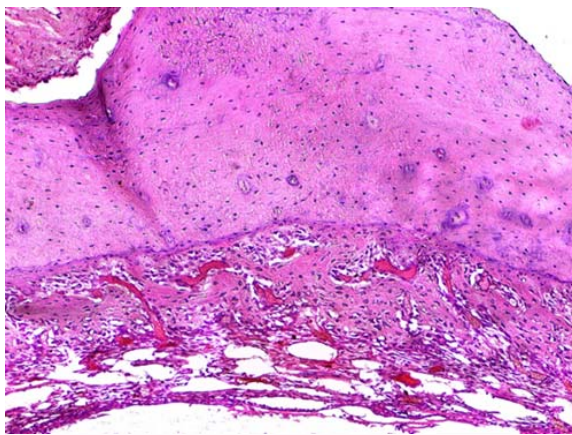


Рис. 5. Интегрированные фрагменты имплантата «Тутапласт». Срок наблюдения 90 суток. Окраска гематоксилином и эозином. $\times 100$.

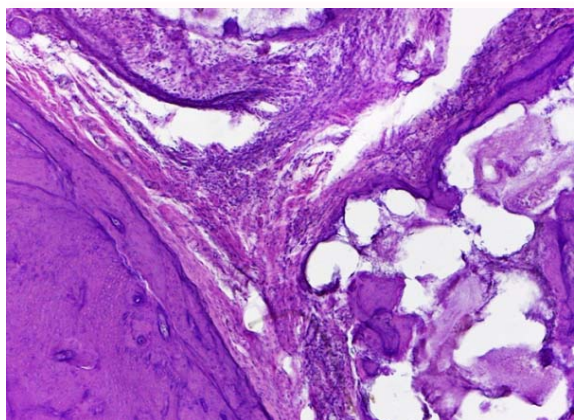


Рис. 6. Формирование соединительнотканых тяжей и костных балок в полости буллы. Значительная деструкция керамического материала «Синтекость». Срок наблюдения 330 суток. Окраска гематоксилином и эозином. $\times 100$.

В 1-й группе где использовался костный биоимплантат Тутопласт® через 120 (9 мес) суток полость буллы была выполнена костными балками с немногочисленными интегрированными в них фрагментами имплантата (рис. 7). Через 330 суток (12 мес) барабанная булла в ее большей части была заполнена новообразованной костной тканью, что привело к значительному уменьшению объема ее полости. Костная ткань, сформировавшаяся по периферии на внут-

ренней поверхности буллы, была компактной и от нее отходили крупные балки, образуя губчатую структуру (рис. 8).

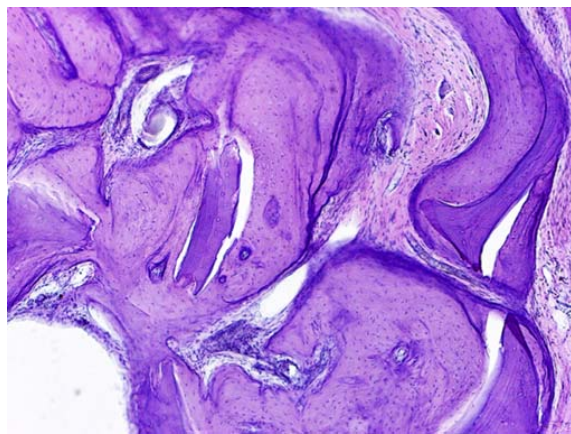


Рис. 7. Разрастание костной ткани в области имплантации материала «Тутапласт». Срок наблюдения 120 суток. Окраска гематоксилином и эозином. $\times 100$.

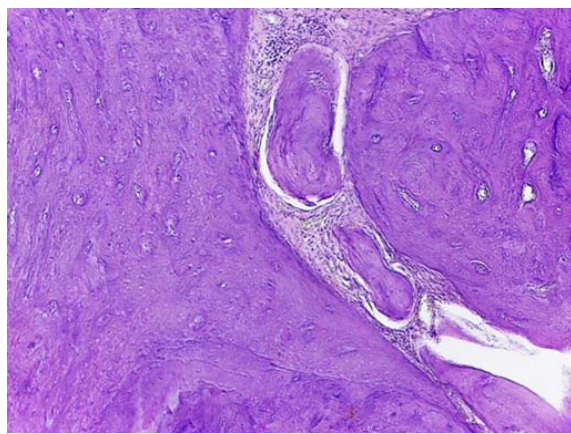


Рис. 8. Формирование крупных балок по периферии зоны имплантации. Срок наблюдения 330 суток. Окраска гематоксилином и эозином. $\times 100$.

При гистологическом исследовании препаратов внутреннего уха морских свинок, со стороны клеток сосудистой полоски, нейросенсорных и нервных клеток не было обнаружено каких-либо выраженных изменений, свидетельствующих о ототоксическом воздействии исследуемых костных пластических материалов, начиная с ранних сроков наблюдения (14 суток). Исследования проведенные в сроки от 30 до 330 суток подтвердили низкую чувствительность структур внутреннего уха к спонгиозной костной крошке Тутопласт®, гранул БКМ «Синтекость», а также их микса. Ультраструктурная организация клеток спирального органа, сосудистой полоски, нервных клеток спирального ганглия напоминала таковую в норме (рис. 9-11).

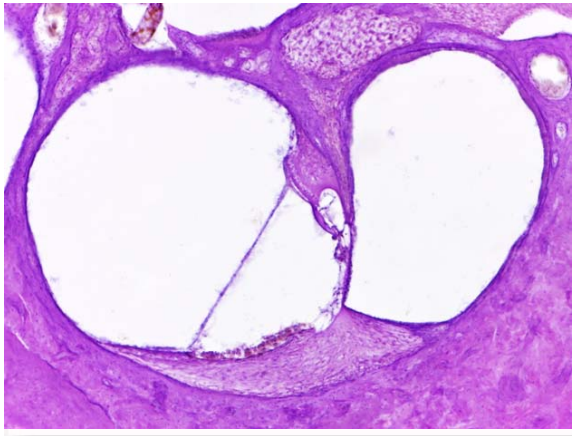


Рис. 9. Срез через канал улитки со спиральным органом при подсадке микса «Синтекость» и «Тутопласт». Срок наблюдения 120 суток. Окраска гематоксилином и эозином. ×100.

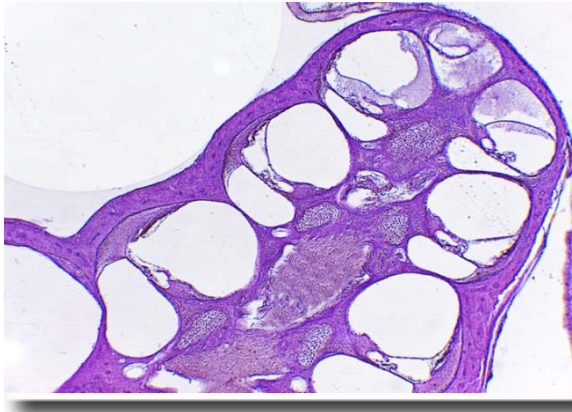


Рис. 10. Аксиальный срез улитки морской свинки после подсадки имплантата «Тутопласт». Срок наблюдения 120 суток. Окраска гематоксилином и эозином. ×40.

Выводы

1. Перестройка костного биоимплантата Тутопласт® идёт более активно и в большем объё-

ме, чем биоактивного керамического материала «Синтекость». По биологическим свойствам костный биоимплантат Тутопласт® более выгодно отличается от биоактивного керамического материала «Синтекость».

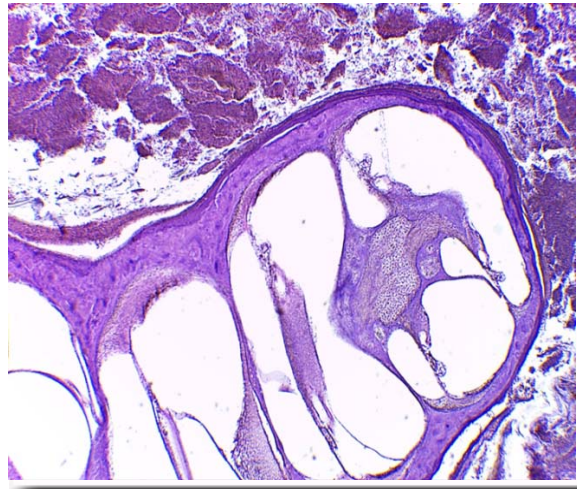


Рис. 11. Аксиальный срез улитки морской свинки после подсадки имплантата «Синтекость». Срок наблюдения 30 суток. Вокруг костной стенки видны массы гранулярного имплантата. Окраска гематоксилином и эозином. ×40.

2. Применение костных биоимплантов Тутопласт®, биоактивного керамического материала «Синтекость», а также их микс не вызывают каких либо изменений со стороны структур внутреннего уха, которые могли бы свидетельствовать об ототоксическом и раздражающем воздействии.

Перспективы дальнейших исследований

Улучшить качество saniрующих операций путем разработки оптимальных методик с сохранением или реконструкцией задней стенки наружного слухового прохода и выполнением комбинированной мастоидопластики с использованием различных пластических материалов.

Литературные источники

References

1. Jang CH, Cho YB, Bae CS. Evaluation of bioactive glass for mastoid obliteration: a guinea pig model. *In Vivo*. 2007 Jul-Aug;21(4):651-5. PMID: 17708361.
 2. Reichert JC, Cipitria A, Epari DR, Saifzadeh S, Krishnakanth P, Berner A, Woodruff MA, Schell H, Mehta M, Schuetz MA, Duda GN, Hutmacher DW. A tissue engineering solution for segmental defect regeneration in load-bearing long bones. *Sci Transl Med*. 2012 Jul 4;4(141):141ra93. doi: 10.1126/scitranslmed.3003720. PMID: 22764209.
 3. Fisher DM, Wong JM, Crowley C, Khan WS. Preclinical and clinical studies on the use of

growth factors for bone repair: a systematic review. *Curr Stem Cell Res Ther*. 2013;8(3):260-268. PMID: 23317434.
 4. Ardashev IP, Podorozhnaya VT, Kirilova IA. [Anterior spinal fusion in the experiment]. *Hirurgiya pozvonochnika*. 2008;1:66-73. Russian.
 5. Dubok VA, Ulyanchich NV, Tolstopyatov BO, Gayko VV. [Adjusting parameters of synthetic hydroxyapatite ceramic for various applications in orthopedics and traumatology]. *Trudy KrymGU*. 1999;135(2):129-32. Ukrainian.
 6. Aleschenko IE, Kuznetsova EV, Maksimova NA. [Modern bioimplants - historical aspects,

clinical applications, prospects]. Doctor. 2004;(4):33-6. Russian.

7. Aleschenko IE, Koshatski KG, Matyitsin OM, Eltsin AG, Kiki FR. [Bioimplant "Tutoplast" -

a modern solution to the problems of bone tissue restoration]. Klinicheskaya stomatologiya.

2002;(4):52-4. Russian.

Кравченко С.В., Запорощенко А.Ю., Савицка І.М. Порівняльна оцінка біологічних властивостей кісткового біоімплантата Тутопласт® і біоактивного керамічного матеріалу «Синтекістка» при імплантації в середнє вухо в експерименті.

Реферат. Метою дослідження було вивчення та порівняння особливостей репаративних процесів кісткового біоімплантата Тутопласт® і біоактивного керамічного матеріалу «Синтекістка», вивчення реакції з боку структур внутрішнього вуха на підсадку даних матеріалу в булли морських свинок шляхом створення експериментальної моделі типу антромастоїдотомію. Тварин виводили з експерименту через 14, 30, 90, 120, 330 діб. Для оцінки результатів дослідження застосовувалися загально-гістологічні методи дослідження. Проведені експериментальні дослідження показали, що перебудова кісткового біоімплантата Тутопласт® проходила більш активно і в більшому обсязі, ніж у біоактивного керамічного матеріалу «Синтекість». Біоактивний керамічний матеріал «Синтекість» володів низьким ступенем біодеградації, що проявлялося у вигляді повільного розсмоктування і заміщення його кістковою тканиною. Біоімплантат Тутопласт® володів вираженими остеокондуктивними властивостями, які сприяли аппозиційному росту кісткової тканини, виконуючи роль матриці, на якій вона формувалася.

Ключові слова: хронічний гнійний середній отит, холестеатома, «хвороба трепанаційної порожнини», сануюча операція на середньому вусі, мастоїдопластика.