

В.М.Шкуропат¹
І.В.Твердохліб²
І.В.Баранов¹
М.О.Сафронков¹

¹ Дніпропетровська міська багатопрофільна клінічна лікарня №4

² ДЗ «Дніпропетровська медична академія МОЗ України»

Ключові слова: ішемія нижньої кінцівки, ревазуляризація, післяопераційний період, електронна мікроскопія.

Надійшла: 29.10.2014

Прийнята: 30.11.2014

DOI: <https://doi.org/10.26641/1997-9665.2014.4.55-62>

УДК 616.36-089.87

УЛЬТРАСТРУКТУРНА ХАРАКТЕРИСТИКА М'ЯЗОВОЇ ТКАНИНИ ПРИ ХІРУРГІЧНОМУ ЛІКУВАННІ ХВОРИХ З ХРОНІЧНОЮ ІШЕМІЄЮ НИЖНЬОЇ КІНЦІВКИ ІІІ СТУПЕНЯ

Резюме. Метою дослідження був електронномікроскопічний аналіз стану переднього великогомілкового м'яза хворих з хронічною ішемією нижньої кінцівки ІІІ ступеня після проведення прямої, непрямої і комpositної ревазуляризації в найближчому і віддаленому післяопераційному періодах до двох років. Дослідження показали, що проведення прямої ревазуляризації обумовлює суттєву нормалізацію ультраструктури м'язових волокон у хворих всіх досліджених вікових груп протягом 6 місяців після оперативного втручання, проте не забезпечує стабілізації позитивних змін у віддаленому післяопераційному періоді. Непряма ревазуляризація істотно не змінює структурно-функціонального стану компонентів переднього великогомілкового м'яза у найближчому післяопераційному періоді, проте обумовлює нормалізацію та стабілізацію ультраструктурних показників ішемізованої м'язової тканини за рахунок ініціації неоваскулогенезу у хворих віком до 75 років. Композитна ревазуляризація дозволяє отримати нормалізуючий ефект та забезпечити його стабілізацію.

Morphologia. – 2014. – Т. 8, № 4. – С. 55-62.

© В.М.Шкуропат, І.В.Твердохліб, І.В.Баранов, М.О.Сафронков, 2014

✉ angios@i.ua

Shkuropat V.M., Tverdokhlebl I.V., Baranov I.V., Safronkov N.A. Ultrastructural characteristics of muscular tissue during surgical treatment of patients with III degree chronic ischemia of lower limb.

ABSTRACT. Background. Of particular note is the analysis of ultrastructural features of compensatory repair capabilities in terms of muscle ischemic injury developing in several ways: 1) direct induction of angiogenesis; 2) increased survival of muscle fibers; 3) mediated stimulation of muscle-typical differentiation; 4) resistance to apoptotic mechanisms. **Objective.** The purpose of research was the ultrastructural analysis of anterior tibial muscle in patients with III degree chronic ischemia of lower limb after direct, indirect and composite revascularization in near-term and long-term postoperative periods. **Methods.** Patients have been divided into three groups: 1) 37 patients after femoral-tibial reconstruction; 2) 57 patients after indirect revascularization with autotransplantation of bone marrow; 3) 50 patients after composite revascularization of distal part of lower limb. The observation was carried out in the near-term postoperative period and in 2 years. Ultrastructural study of tissue samplings of anterior tibial muscle taken between superior and middle one thirds was carried out. **Results.** It have been determined that direct revascularization causes the significant improvement ultrastructure of muscle fibers of anterior tibial muscle in all age groups during 6 months after operation, however does not provide the stabilization of positive changes in long-term postoperative period. Indirect revascularization does not change significantly structurally-functional condition of components of muscle in near-term postoperative period, however causes the stable normalization of parameters of tissue components due to initiation of neovasculogenesis at patients till 75 years. **Conclusion.** Composite revascularization allows to receive near-term normalizing effect concerning the studied ultrastructural criteria and to provide its stabilization in the long-term postoperative period.

Key words: ischemia of the lower limb, revascularization, postoperative period, electron microscopy.

Citation:

Shkuropat VM, Tverdokhlebl IV, Baranov IV, Safronkov NA. [Ultrastructural characteristics of muscular tissue during surgical treatment of patients with III degree chronic ischemia of lower limb]. *Morphologia*. 2014;8(4):55-62. Ukrainian.

Вступ

Ідея клітинної трансплантації для лікування ішемічних ушкоджень нижніх кінцівок зайняла важливе місце в експериментальних і клінічних розробках [1]. Зокрема, при використанні клітин кісткового мозку в лікуванні ішемії біль у спокої

у хворих зменшується на 80%, а після трансплантації клітин кісткового мозку ангиографічно відзначали розвиток колатерального кровообігу в 27 кінцівках з 45 [2]. Перше клінічне застосування факторів росту для стимуляції ангиогенезу було проведено у хворих з критичною ішемією

нижніх кінцівок більше 10 років тому [3]. Отримані позитивні результати стали новим напрямком в лікуванні критичної ішемії кінцівок.

Показано, що фактор VEGF відіграє суттєву роль у процесах регенерації скелетних м'язових волокон після ішемічних ушкоджень, в той час як його експресія в інтактній м'язовій тканині залишається незначною. Зокрема, VEGF і рецептори до нього локалізовані не лише на клітинній мембрані м'язових волокон, але й в саркоплазмі та ядерних оболонках виснажених ішемічною дегенерацією скелетних м'язів [4, 5]. До того ж, інтерналізація VEGF призводить не лише до фенотипових змін ендотеліоцитів [6]: поряд зі стимуляцією ангиогенезу в аутокринному варіанті цей фактор індукує міогенне диференціювання, а також попереджає розвиток апоптотичних реакцій у процесах ішемічної загибелі м'язових компонентів [7, 8]. Отже, регенераторна конверсія міобластів у міоцити скелетного м'яза, що відбувається завдяки аутокринній дії VEGF, поєднується з його антиапоптотичним впливом і, можливо, сприяє підвищенню витривалості скелетної м'язової тканини відносно ішемії. За умов хронічної ішемії нижніх кінцівок синтез фактора VEGF має обмежений характер внаслідок певних молекулярно-біологічних і метаболічних механізмів; до того ж, такий синтез відбувається лише в ушкоджених м'язових волокнах або у тих, що регенерують [9]. Тому на особливу увагу заслуговує аналіз ультраструктурних особливостей компенсаторно-відновних можливостей м'язової тканини в умовах ішемічного ушкодження, що розвиваються у декількох напрямках: 1) пряма індукція ангиогенезу; 2) підвищення виживаності м'язових волокон; 3) опосередкована стимуляція м'язово-типового диференціювання; 4) протидія апоптотичним механізмам.

Мета дослідження: електронномікроскопічний аналіз стану переднього великогомілкового м'яза хворих з хронічною ішемією нижньої кінцівки III ступеня після проведення прямої, непрямой і комpositної ревазуляризації в найближчому і віддаленому післяопераційному періодах.

Матеріали та методи

Всього досліджено біопсійний матеріал від 144 пацієнтів з ішемією кінцівки III ступеня внаслідок оклюзійно-стенотичного ураження артерій стегново-підколінно-гомилкового сегменту віком від 25 до 84 років.

Хворі були розділені на три групи. До першої групи увійшло 37 хворих, яким була виконана стегново-гомилкова реконструкція, де передня великогомілкова артерія була облітерована і не відновлювалася. До другої групи увійшло 57 хворих, яким реконструктивна операція на артеріях стегново-підколінно-гомилкового сегменту не виконувалася. Всім хворим цієї групи була виконана непрямая ревазуляризація з аутотранс-

плантацією аспірата кісткового мозку для стимуляції васкулогенезу в передню групу м'язів. З метою поліпшення кровопостачання виконували аутотрансплантацію аспірата кісткового мозку, взятого з крила клубової кістки. До третьої групи увійшло 50 хворих з ураженням стегново-підколінно-гомилкового сегменту при оклюзії передньої великогомілкової артерії, яким була здійснена комpositна ревазуляризація дистальних відділів кінцівки: реконструктивна операція на артеріях гомілки і непрямая ревазуляризація з аутотрансплантацією аспірата кісткового мозку. Реконструктивні операції і міелотрансплантацію виконували одночасно. Як контроль використовували матеріал біопсії м'язової тканини, отриманий при оперативних втручаннях з приводу травм нижньої кінцівки від 8 пацієнтів відповідних вікових груп без судинної патології. Для морфологічного аналізу використовували внутрішні (глибокі) і поверхневі (субфасціальні) ділянки переднього великогомілкового м'яза на межі між верхньою і середньою третинами м'яза.

Для ультраструктурного аналізу епоксидні блоки інтраопераційного матеріалу виготовляли з використанням композиції епон-аралдіт. Ультратонкі зрізи отримували на ультрамікромомі УМТП-6М ("SELMI", Україна). Дослідження проводили за допомогою трансмісійного електронного мікроскопа ПЭМ-100-01 («SELMI», Україна) при напрузі прискорення 75-80 кВ і первинних збільшеннях від 2000 до 15000 за стандартною схемою [10, 11].

Кількісну оцінку ультраструктурних змін, включаючи визначення щільності упакування міофібрил і мітохондрій в саркоплазмі м'язових волокон, проводили на електроннограмах методом крапкового рахунку за формулою [12]:

$$V_v = \frac{P_i}{P_t},$$

де V_v – щільність упакування структури;

P_i - кількість точок тест-системи, які доводяться на структуру;

P_t - загальна кількість точок тест-системи.

Морфометричні дані піддавали статистичній обробці. Визначення достовірності відмінностей між вибірками проводили з урахуванням критерію t Стьюдента [13].

Результати та їх обговорення

При ультраструктурному дослідженні інтраопераційних біоптатів переднього великогомілкового м'яза спостерігалися суттєві і широкі за спектром патологічні прояви у саркоплазмі м'язових волокон. Зокрема, в результаті розвитку хронічної ішемії значно зменшувалася частка міофібрилярного апарату, що було пов'язано із набряком і вакуолізацією цитоплазми, а також з деструкцією самих міофібрил. Значно порушувалася структура Т-трубочок, змінювалася архітектура триад, ушкоджувались або зникали характе-

рні утворення клітинної поверхні й субсарколемальні ультраструктури. Внаслідок тривалої ішемії у найбільшому ступені ушкоджувався мітохондріальний апарат: органели набували кулястої форми, електронна щільність матрикса різко зменшувалась, кристи у більшості органел були відсутні або фрагментувалися. У складі найбільш ушкоджених волокон поряд з явищами кристалізації спостерігалася фрагментація зовнішньої мітохондріальної мембрани.

Проведення кількісного ультраструктурного дослідження показало, що внаслідок деструкції міофібрилярного апарату та значного внутрішньоклітинного набряку щільність упакування функціонуючих міофібрил в саркоплазмі більш

ніж вдвічі поступалася показникам контрольної групи у всіх досліджуваних вікових групах хворих (рис. 1). Динаміка такого ж напрямку була характерною для параметра щільності упакування мітохондрій (рис. 2). Навпроти, показник коефіцієнту сферичності мітохондрій різко зростав, відображаючи зміни форми більшості органел до майже цілком кулястої, що є вкрай не характерним для мітохондрій скелетної м'язової тканини (рис. 3). Ці дані підтвердили і кількісно оцінили критичний характер виснаженості і функціональної неповноцінності мітохондріального апарату в умовах хронічного ішемічного ушкодження м'язових волокон.

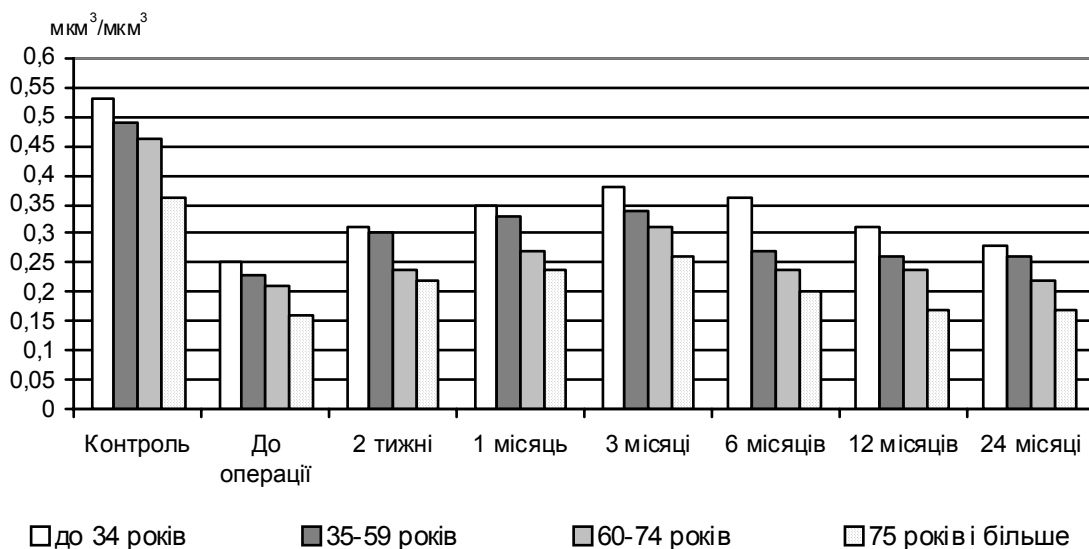


Рис. 1. Динаміка змін щільності упакування міофібрил у саркоплазмі волокон переднього великогомілкового м'язу ($\text{мкм}^3/\text{мкм}^3$) після проведення прямої ревазуляризації.

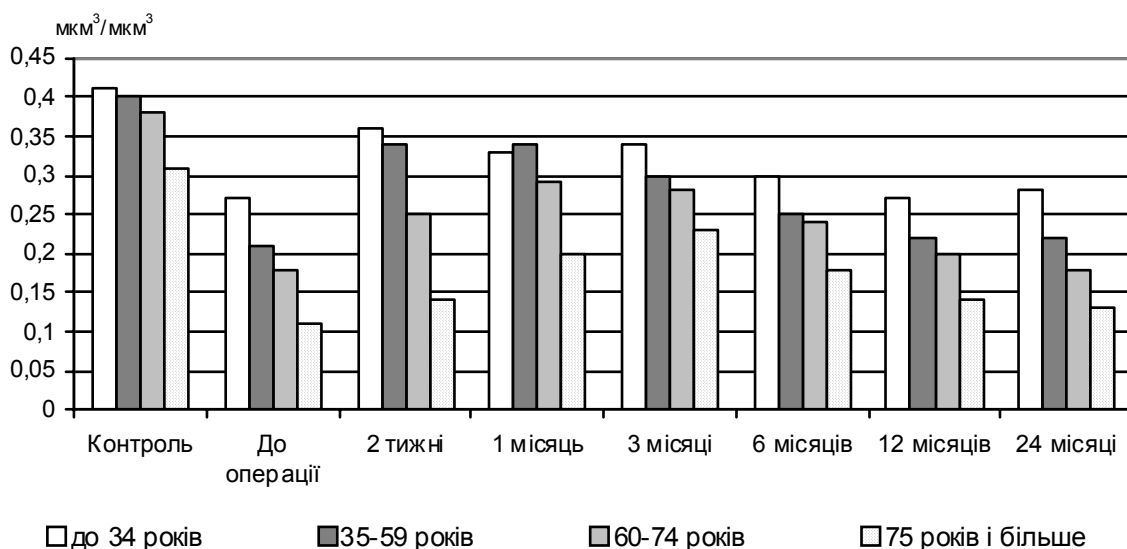


Рис. 2. Динаміка змін щільності упакування мітохондрій у саркоплазмі волокон переднього великогомілкового м'язу ($\text{мкм}^3/\text{мкм}^3$) після проведення прямої ревазуляризації.

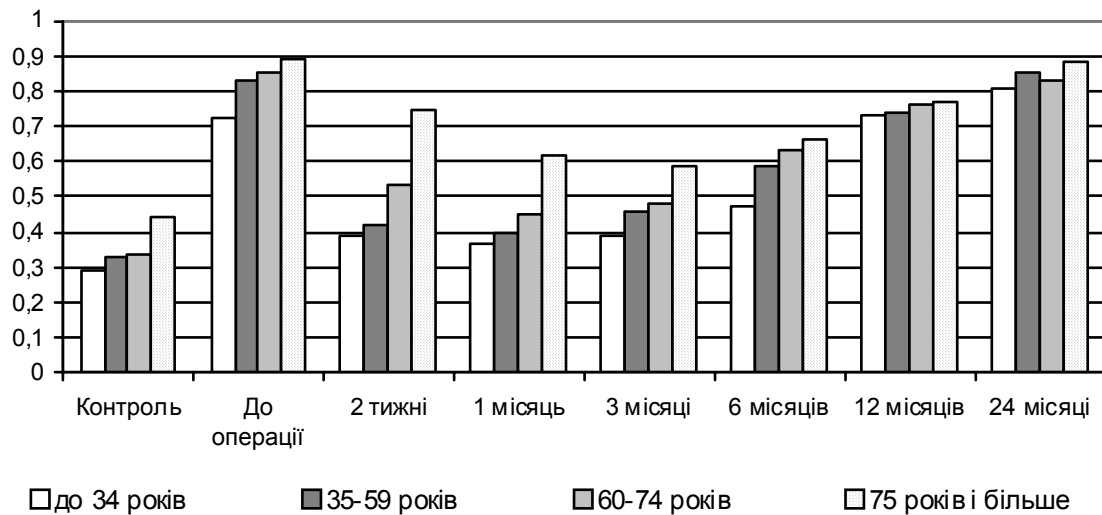


Рис. 3. Динаміка змін коефіцієнта сферичності мітохондрій у саркоплазмі волокон переднього великогомілкового м'язу після проведення прямої ревазуляризації.

При ультраструктурному дослідженні біоптатів м'яза протягом перших трьох місяців після проведення прямої васкуляризації у саркоплазмі м'язових волокон спостерігався незначний набряк та поодинокі вакуолі. Загальна структура Т-трубочок і триад у більшості випадків відповідала нормальному плану будови. На противагу передопераційному стану, ознаки деструкції міофібрил не виявлялися, проте у всіх вікових групах вони значно поступалися за щільністю відповідним контрольним характеристикам. Мітохондріальний апарат був представлений дуже поліморфними органелами. Частка мітохондрій залишалася кулястої форми, зі зменшеною електронною щільністю матрикса і невеликим вмістом крист. Звичайно такі органели розташовувались під сарколемою або поблизу ядра. Інші органели набували витягнутої форми, значно збільшувались та мали ознаки високої функціональної активності (розвинені кристи, електроно-щільний матрикс). Характерна локалізація таких мітохондрій – між міофібрилами. Проявів кристалізації або фрагментації зовнішньої мітохондріальної мембрани у цей період не спостерігалось. Через 6 і 12 місяців після операції відзначалося набрякання і вакуолізація цитоплазми. У саркоплазмі спостерігалася велика кількість мілких фрагментів міофібрил і хаотично розташовані міофіламенти, порушувалася структура Т-трубочок і елементів ендоплазматичного ретикулума. Більшість мітохондрій втрачали електронну щільність матрикса і кристи. Міжміофібрилярні мітохондрії зменшувалися за розмірами та наближались до кулястої форми. Зовнішня мембрана цих мітохондрій у ряді випадків була ушкодженою. Дослідження, проведене через 2 роки після оперативного втручання, вказало на зростання ступеня патологічних змін на ультраструктурному рівні.

За даними кількісного ультраструктурного

дослідження, щільність упакування міофібрил в саркоплазмі протягом перших трьох місяців після операційного періоду поступово зростала, але після цього знов починала знижуватись внаслідок деструкції міофібрил та зростання внутрішньоклітинного набряку у хворих всіх вікових груп (рис. 1). Щільність упакування мітохондрій зростала у пацієнтів віком до 60 років дуже активно; у хворих похилого та старечого віку зростання було повільнішим (рис. 2). Проте у всіх пацієнтів після 3-го місяця післяопераційного періоду відбувалося закономірне зниження значень параметра. Динаміка змін показника коефіцієнту сферичності мітохондрій м'язових волокон після проведення прямої ревазуляризації показана на відповідній діаграмі (рис. 3).

За допомогою електронної мікроскопії післяопераційних біоптатів переднього великогомілкового м'яза протягом перших трьох місяців після проведення непрямой ревазуляризації у хворих всіх вікових груп нам не вдалося спостерігати суттєвих ультраструктурних змін у порівнянні з передопераційним станом. Зокрема, зберігалися виразний набряк і вакуолізація цитоплазми, відзначалася деструкція міофібрил. Структура Т-трубочок і триад була ушкодженою у більшості спостережень. Також залишалися ушкодженими кулясті мітохондрії з редукованим матриксом і порушеними кристами. На подальших етапах дослідження у хворих віком до 75 років спостерігався незначний саркоплазматичний набряк та поодинокі вакуолі. Загальна структура Т-трубочок і триад виглядала стабільною, ознаки деструкції міофібрил виявлялися рідко, щільність міофібрилярного апарату зростала. Мітохондрії були поліморфними. Частка мітохондрій під сарколемою та поблизу ядра залишалася кулястої форми, зі зменшеною електронною щільністю матрикса і невеликим вмістом крист. Між міофібрилами мітохондрії були витягнутої фор-

ми, великими за розмірами, з розвинутими кристалами та помірною електронною щільністю матрикса. Проявів кристалізації або фрагментації зовнішньої мітохондріальної мембрани не спостерігалося.

Дані ультраструктурометрії щодо післяопераційної динаміки значень щільності упаковки міофібрил, мітохондрій та їх коефіцієнта сферичності по вікових групах представлені на відповідних діаграмах (рис. 4-6).

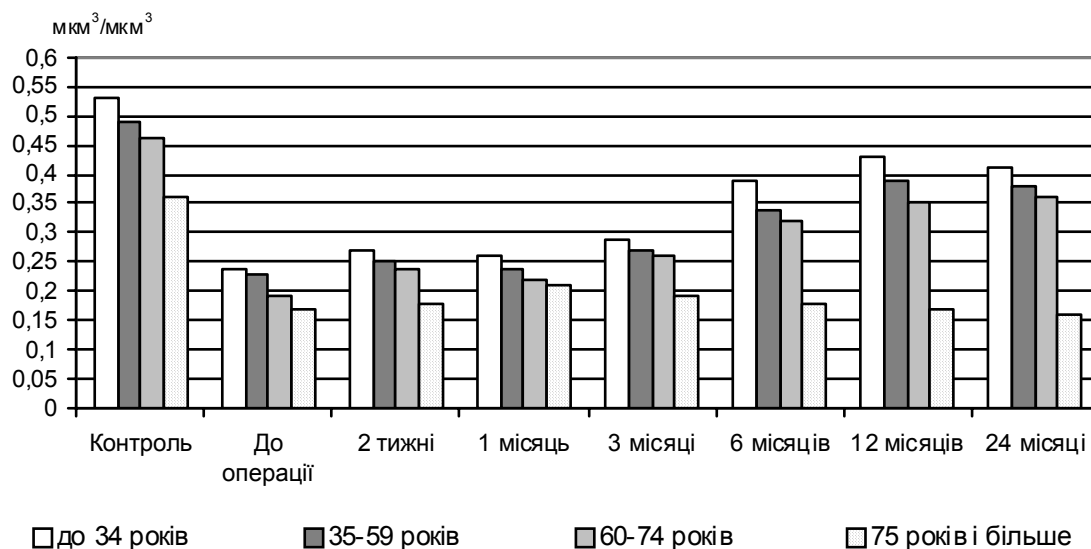


Рис. 4. Динаміка змін щільності упаковки міофібрил у саркоплазмі волокон переднього великогомілкового м'язу ($\text{мкм}^3/\text{мкм}^3$) після проведення непрямой ревазуляризації.

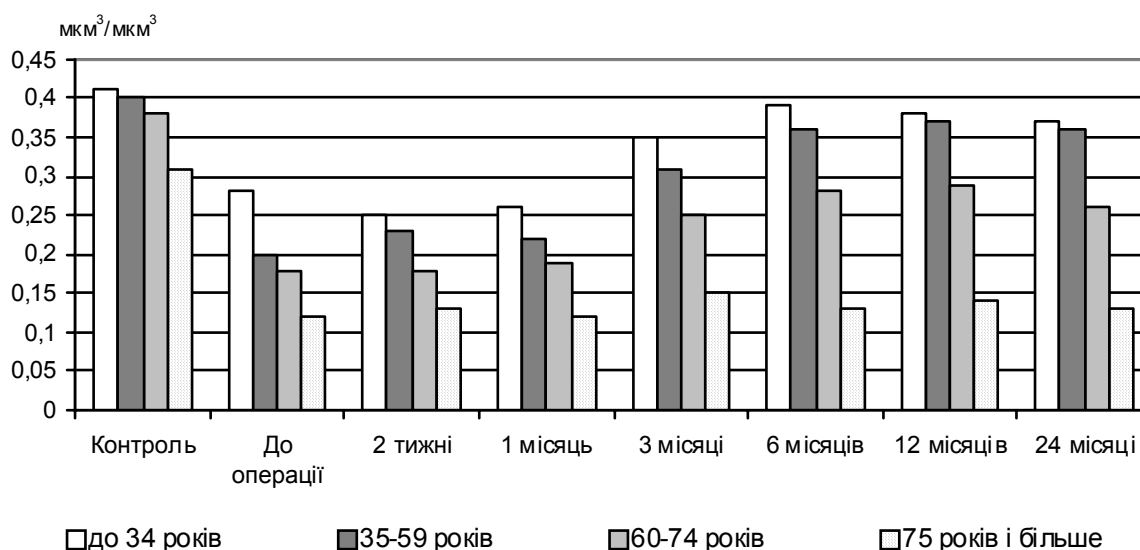


Рис. 5. Динаміка змін щільності упаковки мітохондрій у саркоплазмі волокон переднього великогомілкового м'язу ($\text{мкм}^3/\text{мкм}^3$) після проведення непрямой ревазуляризації.

Ультраструктурне дослідження протягом перших трьох місяців після проведення комприментної ревазуляризації у хворих досліджуваних вікових груп виявило нормалізацію багатьох внутрішньоклітинних структур. Організація Т-трубочок і триад у більшості випадків відповідала нормальному плану будови, ознаки деструкції міофібрил не виявлялися, проте їх щільність була дещо нижчою, ніж у контрольній групі. У саркоплазмі м'язових волокон спостерігався помірний

інтрацелюлярний набряк та поодинокі вакуолі. Мітохондріальний апарат був представлений поліморфними органелами. Частина мітохондрій, що локалізувалися переважно під сарколемою або навколо ядра, залишалася кулястої форми, зі зменшеною електронною щільністю матрикса і невеликим вмістом крист. Міжміофібрилярні мітохондрії ставали витягнуті за формою, збільшувалися за розмірами та мали розвинені кристи й електронно-щільний матрикс.

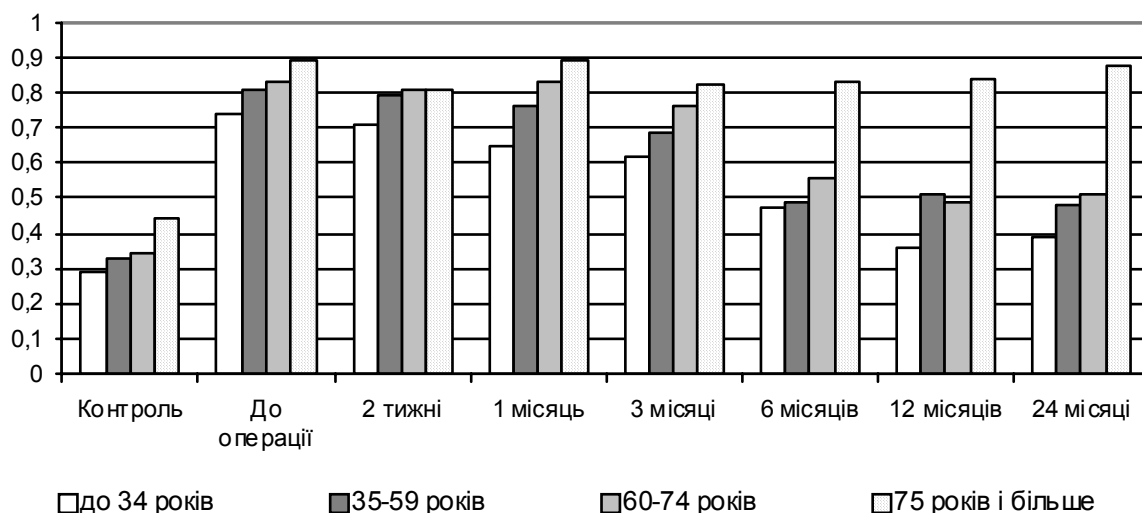


Рис. 6. Динаміка змін коефіцієнта сферичності мітохондрій у саркоплазмі волокон переднього великогомілкового м'язу після проведення непрямой ревазуляризації.

За даними ультраструктурометрії, щільність упакування міофібрил в саркоплазмі протягом перших трьох місяців післяопераційного періоду поступово зростала і залишалася стабільною протягом всього періоду спостереження, за виключенням пацієнтів старечого віку (рис. 7). Щільність упакування мітохондрій зростала у пацієнтів віком до 60 років дуже активно; у хворих похилого та старечого віку зростання було

повільнішим. У віддаленому післяопераційному періоді значення параметра суттєво не змінювались за виключенням пацієнтів старечого віку (рис. 8). Динаміка змін показника коефіцієнту сферичності мітохондрій м'язових волокон після проведення композитної ревазуляризації показана на відповідній діаграмі (рис. 9).

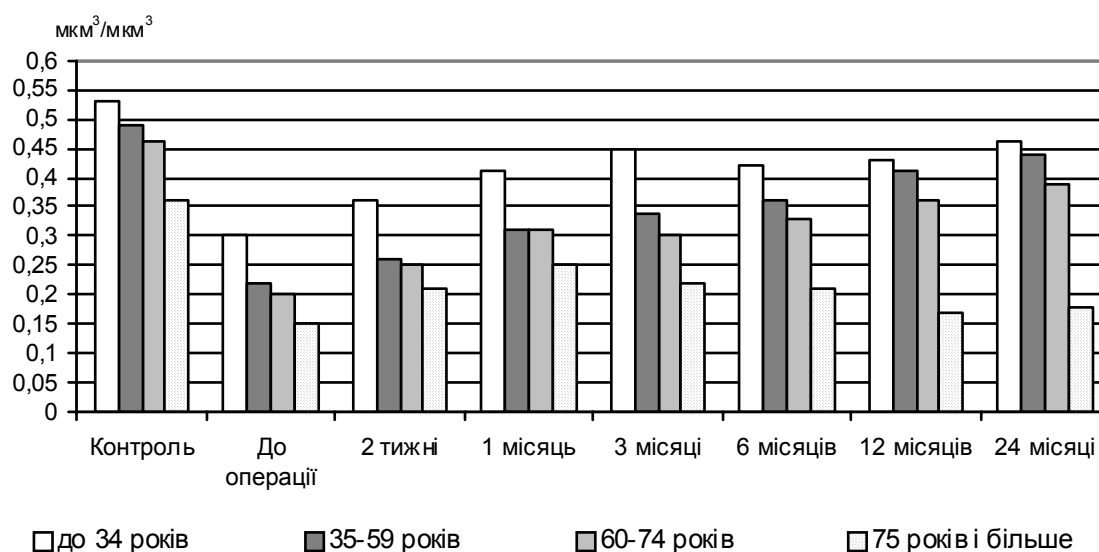


Рис. 7. Динаміка змін щільності упакування міофібрил у саркоплазмі волокон переднього великогомілкового м'язу ($\text{mkm}^3/\text{mkm}^3$) після проведення композитної ревазуляризації.

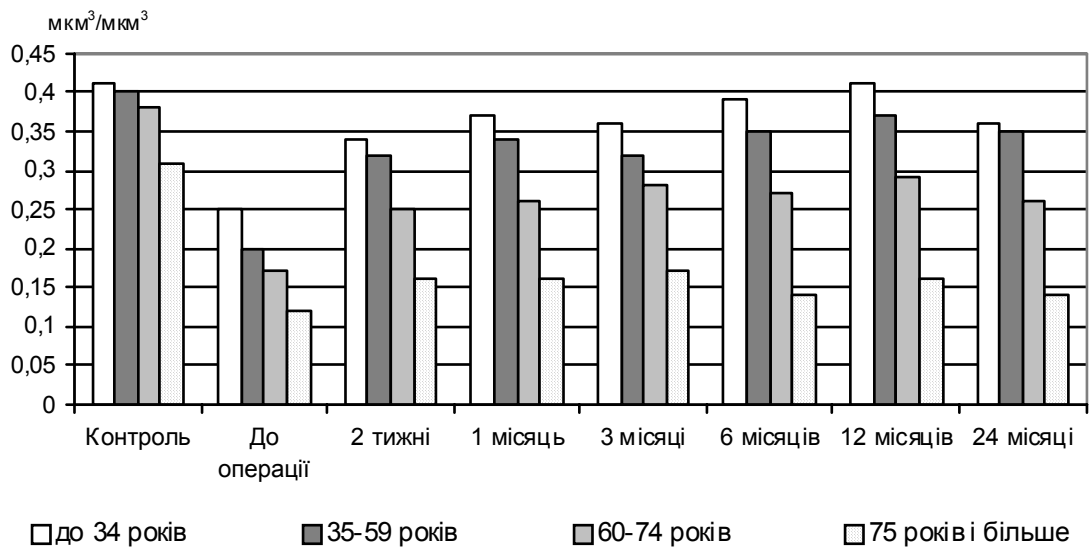


Рис. 8. Динаміка змін щільності укладання мітохондрій у саркоплазмі волокон переднього великогомілкового м'язу ($\text{мкм}^3/\text{мкм}^3$) після проведення композитної ревазуляризації.

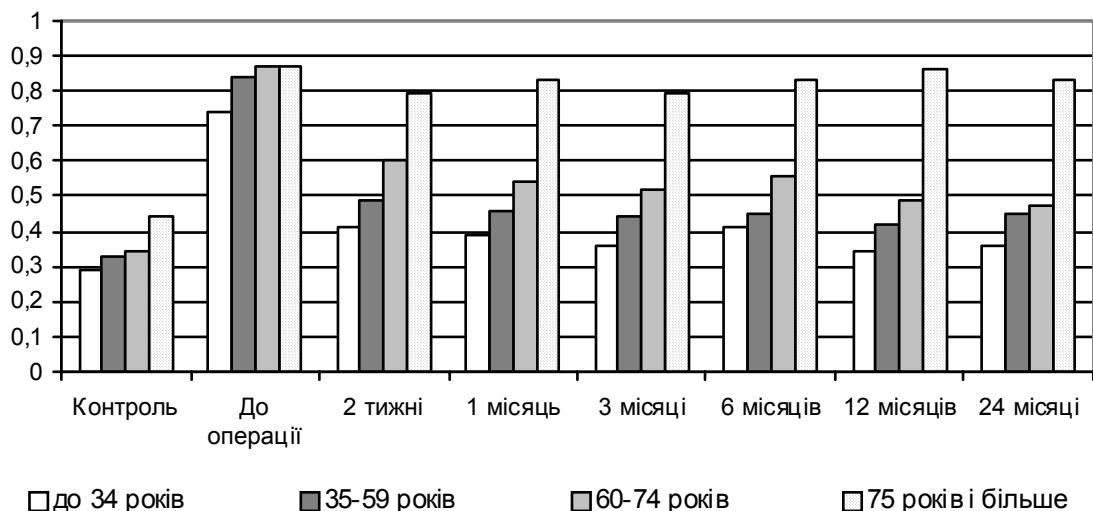


Рис. 9. Динаміка змін коефіцієнта сферичності мітохондрій у саркоплазмі волокон переднього великогомілкового м'язу після проведення композитної ревазуляризації.

Підсумок

Таким чином, проведення прямої ревазуляризації обумовлює суттєву нормалізацію ультраструктури м'язових волокон у хворих всіх досліджених вікових груп протягом 6 місяців після оперативного втручання, проте не забезпечує стабілізації позитивних змін у віддаленому післяопераційному періоді. Непряма ревазуляризація за допомогою аутотрансплантації аспірата кісткового мозку істотно не змінює структурно-функціонального стану компонентів переднього великогомілкового м'язу у найближчому післяопераційному періоді, проте обумовлює нормалізацію та стабілізацію ультраструктурних показ-

ників ішемізованої м'язової тканини за рахунок ініціації неоваскулогенеза у хворих віком до 75 років. Композитна ревазуляризація у даного контингенту хворих дозволяє отримати нормалізуючий ефект операції в найближчому післяопераційному періоді та забезпечити його стабілізацію стосовно вивчених ультраструктурних критеріїв у віддаленому післяопераційному періоді.

Перспективи подальших досліджень пов'язані з дослідженням клінічних особливостей перебігу післяопераційного періоду після проведення прямої, непрямої і композитної ревазуляризації з використанням аутотрансплантації аспірата кісткового мозку.

Літературні джерела References

1. Takeshita S, Weir L, Chen D. Therapeutic angiogenesis following arterial gene transfer of vascular endothelial growth factor in a rabbit model of hindlimb ischemia. *Biochem Biophys Res Comm.* 1996;227(2):628-35.
2. Matsubara H. Therapeutic angiogenesis for patients with critical limb ischemia using autologous bone marrow cell transplantation. *Nippon Naika Gakkai Zasshi.* 2003;10:877-83.
3. I. Baumgartner A, Pieczek P, Manor O. Constitutive expression of phVEGF165 after intramuscular gene transfer promotes collateral vessel development in patients with critical limb ischemia. *Circulation.* 1998;97:1114-23.
4. Shen BQ, Lee DY, Gerber HP. Homologous up-regulation of KDR/Flk-1 receptor expression by vascular endothelial growth factor in vitro. *J Biol Chem.* 1998;273:29979-85.
5. Li W, Keller G. VEGF nuclear accumulation correlates with phenotypical changes in endothelial cells. *Cell Sci.* 2000; 113:1525-34.
6. Arbiser JL, Larsson H, Claesson-Welsh L. Overexpression of VEGF 121 in immortalized endothelial cells causes conversion to slowly growing angiosarcoma and high level expression of the VEGF receptors VEGFR-1 and VEGFR-2 in vivo. *Am J Pathol.* 2000;156:1469-76.
7. Jiang BH, Aoki M, Zheng JZ. Myogenic signaling of phosphatidylinositol 3-kinase requires the serine-threonine kinase Akt/protein kinase B. *Proc Natl Acad Sci USA.* 1999;96:2077-81.
8. Jiang BH, Zheng JZ, Aoki M, Vogt PK. Phosphatidylinositol 3-kinase signaling mediates angiogenesis and expression of vascular endothelial growth factor in endothelial cells. *Proc Natl Acad Sci USA.* 2000;97:1749-53.
9. Rissanen TT, Vajanto I, Hiltunen MO. Expression of vascular endothelial growth factor and vascular endothelial growth factor receptor-2 (kdr/flk-1) in ischemic skeletal muscle and its regeneration. *Am J Pathol.* 2002;160(4):1393-403.
10. Mironov AA, Komissarchik YuYa, Mironov VA. *Metodyi elektronnoy mikroskopii v biologii i meditsine: Metodicheskoe rukovodstvo. [Electron microscopy methods in biology and medicine: Methodological Guide].* St. Petersburg: Science; 1994. 400 p. Russian.
11. Kuo J. *Electron microscopy: methods and protocols.* Totowa, New Jersey: Humana Press Inc. ; 2007. 608 p.
12. Avtandilov GG. *Meditinskaya morfometriya [Medical morphometry].* Moscow: Meditsina; 1990. 384 p. Russian.
13. Lakin GF. *Biometriya [Biometrics].* Moscow : Vysshaya shkola; 1990. 352 p. Russian.

Шкуропат В.Н., Твердохлеб И.В., Баранов И.В., Сафронков Н.А. Ультроструктурная характеристика мышечной ткани при хирургическом лечении больных с хронической ишемией нижней конечности III степени.

Резюме. Целью исследования был электронномикроскопический анализ состояния передней большеберцовой мышцы у больных с хронической ишемией нижней конечности III степени после проведения прямой, не прямой и комбинированной реваскуляризации в ближайшем и отдаленном послеоперационном периодах до двух лет. Исследования показали, что проведение прямой реваскуляризации обуславливает существенную нормализацию ультраструктуры мышечных волокон у больных всех исследуемых возрастных групп на протяжении 6 месяцев после оперативного вмешательства, однако не обеспечивает стабилизации положительных изменений в отдаленном послеоперационном периоде. Не прямая реваскуляризация с помощью ауто трансплантации аспирата костного мозга существенным образом не изменяет структурно-функционального состояния компонентов передней большеберцовой мышцы в ближайшем послеоперационном периоде, однако обуславливает нормализацию и стабилизацию ультраструктурных показателей ишемизированной мышечной ткани за счет инициации неоваскулогенеза у больных в возрасте до 75 лет. Комбинированная реваскуляризация у данного контингента больных позволяет получить ранний нормализующий эффект и обеспечить его стабилизацию.

Ключевые слова: ишемия нижней конечности, реваскуляризация, послеоперационный период, электронная микроскопия.