

**В.М.Шкуропат
І.В.Твердохліб
І.В.Баранов
М.О.Сафронков**

¹ Дніпропетровська міська багатoproфільна клінічна лікарня №4

² ДЗ «Дніпропетровська медична академія МОЗ України»

Ключові слова: ішемія нижньої кінцівки, ревазуляризація, післяопераційний період, імуногістохімія, VEGF, CD34.

Надійшла: 15.10.2014

Прийнята: 28.11.2014

DOI: <https://doi.org/10.26641/1997-9665.2015.1.71-77>

УДК 616.36-089.87

ІМУНОГІСТОХІМІЧНА ХАРАКТЕРИСТИКА М'ЯЗОВОЇ ТКАНИНИ ПРИ ХІРУРГІЧНОМУ ЛІКУВАННІ ХВОРИХ З ХРОНІЧНОЮ ІШЕМІЄЮ НИЖНЬОЇ КІНЦІВКИ ІІІ СТУПЕНЯ

Резюме. Метою дослідження був імуногістохімічний аналіз стану переднього великогомілкового м'яза хворих з хронічною ішемією нижньої кінцівки ІІІ ступеня після проведення прямої, непрямої і композитної ревазуляризації в найближчому і віддаленому післяопераційному періодах до двох років. Дослідження показали, що проведення прямої ревазуляризації обумовлює суттєву нормалізацію імуногістохімічних характеристик тканини переднього великогомілкового м'яза за експресією факторів VEGF і CD34 у хворих всіх досліджених вікових груп протягом 6 місяців після оперативного втручання, проте не забезпечує стабілізації позитивних змін у віддаленому післяопераційному періоді. Непряма ревазуляризація істотно не змінює структурно-функціонального стану компонентів переднього великогомілкового м'яза у найближчому післяопераційному періоді, проте обумовлює нормалізацію та стабілізацію імуногістохімічних показників ішемізованої м'язової тканини за рахунок ініціації неоваскулогенезу у хворих віком до 75 років. Композитна ревазуляризація дозволяє отримати нормалізуючий ефект та забезпечити його стабілізацію.

Морфологія. – 2015. – Т. 9, № 1. – С. 71-77.

© В.М.Шкуропат, І.В.Твердохліб, І.В.Баранов, М.О.Сафронков, 2015

✉ angios@i.ua

Shkuropat V.M., Tverdokhlebl I.V., Baranov I.V., Safronkov N.A. Immunohistochemical characteristics of muscular tissue during surgical treatment of patients with III degree chronic ischemia of lower limb.

ABSTRACT. Background. Of particular note is the analysis of immunohistochemical features of compensatory repair capabilities in terms of muscle ischemic injury developing in several ways: 1) direct induction of angiogenesis; 2) increased survival of muscle fibers; 3) mediated stimulation of muscle-typical differentiation; 4) resistance to apoptotic mechanisms.

Objective. The purpose of research was the immunohistochemical analysis of anterior tibial muscle in patients with III degree chronic ischemia of lower limb after direct, indirect and composite revascularization in near-term and long-term postoperative periods. **Methods.** Patients have been divided into three groups: 1) 37 patients after femoral-tibial reconstruction; 2) 57 patients after indirect revascularization with autotransplantation of bone marrow; 3) 50 patients after composite revascularization of distal part of lower limb. The observation was carried out in the near-term postoperative period and in 2 years. Immunohistochemical study of tissue samplings of anterior tibial muscle taken between superior and middle one thirds was carried out. **Results.** It have been determined that direct revascularization causes the significant improvement immunohistochemical characteristics of muscle fibers of anterior tibial muscle in all age groups during 6 months after operation, however does not provide the stabilization of positive changes in long-term postoperative period. Indirect revascularization does not change significantly structurally-functional condition of components of muscle in near-term postoperative period, however causes the stable normalization of parameters of tissue components due to initiation of neovasculogenesis at patients till 75 years. **Conclusion.** Composite revascularization allows to receive near-term normalizing effect concerning the studied immunohistochemical criteria and to provide its stabilization in the long-term postoperative period.

Key words: ischemia of the lower limb, revascularization, postoperative period, immunohistochemistry, VEGF, CD34.

Citation:

Shkuropat VM, Tverdokhlebl IV, Baranov IV, Safronkov NA. [Immunohistochemical characteristics of muscular tissue during surgical treatment of patients with III degree chronic ischemia of lower limb]. *Morphologia*. 2015;9(1):71-7. Ukrainian.

Вступ

Ідея клітинної трансплантації для лікування ішемічних ушкоджень нижніх кінцівок зайняла важливе місце в експериментальних і клінічних

розробках [1]. Зокрема, при використанні клітин кісткового мозку в лікуванні ішемії біль у спокої у хворих зменшується на 80%, а після трансплантації клітин кісткового мозку ангіографічно

відзначали розвиток колатерального кровообігу в 27 кінцівках з 45 [2]. Перше клінічне застосування факторів росту для стимуляції ангиогенезу було проведене у хворих з критичною ішемією нижніх кінцівок більше 10 років тому [3]. Отримані позитивні результати стали новим напрямком в лікуванні критичної ішемії кінцівок.

Показано, що фактор VEGF відіграє суттєву роль у процесах регенерації скелетних м'язових волокон після ішемічних ушкоджень, в той час як його експресія в інтактній м'язовій тканині залишається незначною. Зокрема, VEGF і рецептори до нього локалізовані не лише на клітинній мембрані м'язових волокон, але й в саркоплазмі та ядерних оболонках виснажених ішемічною дегенерацією скелетних м'язів [4, 5]. До того ж, інтерналізація VEGF призводить не лише до фенотипових змін ендотеліоцитів [6]: поряд зі стимуляцією ангиогенезу в аутокринному варіанті цей фактор індукує міогенне диференціювання, а також попереджає розвиток апоптотичних реакцій у процесах ішемічної загибелі м'язових компонентів [7, 8]. Отже, регенераторна конверсія міобластів у міоцити скелетного м'яза, що відбувається завдяки аутокринній дії VEGF, поєднується з його антиапоптотичним впливом і, можливо, сприяє підвищенню витривалості скелетної м'язової тканини відносно ішемії. За умов хронічної ішемії нижніх кінцівок синтез фактора VEGF має обмежений характер внаслідок певних молекулярно-біологічних і метаболічних механізмів; до того ж, такий синтез відбувається лише в ушкоджених м'язових волокнах або у тих, що регенерують [9]. Тому на особливу увагу заслуговує аналіз ультраструктурних особливостей компенсаторно-відновних можливостей м'язової тканини в умовах ішемічного ушкодження, що розвиваються у декількох напрямках: 1) пряма індукція ангиогенезу; 2) підвищення виживаності м'язових волокон; 3) опосередкована стимуляція м'язово-типового диференціювання; 4) протидія апоптотичним механізмам.

Мета дослідження: імуногістохімічний аналіз стану переднього великогомілкового м'язу хворих з хронічною ішемією нижньої кінцівки III ступеня після проведення прямої, непрямой і комpositної реваскуляризації в найближчому і віддаленому післяопераційному періодах.

Матеріали та методи

Всього досліджено біопсійний матеріал від 144 пацієнтів з ішемією кінцівки III ступеня внаслідок оклюзійно-стенотичного ураження артерій стегново-підколінно-гомилкового сегменту віком від 25 до 84 років.

Хворі були розділені на три групи. До першої групи увійшло 37 хворих, яким була виконана стегново-гомилкова реконструкція, де передня великогомілкова артерія була облітерована і не відновлювалася. До другої групи увійшло 57 хворих, яким реконструктивна операція на арте-

ріях стегново-підколінно-гомилкового сегменту не виконувалася. Всім хворим цієї групи була виконана непряма реваскуляризація з аутотрансплантацією аспірата кісткового мозку для стимуляції васкулогенезу в передню групу м'язів. З метою поліпшення кровопостачання виконували аутотрансплантацію аспірата кісткового мозку, узятого з крила клубової кістки. До третьої групи увійшло 50 хворих з ураженням стегново-підколінно-гомилкового сегменту при оклюзії передньої великогомілкової артерії, яким була здійснена комpositна реваскуляризація дистальних відділів кінцівки: реконструктивна операція на артеріях гомілки і непряма реваскуляризація з аутотрансплантацією аспірата кісткового мозку. Реконструктивні операції і міелотрансплантацію виконували одночасно. Як контроль використовували матеріал біопсії м'язової тканини, отриманий при оперативних втручаннях з приводу травм нижньої кінцівки від 8 пацієнтів відповідних вікових груп без судинної патології. Для морфологічного аналізу використовували внутрішні (глибокі) і поверхневі (субфасціальні) ділянки переднього великогомілкового м'язу на межі між верхньою і середньою третинами м'язу.

Для постановки імуногістохімічних реакцій використовували парафінові блоки біопсійного матеріалу. Як первинні моноклональні антитіла використовували такі до фактора росту судинного ендотелію VEGF (LabVision) і до цитоспецифічного маркера ендотелію CD-34 (DAKO, Данія), який накопичується в цитоплазмі ендотеліальних клітин. Проводили інкубацію зрізів з первинними антитілами у вологих камерах при температурі 23-250 С на протязі 30 хвилин. Оцінка експресії кожного маркера проводилась індивідуально. Ідентифікацію реакції здійснювали за допомогою системи візуалізації EnVision (DakoCytomation) за допомогою хромогену DAB та додаткового забарвлення гематоксиліном Майєра для відтворення структурної організації тканини.

Результати та їх обговорення

Імуногістохімічне дослідження інтраопераційних біоптатів переднього великогомілкового м'язу у хворих з хронічною ішемією нижньої кінцівки усіх досліджуваних вікових груп виявило нерівномірний характер експресії VEGF у м'язовій тканині. Зокрема, даний білок мав дифузну цитоплазматичну локалізацію і помірно накопичувався лише у тих м'язових волокнах, що розташовувались поблизу ділянок з найбільшим дистрофічно-некротичним ушкодженням. Такі стоншені VEGF-позитивні волокна мали численні ознаки дегенерації різного ступеня. Також джерелом експресії VEGF слугували макрофаги навколо мікросудин зі збереженням або розширеним просвітом. Ті м'язові волокна, що були ушкоджені меншою мірою і зберігали загальні тинкторіальні властивості, майже не експресу-

вали даний маркер. Дистрофічні волокна з помірним накопиченням VEGF розташовувались невеликими групами поблизу зон значного інтерстиційного набряку або поодинокі між VEGF-негативними м'язовими волокнами.

В інтактній м'язовій тканині (у групі контрольних спостережень) нам не вдалося візуалізувати експресію VEGF. Виняток склали лише ті тканинні зразки, що були отримані від осіб контрольної групи віком більше 75 років: у цих зразках відзначалася слабка дифузна цитоплазматична експресія VEGF (рис. 1). Враховуючи, що одним з найбільш активних індукторів синтезу VEGF є гіпоксія, можна припустити, що пов'язані з віком обмеження тканинної мікроциркуляції нижніх кінцівок можуть обумовити певну ініціацію експресії даного білкового фактора на фоновому рівні навіть у осіб без клінічних проявів хронічної ішемії.

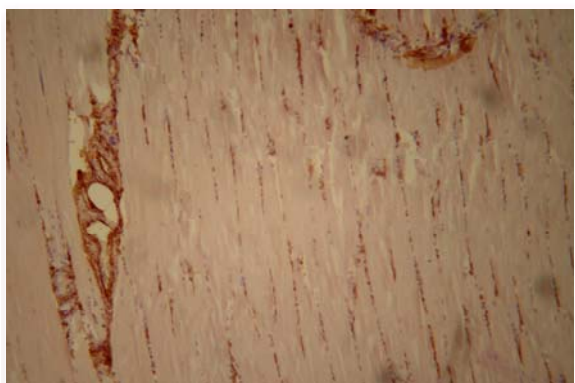


Рис. 1. Розподілення маркеру VEGF у складі внутрішньої ділянки переднього великогомілкового м'яза пацієнта контрольної групи віком 78 років. Інтраопераційний біоптат. Імуногістохімічна реакція. Додаткове забарвлення гематоксиліном. $\times 200$.

Реакція з ендотеліальним маркером CD34 виявила, що більшість гемокапілярів була виключеною з регіонального кровообігу. Артеріоли і венули характеризувалися патологічною ділятцією. Важливо відзначити, що у тканинних ділянках з активним розвитком дистрофічних процесів щільність CD34-позитивного матеріалу суттєво перевищувала таку в ділянках зі збереженою тканинною структурою. Така підвищена щільність мікросудин поблизу дистрофічно-некротичних осередків у більшості спостережень була асоційована зі значною лейкоцитарною інфільтрацією, а також наявністю поодиноких ліпоцитів і макрофагів (рис. 2).

Незалежно від віку пацієнтів експресія маркера CD34 у контрольних зразках м'язової тканини не відрізнялася від такої в основних групах дослідження за своєю інтенсивністю, проте розподілення CD34-позитивного матеріалу в інтактному м'язі було рівномірним в усіх досліджува-

них тканинних ділянках, а характер конфігурації мікросудин і загальна ангіоархітектоніка свідчили про стабільний і характерний для норми стан всіх ланок мікроциркуляторного русла.

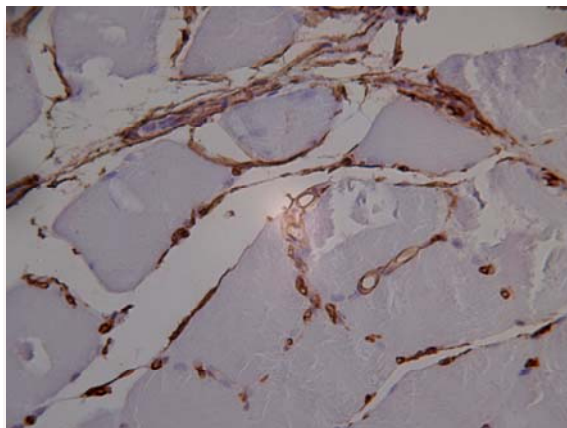


Рис. 2. Розподілення маркеру CD34 у складі внутрішньої ділянки переднього великогомілкового м'яза пацієнта віком 46 років. Інтраопераційний біоптат. Імуногістохімічна реакція. Додаткове забарвлення гематоксиліном. $\times 600$.

Імуногістохімічне дослідження біоптатів після проведення прямої ревазуляризації протягом першого місяця післяопераційного періоду виявило суттєве зниження експресії VEGF у цитоплазмі волокон переднього великогомілкового м'яза хворих всіх досліджуваних вікових груп, що поєднувалося з активною експресією ендотеліального фактора CD34 у численних гемокапілярах, більшість яких ставала функціонально активною (рис. 3). При цьому загальна щільність мікросудин суттєво не змінювалась у порівнянні з передопераційним станом, але зберігалася помірна кількість VEGF-позитивних макрофагів у перивазальному просторі.

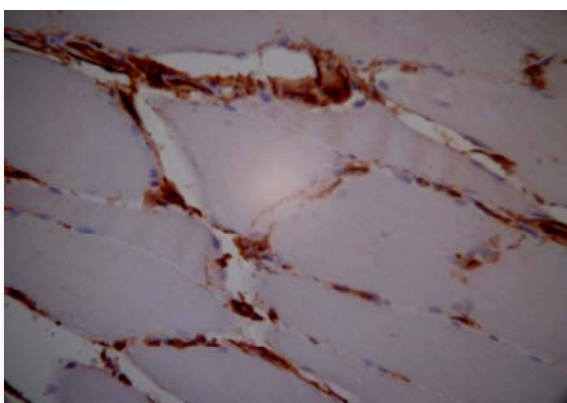


Рис. 3. Розподілення маркеру CD34 у складі внутрішньої ділянки переднього великогомілкового м'яза пацієнта віком 32 років через 1 місяць після проведення прямої ревазуляризації. Імуногістохімічна реакція. Додаткове забарвлення гематоксиліном. $\times 600$.

Через 3 місяці після оперативного втручання кількість таких макрофагів значно зменшувалась, натомість з'являлися поодинокі м'язові волокна з активною цитоплазматичною експресією маркера VEGF. Ці волокна зазвичай були меншими за діаметром у порівнянні з іншими, містили центрально розташовані ядра і супроводжувалися маркер-позитивними міосателітоцитами. Лише у хворих віком понад 75 років такі волокна не виявлялися.

Через 6 місяців після операції у тканині м'яза спостерігалися невеликі групи тонких волокон, які активно накопичували мітку до VEGF, проте не мали центрально розташованих ядер, не супроводжувалися активними сателітними клітинами, не виявляли поперечної посмугованості та містили ознаки дистрофії, хоча щільність CD34-позитивних елементів у прилеглих ділянках залишалася високою, як і на попередніх етапах дослідження.

У віддаленому післяопераційному періоді кількість означених дистрофічних волокон з виразною експресією VEGF закономірно зростала; крім того, часто поряд з групами цих волокон спостерігалися некротичні зони й осередки інтестиційного набряку. Щільність експресії ендотеліального маркера CD34 лише незначно знижувалась у порівнянні з попередніми етапами спостереження, але переважна більшість мікросудин мала численні патологічні зміни на фоні лейкоцитарної і моноцитарної інфільтрації. Загалом, імуногістохімічна картина м'язової тканини по маркерах VEGF і SD34 через 2 роки після операції наближалася до такої, що виявлялася до проведення прямої ревазуляризації у всіх досліджуваних вікових групах.

Протягом найближчого післяопераційного періоду після проведення непрямой ревазуляризації (аутотрансплантація аспірата кісткового мозку) імуногістохімічне дослідження тканинних біоптатів не виявило будь-яких помітних змін експресії фактора VEGF у цитоплазмі м'язових волокон та фактора CD34 на поверхні ендотеліоцитів мікросудин у порівнянні з передопераційним станом (рис. 4, 5).

Через 3 місяці після непрямой ревазуляризації поряд з групами дистрофічно змінених VEGF-позитивних м'язових компонентів відзначалася поява численних невеликих за діаметром поодинокі розташованих м'язових волокон з помірною цитоплазматичною експресією маркера VEGF. Такі волокна містили центрально розташовані ядра і супроводжувалися маркер-позитивними міосателітоцитами. Часто поряд з ними візуалізувалися VEGF-позитивні макрофаги навколо гемокапілярів. Необхідно зауважити, що у хворих віком більше 75 років волокна у стані регенерації не виявлялися. У даний термін спостереження експресія CD34 не відрізнялася за інтенсивністю та локалізацією від попередніх

етапів, проте значна частка гемокапілярів мала формені елементи у своєму просвіті.

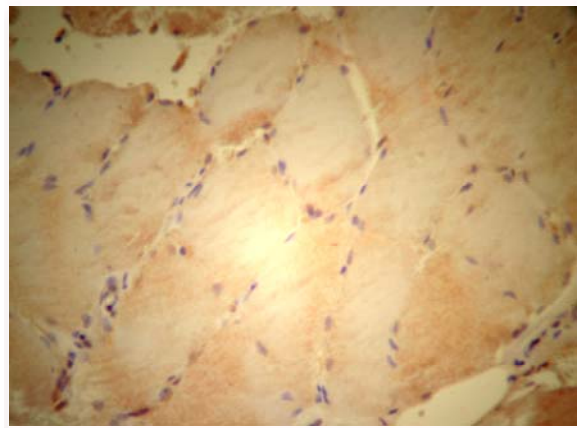


Рис. 4. Розподілення маркера VEGF у складі внутрішньої ділянки переднього великогомілкового м'яза пацієнта віком 46 років через 1 місяць після проведення непрямой ревазуляризації. Імуногістохімічна реакція. Додаткове забарвлення гематоксиліном. $\times 600$.




Рис. 5. Розподілення маркера CD34 у складі внутрішньої ділянки переднього великогомілкового м'яза пацієнта віком 46 років через 1 місяць після проведення непрямой ревазуляризації. Імуногістохімічна реакція. Додаткове забарвлення гематоксиліном. $\times 200$.

Через 6 місяців після операції у тканині переднього великогомілкового м'яза ми спостерігали лише невелику кількість згрупованих дегенеративних VEGF-позитивних волокон. Навпроти, тканина м'яза була насиченою мілкими волокнами із значним накопиченням фактора VEGF у цитоплазмі, які знаходилися на різних стадіях регенерації. Якщо у цей термін дослідження переважали активовані сателітні міоцити, а більш зрілі диференційовані волокна складали лише незначну частку, то через 1 рік у пацієнтів всіх вікових груп, за виключенням старшої, візуалізувалися зрілі VEGF-позитивні волокна. Важливо відзначити, що щільність CD34-позитивних елементів також помітно зростала, що свідчило про активацію процесів неоваскулогенезу за рахунок збільшення новоутворених примітивних гемока-

пілярів.

Через 2 роки після аутотрансплантації аспірата кісткового мозку цитоплазматична експресія VEGF була на низькому рівні у більшості м'язових волокон. Незначна кількість волокон з ознаками дистрофії накопичувала VEGF у помірному ступені. Такі осередки підвищеної експресії фактора спостерігалися поблизу некротичних ділянок й зон значного інтерстиційного набряку. Щільність експресії ендотеліального маркера CD34 залишилася на рівні попереднього етапу. Патологічні зміни і ознаки лейкоцитарної інфільтрації виявлялися лише у тих мікросудинах, які були розташовані у зонах інтерстиційного набряку. Імуногістохімічна характеристика м'язової тканини по маркерах VEGF і SD34 через 2 роки після непрямой ревазуляризації свідчила про суттєве підвищення щільності функціонуючих гемокапілярів за рахунок неоваскулогенезу у більшості хворих. Лише у пацієнтів віком понад 75 років зміни експресії VEGF і SD34 не мали позитивного характеру.

Дослідження імуногістохімічних особливостей щодо розподілу VEGF у м'язовій тканині через 2 і 4 тижні після проведення композитної ревазуляризації показало значне зниження експресії даного маркера у цитоплазмі незалежно від віку хворих. CD34 також активно експресувався ендотеліальними клітинами численних гемокапілярів, більшість яких ставали функціонально спроможними. Щільність мікросудин суттєво не змінювалась у порівнянні з передопераційним станом. У перикапілярному просторі накопичувалися клітини моноцитарного ряду, які активно експресували VEGF.

Через 3 місяці після оперативного втручання спостерігалися поодинокі м'язові волокна з активною цитоплазматичною експресією маркера VEGF. Ці волокна були малими за діаметром, містили центрально локалізовані ядра. Міосателіоцити навколо таких волокон також активно синтезували VEGF. У молодих пацієнтів кількість регенеруючих м'язових волокон була значно вищою, ніж у літніх хворих. У даний термін спостереження експресія CD34 не відрізнялася за інтенсивністю та локалізацією від попереднього етапу дослідження (рис. 6).

Через 6 місяців після операції у тканині переднього великогомілкового м'яза більшості пацієнтів віком до 75 років спостерігалася невелика кількість згрупованих дегенеративних VEGF-позитивних волокон з ознаками дистрофії. Навпроти, тканина м'яза була насиченою мілкими волокнами із значним накопиченням фактора VEGF у цитоплазмі, які знаходилися на різних стадіях регенерації (рис. 7). Окремі диференційовані волокна також містили мітку VEGF у саркоплазмі, причому розподіл мітки був нерівномірним. На поперечних зрізах волокон помірно гістохімічне забарвлення спостерігалася субсар-

колемально, в той час як центральні частини волокон залишалися вільними від мітки. Розподілення CD34-позитивних структур було рівномірним, експресія – інтенсивною. У хворих старечого віку через 6 місяців після операції у тканині м'яза спостерігалися групи тонких волокон, які активно накопичували мітку до VEGF, проте не мали ознак регенерації, не виявляли поперечної посмугованості та містили ознаки дистрофії, хоча щільність CD34-позитивних елементів у прилеглих ділянках залишалася як на попередніх етапах післяопераційного періоду.

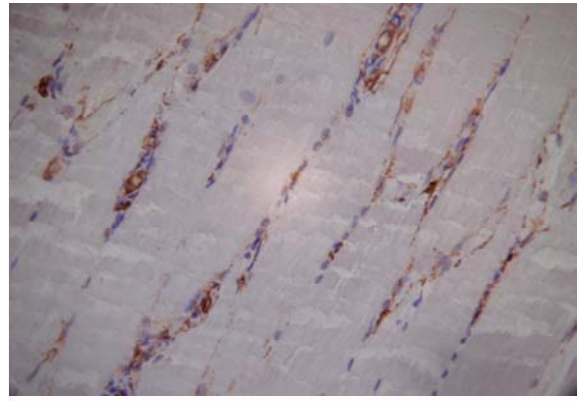


Рис. 6. Розподілення маркера CD34 у складі внутрішньої ділянки переднього великогомілкового м'яза пацієнта віком 31 року через 3 місяці після проведення композитної ревазуляризації. Імуногістохімічна реакція. Додаткове забарвлення гематоксилином. $\times 200$.

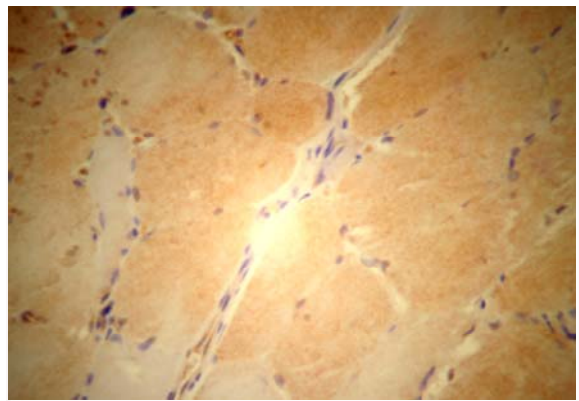


Рис. 7. Розподілення маркера VEGF у складі внутрішньої ділянки переднього великогомілкового м'яза пацієнта віком 63 років через 6 місяців після проведення композитної ревазуляризації. Імуногістохімічна реакція. Додаткове забарвлення гематоксилином. $\times 600$.

Наприкінці першого року спостереження кількість VEGF-позитивних клітин з ознаками регенерації та диференціювання залишалася високою. Більшість волокон мали субсарколемальну локалізацію імуногістохімічної мітки. Часто спостерігалися сателітні міоцити, які також синтезували VEGF. Щільність CD34-позитивних мікро-

судин значно зростала, що вказувало на активацію процесів неоваскулогенезу. Через 2 роки після аутотрансплантації у більшості спостережень лише поодинокі зрілі м'язові волокна без суттєвих патологічних ознак демонстрували помірну цитоплазматичну експресію VEGF. Також зустрічалися невеликі групи VEGF-позитивних м'язових волокон з ознаками дистрофії поблизу поодиноких мілких ділянок з некротично-дистрофічними змінами, а також у зонах виразного інтерстиційного набряку. Щільність експресії ендотеліального маркера CD34 не поступалася попередньому етапу, проте виявлялися мікросудини з периваскулярним набряком і звуженим просвітом. У зонах значного інтерстиційного набряку відзначалася помірна лейкоцитарна інфільтрація. У літніх пацієнтів кількість VEGF-позитивних дистрофічних волокон значно збільшувалась у порівнянні з попереднім етапом спостереження. Щільність експресії ендотеліального маркера CD34 лише незначно знижувалась у порівнянні з попередніми етапами, але переважна більшість мікросудин мала численні патологічні зміни на фоні лейкоцитарної і моноцитарної інфільтрації.

Підсумок

Таким чином, проведення прямої ревазуляризації обумовлює суттєву нормалізацію імуністохімічних характеристик тканини переднього

великогомілкового м'яза за експресією факторів VEGF і CD34, а також ультраструктури м'язових волокон у хворих всіх досліджених вікових груп протягом 6 місяців після оперативного втручання, проте не забезпечує стабілізації позитивних змін у віддаленому післяопераційному періоді. Непряма ревазуляризація за допомогою ауто-трансплантації аспірата кісткового мозку істотно не змінює структурно-функціонального стану компонентів переднього великогомілкового м'яза у найближчому післяопераційному періоді, проте обумовлює нормалізацію та стабілізацію імуністохімічних та ультраструктурних показників ішемізованої м'язової тканини за рахунок ініціації неоваскулогенезу у хворих віком до 75 років. Композитна ревазуляризація у даного контингенту хворих дозволяє отримати нормалізуючий ефект операції в найближчому післяопераційному періоді та забезпечити його стабілізацію стосовно вивчених імуністохімічних і ультраструктурних критеріїв у віддаленому післяопераційному періоді.

Перспективи подальших досліджень пов'язані з дослідженням клінічних особливостей перебігу післяопераційного періоду після проведення прямої, непрямой і композитної ревазуляризації з використанням аутотрансплантації аспірата кісткового мозку.

Літературні джерела References

1. Takeshita S, Weir L, Chen D. Therapeutic angiogenesis following arterial gene transfer of vascular endothelial growth factor in a rabbit model of hindlimb ischemia. *Biochem Biophys Res Comm.* 1996;227(2):628-35.
2. Matsubara H. Therapeutic angiogenesis for patients with critical limb ischemia using autologous bone marrow cell transplantation. *Nippon Naika Gakkai Zasshi.* 2003;10:877-83.
3. I. Baumgartner A, Pieczek P, Manor O. Constitutive expression of phVEGF165 after intramuscular gene transfer promotes collateral vessel development in patients with critical limb ischemia. *Circulation.* 1998;97:1114-23.
4. Shen BQ, Lee DY, Gerber HP. Homologous up-regulation of KDR/Flk-1 receptor expression by vascular endothelial growth factor in vitro. *J Biol Chem.* 1998;273:29979-85.
5. Li W, Keller G. VEGF nuclear accumulation correlates with phenotypical changes in endothelial cells. *Cell Sci.* 2000; 113:1525-34.
6. Arbiser JL, Larsson H, Claesson-Welsh L. Overexpression of VEGF 121 in immortalized endothelial cells causes conversion to slowly growing angiosarcoma and high level expression of the VEGF receptors VEGFR-1 and VEGFR-2 in vivo. *Am J Pathol.* 2000;156:1469-76.
7. Jiang BH, Aoki M, Zheng JZ. Myogenic signaling of phosphatidylinositol 3-kinase requires the serine-threonine kinase Akt/protein kinase B. *Proc Natl Acad Sci USA.* 1999;96:2077-81.
8. Jiang BH, Zheng JZ, Aoki M, Vogt PK. Phosphatidylinositol 3-kinase signaling mediates angiogenesis and expression of vascular endothelial growth factor in endothelial cells. *Proc Natl Acad Sci USA.* 2000;97:1749-53.
9. Rissanen TT, Vajanto I, Hiltunen MO. Expression of vascular endothelial growth factor and vascular endothelial growth factor receptor-2 (kdr/flk-1) in ischemic skeletal muscle and its regeneration. *Am J Pathol.* 2002;160(4):1393-403.

Шкуропат В.Н., Твердохлеб И.В., Баранов И.В., Сафронков Н.А. Ультраструктурная характеристика мышечной ткани при хирургическом лечении больных с хронической ишемией нижней конечности III степени.

Резюме. Целью исследования был иммуногистохимический анализ состояния передней большеберцовой мышцы у больных с хронической ишемией нижней конечности III степени после проведения прямой, не прямой и комбинированной реваскуляризации в ближайшем и отдаленном послеоперационном периоде до двух лет. Исследования показали, что проведение прямой реваскуляризации обуславливает существенную нормализацию иммуногистохимических характеристик мышечных волокон у больных всех исследуемых возрастных групп на протяжении 6 месяцев после оперативного вмешательства, однако не обеспечивает стабилизации положительных изменений в отдаленном послеоперационном периоде. Не прямая реваскуляризация с помощью аутоотрансплантации аспирата костного мозга существенным образом не изменяет структурно-функционального состояния компонентов передней большеберцовой мышцы в ближайшем послеоперационном периоде, однако обуславливает нормализацию и стабилизацию иммуногистохимических показателей ишемизированной мышечной ткани за счет инициации неоваскулогенеза у больных в возрасте до 75 лет. Комбинированная реваскуляризация у данного контингента больных позволяет получить ранний нормализующий эффект и обеспечить его стабилизацию.

Ключевые слова: ишемия нижней конечности, реваскуляризация, послеоперационный период, иммуногистохимия, VEGF, CD34.