

**О.Г.Родинський
Ю.В.Козлова**

ДЗ «Дніпропетровська
медична академія МОЗ
України»

Ключові слова: гіпо-
камп, міокардіальна ди-
сфункція, щури.

Надійшла: 14.04.2015
Прийнята: 23.05.2015

DOI: <https://doi.org/10.26641/1997-9665.2015.2.62-68>

УДК: 616.127-008.6.611.813:57.012.4

ДИНАМІКА ЗМІН СТРУКТУРИ ГІПОКАМПУ В УМОВАХ МІОКАРДІАЛЬНОЇ ДИСФУНКЦІЇ

Дослідження виконано в рамках науково-дослідної роботи «Механізми функціонування центральної та периферичної нервової системи за нормальних та патологічних умов» (номер державної реєстрації 0114U000932).

Реферат. З метою вивчення динаміки патоморфологічних змін нейронів гіпокампу при міокардіальній дисфункції, щурам дослідної групи вводили доксорубіцин. Щурам контрольної групи - 0,9% NaCl. У евтаназованих тварин вилучали головний мозок та готували гістологічні препарати. Аналіз цитоархітектоніки гіпокампу між 2 групами щурів виявив достовірні відмінності в кількісному складі нейронів гіпокампу. Тож, вплив міокардіальної дисфункції призвів до скорочення кількості нейронів в усіх функціональних полях гіпокампу, порушенню їх впорядкованості за рахунок зменшення кількості рядів пірамідальних нейронів.

Morphologia. – 2015. – Т. 9, № 2. – С. 62-68.

© О.Г.Родинський, Ю.В.Козлова, 2015

✉ a.rodinsky@gmail.com

Rodinskij O.G., Kozlova Ju.V. Dynamics of changes in the structure of the hippocampus in a myocardial dysfunction.
ABSTRACT. Background. It is well known that cardiovascular disease lead to the disruption of integrative functions of the brain, provided by hippocampus. **Objective.** To investigate the dynamics of spatial and quantitative pathological changes of hippocampal neurons under experimental myocardial dysfunction. **Methods.** Brain of male Wistar rats were divided into experimental (injected with doxorubicin) and control (injected with 0.9% solution of NaCl) groups. **Results.** Brains of rats of the experimental group underwent significant pathological changes in glia, as well as vascular system. In the superficial layers cerebral cortex looked as porous, spongy mesh structure. The vessels of the brain at all levels have demonstrated the phenomena of circulatory disorders in the form of congestion and stasis. Analysis of cytoarchitectonics of the hippocampus of rats in the control group showed significant differences in the quantitative composition of neurons in field CA1, CA3 and dentate gyrus ($50,3 \pm 1,1$; $66,6 \pm 0,6$ and $60,4 \pm 1,1$ in $R \leq 0.05$, respectively). **Conclusion.** In conditions of experimental myocardial dysfunction in the hippocampus a gradual loss of individual neurons, and rows of cells was revealed. The most sensitive areas of the hippocampus in those conditions was a field CA3, where the total loss of the cellular composition for a period of follow-up was 45.1%. Except quantitative changes of a qualitative change in the form of loss of order neurons, loosening of rows and a violation of the blood supply to the brain vessels was detected.
Key words: hippocampus, myocardial dysfunction, rats.

Citation:

Rodinskij OG, Kozlova JuV. [Dynamics of changes in the structure of the hippocampus in a myocardial dysfunction]. *Morphologia*. 2015;9(2):62-8. Ukrainian.

Вступ

Гіпокамп, як невід'ємна частина лімбічної системи, відіграє ключову роль у формуванні складних інтегративних механізмів, що є основою емоцій, навчання та пам'яті [1]. Підтвердженням цього є розвиток депресивноподібних станів, порушень мнестичних функцій за структурних розладів у вентральному гіпокампі [2].

Клінічний досвід свідчить про депресії, тривогоподібний стан, порушення пам'яті, що можуть спостерігатися у хворих з серцево-судинною патологією [3].

Відомо, що однією із патогенетичних ланок у формуванні когнітивного дефіциту за умов розладів системної гемодинаміки є циркуляторна

гіпоксія [3]. Більшість досліджень вказують на те, що серед структур головного мозку найбільш чутливими до гіпоксії є високодиференційовані клітинні популяції, розташовані в корі головного мозку та гіпокампі [4].

Проте, патогенез та зв'язок нейродегенеративних процесів, що відбуваються в функціональних зонах гіпокампу внаслідок гіпоксії з когнітивними і поведінковими розладами на сьогодні до кінця нез'ясовані, про що свідчить підвищення зацікавленості науковців щодо цього питання [2]. Вивчення просторової та часової динаміки патологічних змін нейронів при порушеннях церебральної гемодинаміки в умовах недостатності кровообігу залишається відкритою та сучасною

темою, розробка якої дозволить планувати можливі медичні заходи з метою попередження клітинної загибелі.

Метою дослідження було вивчення динаміки просторових та кількісних патоморфологічних змін нейронів гіпокампу в умовах експериментальної міокардіальної дисфункції.

Матеріали та методи

Для експериментального дослідження впливу міокардіальної дисфункції (МД) на морфологічний та функціональний стан головного мозку (ГМ) було використано 120 лабораторних щурів-самців лінії Вістар вагою 180-220 г. Тварини були поділені на 2 групи: контрольна (n=60) та експериментальна (n=60). Кардіоміопатію моделювали шляхом п'ятикратного внутрішньоочеревинного введення розчину доксорубіцину із розрахунку 5 мг/кг. Між кожною ін'єкцією був інтервал в один тиждень [5]. Тваринам контрольної групи вводили внутрішньоочеревинно у відповідні терміни 0,9% розчин NaCl [5]. Усі досліди проводили на 1, 3, 7, 14, 21 та 28 добу після закінчення введення Д.

У визначені терміни спостереження шурам проводили електрокардіографічне (ЕКГ) дослідження з наступним виведенням з експерименту шляхом передозування розчином тіопенталу. У евтаназованих тварин з черепної порожнини вилучали ГМ, який фіксували упродовж 24 годин в 10% розчині забуференого формаліну. Після фіксації ГМ розрізали у фронтальній площині на частки з подальшою заливкою їх в парафін та подальшим виготовленням блоків. На початковому етапі готували парафінові зрізи товщиною 4-5 мкм з забарвленням їх гематоксиліном та еозином у відповідності до прийнятих стандартів [6]. Забарвлені препарати зневоднювали в спиртах та просвітлювали в ксилолі. Потім поміщали зрізи на предметно скло з фіксацією їх в канадському бальзамі. Отримані гістопрепарати вивчали за допомогою оптичного мікроскопа (окуляр x10; об'єктив x20). Проводили фотофіксацію різних ділянок гіпокампу за допомогою цифрової фотокамери. На отриманих мікрофотографіях проводили підрахунок нейронів з використанням спеціальних сіток [7].

В експерименті використовували методи імуногістохімічної детекції динаміки клітинної загибелі, які проводили шляхом використання моноклональних антитіл до p53, Ki67, білків родин Вах та Bcl-2, caspase-3 на серійних зрізах товщиною 4-5 мкм. На предметне скло з адгезивною рідиною наносили зрізи з послідуною депарафінізацією шляхом нагрівання на водяній бані в цитратному буфері з рН 6,0 упродовж 30 хвилин після досягнення температури 98°C та автоклавування упродовж 5 хвилин при температурі 121°C. Для оцінки специфічності імуногістохімічного забарвлення проводили контрольні реакції. На наступному етапі з залученням сис-

теми візуалізації LSAB2 та EnVision (DakoCytomation) проводили обробку з кожним реагентом упродовж 10 хвилин з проміжним промиванням у ТРИС-буферному розчині. В якості хромогена використовували DAB (DakoCytomation). Дегідратацію і поміщення в бальзам проводили відповідно до прийнятих стандартів [8]. Кількісну оцінку процесів апоптозу проводили шляхом підрахунку позитивно зафарбованих елементів (ядер клітин та апоптичних тілець) в 10 полях зору.

Усі експерименти були проведені відповідно до існуючих міжнародних вимог і норм гуманного відношення до тварин (Конвенція Ради Європи від 18.03.1986 р.; Закон України від 21.02.2006 р. №3447-IV), що затверджено на засіданні комісії з питань біомедичної етики ДЗ «ДМА МОЗ України» (протокол № 5 від 01.04.13).

Для встановлення відмінностей ознак, що реєструвалися, між контрольною та експериментальною групою тварин використовували критерій Ст'юдента (t).

Результати та їх обговорення

Головний мозок щурів експериментальної групи зазнавав суттєвих патоморфологічних змін як з боку нейроглії, так і зі сторони судинної системи (рис.1-3).

В поверхневих шарах кори ГМ речовина мала вигляд сітчастої пористо-губчатої структури. В судинах ГМ у всіх ланках були виявлені явища порушень кровообігу у вигляді повнокрів'я та стазу (рис.1-3).

Аналіз цитоархітекtonіки гіпокампу в контрольній групі щурів (рис.4-6) виявив достовірні відмінності в кількісному складі нейронів в полях CA1, CA3 та зубчатій звивині (відповідно $50,3 \pm 1,1$; $66,6 \pm 0,6$ та $60,4 \pm 1,1$ при $P \leq 0,05$).

В загальному вигляді ці ділянки гіпокампу мали трьохшарову будову з зовнішнім молекулярним шаром, середнім пірамідальним або гранулярним та внутрішнім шаром, який складався з поліморфних клітин. В полі CA1 пірамідальний шар був представлений у вигляді смуги з щільно розташованими в 4-6 рядів нейронів зі сферичними перикаріонами (рис.4). В полі CA3 окрім сферичних перикаріонів зустрічалися перикаріони еліпсоїдної та трикутної форми (рис. 5). В зубчатій звивині середній шар клітин був потовщений у порівнянні з полем CA1, містив від 4-ьох до 8-ми рядів гранулярних клітин та формував U-подібну структуру (рис.6). Описані нами особливості цитоархітекtonіки шарів в різних ділянках гіпокампу контрольної групи щурів відповідають сучасним літературним даним [9].

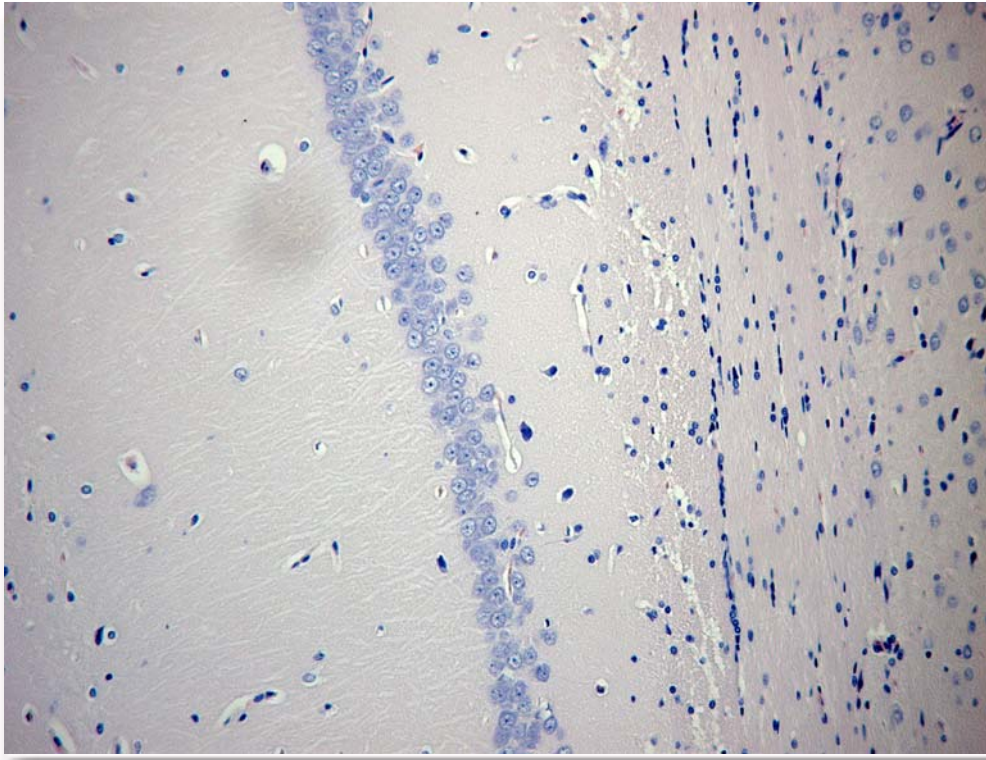


Рис.1. Гістологічний зріз головного мозку щура експериментальної групи. Гіпокамп. Поле СА1. Забарвлення гематоксилін та еозин. ×200.

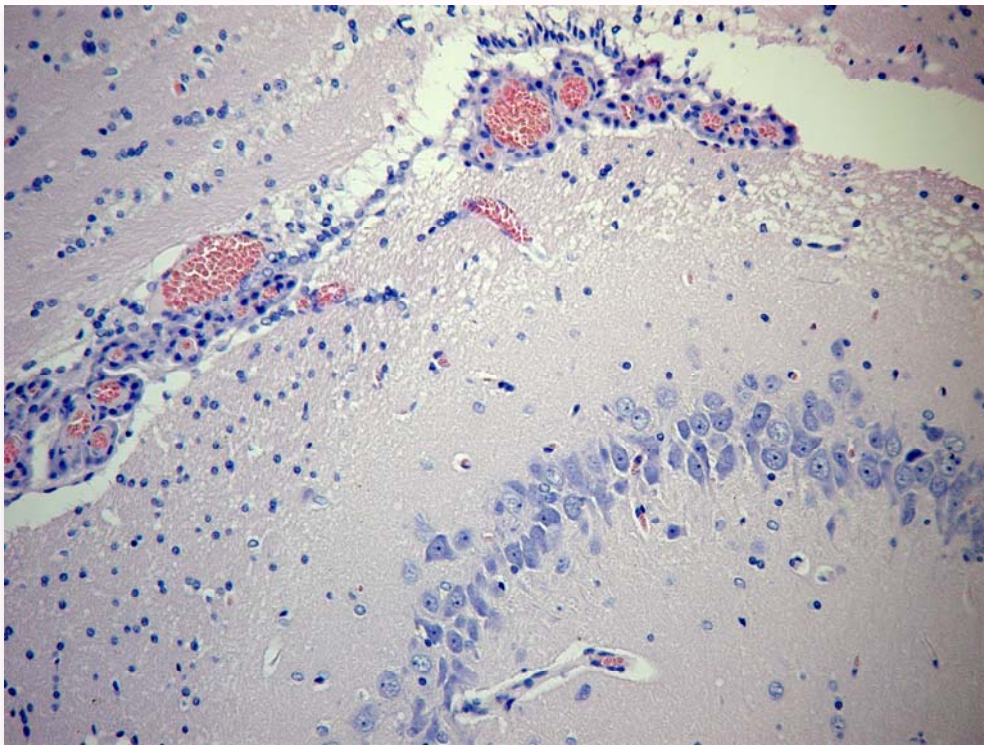


Рис.2. Гістологічний зріз головного мозку щура експериментальної групи. Гіпокамп. Поле СА3. Забарвлення гематоксилін та еозин. ×200.

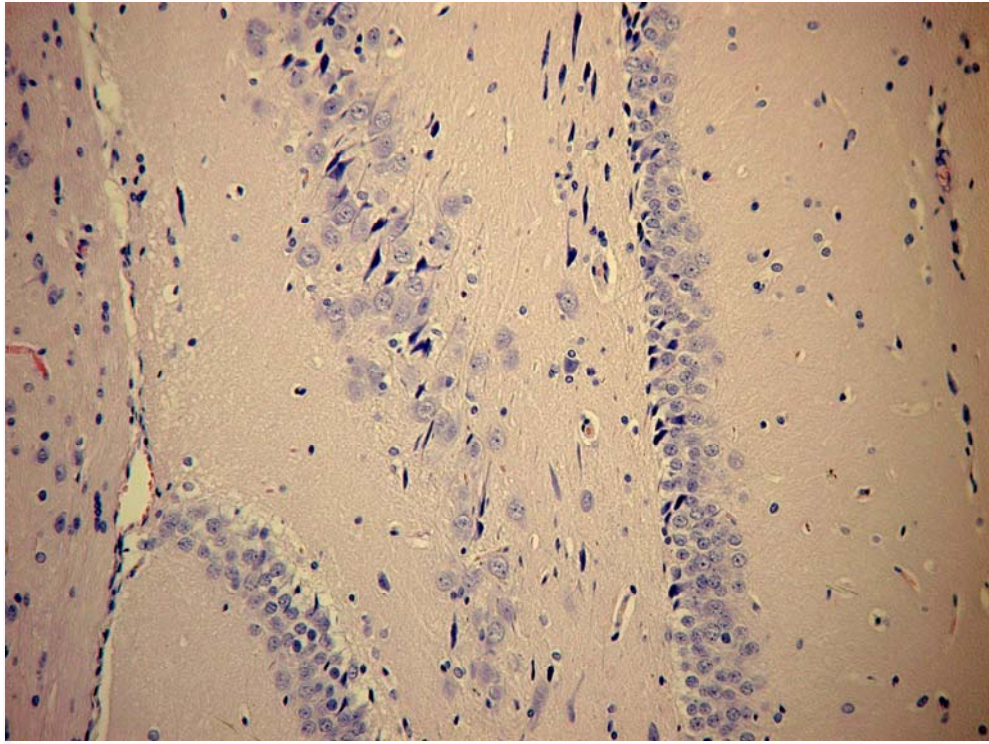


Рис.3. Гістологічний зріз головного мозку щура експериментальної групи. Гіпокамп. Зубчаста звивина. Забарвлення гематоксиліном та еозином. $\times 200$.

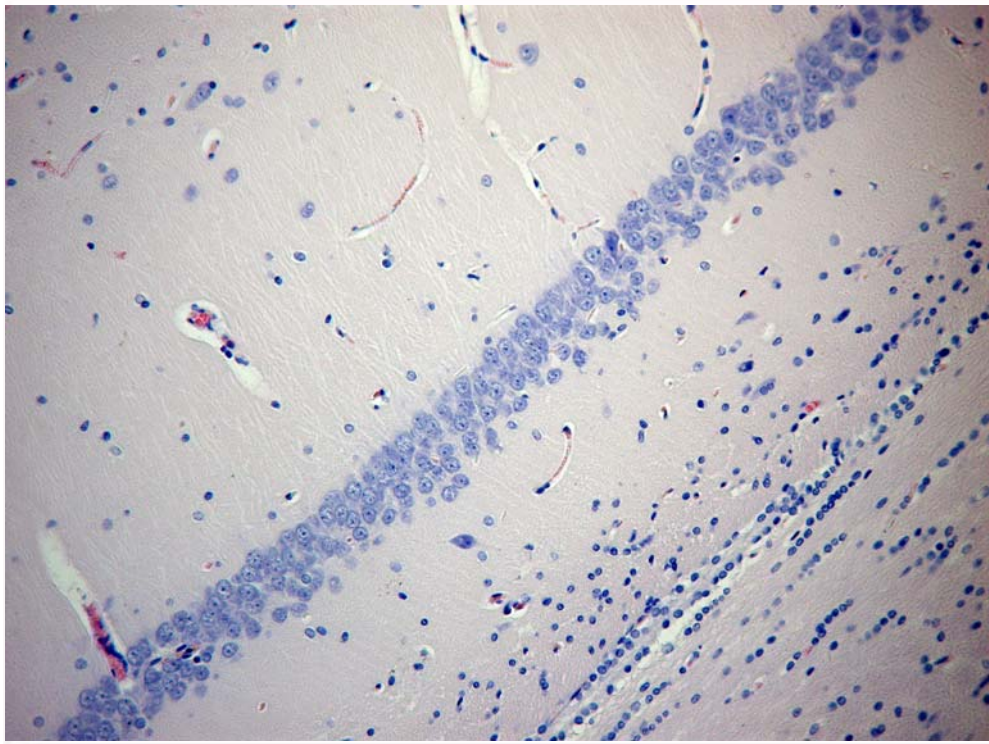


Рис.4. Гістологічний зріз головного мозку щура контрольної групи. Гіпокамп. Поле CA1. Забарвлення гематоксиліном та еозином. $\times 200$.

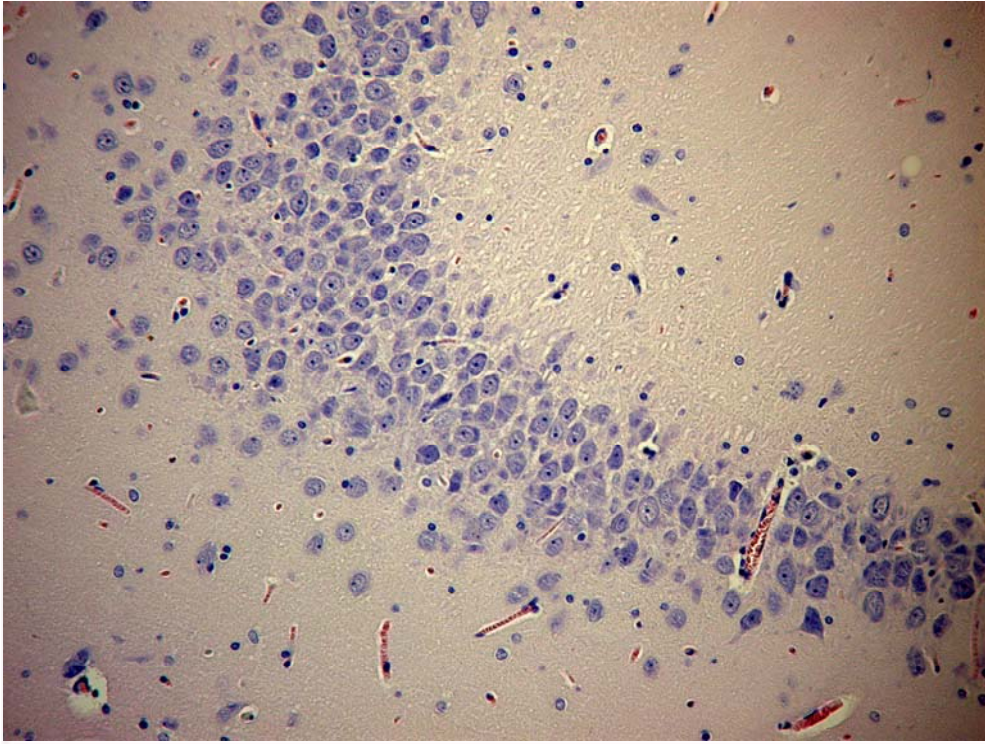


Рис.5. Гістологічний зріз головного мозку щура контрольної групи. Гіпокамп. Поле СА3. Забарвлення гематоксиліном та еозином. ×200.

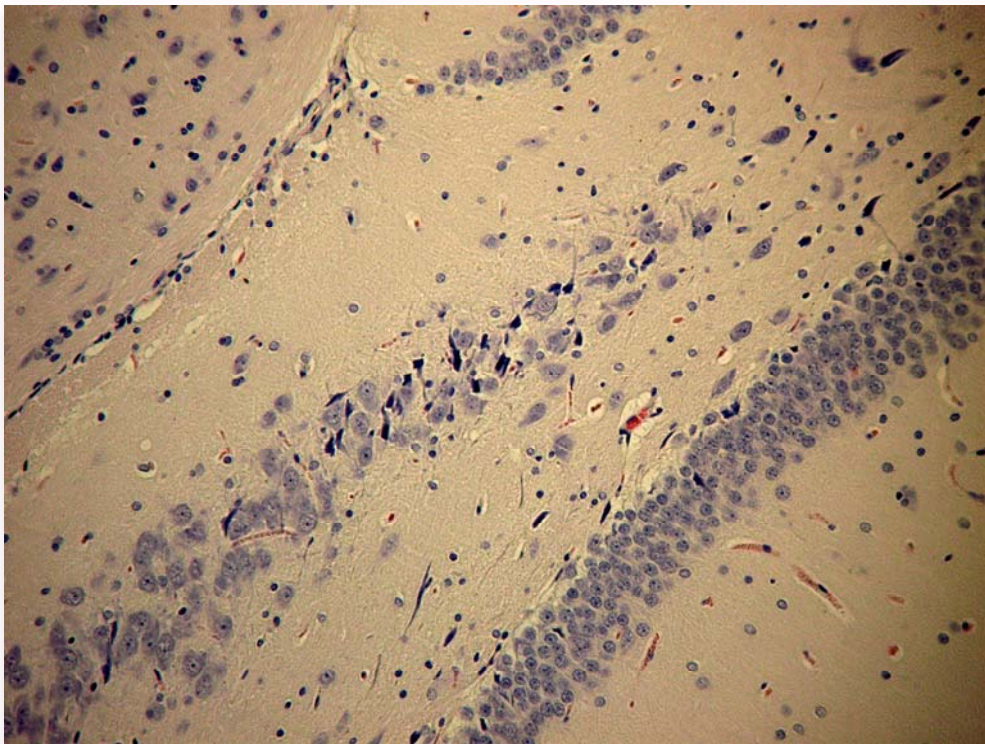


Рис.6. Гістологічний зріз головного мозку щура контрольної групи. Гіпокамп. Зубчаста звивина. Забарвлення гематоксиліном та еозином. ×200.

Відомим є той факт, що при гіпоксії ГМ відбуваються біохімічні зсуви, які низка авторів називає «оксидативним стресом» [10]. Також відомо, що поява вільних радикалів кисню в умовах гіпоксії призводить до ушкодження ланцюга ДНК в клітинах, що активує білок транскрипції p53, який в свою чергу є регулятором експресії про- та антиапоптичних білків родин Вах та Bcl-2, баланс між якими визначає долю клітини. Супресія білка Bcl-2 в цих умовах призводить до вивільнення цитохрому С та інших мо-

лекул із міжмембранного простору мітохондрій, з подальшою активацією каспазного механізму, зокрема каспази-3 [10].

Враховуючи це, для більш об'єктивної оцінки патологічних змін в ГМ нами була проведена імуногістохімічна оцінка апоптозу та проліферації з використанням відомих маркерів, а також морфометрія клітинних елементів, зокрема пірамідальних нейронів в різних полях гіпокампу з підрахунком їх кількості (табл. 1).

Таблиця 1
Динаміка кількісних показників гіпокампу щурів (щільність нейронів) в умовах експериментальної міокардіальної дисфункції

Зона мозку	CA1			CA3			DG		
	M±m	σ	Cv	M±m	σ	Cv	M±m	σ	Cv
Контроль	50,3±1,1	3,4	0,07	66,6±0,6	1,8	0,03	60,4±1,1	3,3	0,06
1	43±0,4	1,4	0,03	42,4±0,5	1,4	0,03	53,1±0,5	1,5	0,03
3	42,3±0,4	1,2	0,03	42,1±0,5	1,7	0,04	52,4±0,4	1,2	0,02
7	38,4±0,5	1,5	0,04	40,9±0,6	2,0	0,05	48,4±0,5	1,5	0,03
14	37,7±0,5	1,5	0,04	38,9±0,6	1,8	0,05	47,8±0,5	1,5	0,03
21	35,9±0,4	1,2	0,03	37,5±0,5	1,7	0,05	46,1±0,4	1,2	0,03
28	33,6±0,6	1,8	0,05	36,6±0,6	1,8	0,05	43,5±0,4	1,2	0,03

Примітка: * — відмінності достовірні у порівнянні з контрольною групою при $p \leq 0,05$; σ — стандартне відхилення, Cv — коефіцієнт варіації; CA1, CA3, DG — поля гіпокампу.

Отримані морфометричні характеристики різних полів гіпокампу щурів експериментальної та контрольної груп (табл. 1.) вказують на те, що він безперечно є невід'ємною мішенню процесів вільнорадикального ушкодження, що відбуваються в результаті циркуляторної гіпоксії при МД в експерименті. Дослідження експресії маркерів апоптозу та проліферації не виявило достовірних відмінностей в контрольній та експериментальній групах упродовж вказаних термінів спостереження. На наш погляд це може бути пов'язаним з пізнім терміном дослідження, що не суперечить літературним даним, в яких показано, що ознаки апоптозу виявляються в гострому періоді циркуляторної гіпоксії, а саме в 1-3 добу [11].

Підсумок

Вплив міокардіальної дисфункції призвів до скорочення кількості нейронів в усіх функціона-

льних полях гіпокампу, порушенню їх впорядкованості за рахунок зменшення кількості рядів пірамідальних нейронів. Найбільш вразливою ділянкою гіпокампу було поле CA3.

В умовах експериментальної МД в гіпокампі відбувалася поступова втрата як окремих нейронів, так і клітинних рядів. Найбільш чутливою ділянкою гіпокампу в цих умовах було поле CA3, де загальна втрата клітинного складу упродовж періоду спостереження склала 45,1%. Окрім кількісних змін відбувалися якісні зміни у вигляді втрати упорядкованості нейронів, розрихлення рядів та ознак порушення кровопостачання в судинах головного мозку.

Перспективи подальших досліджень

Заплановано проведення аналізу функціональних та патогістологічних змін головного мозку в динаміці розвитку експериментальної міокардіальної дисфункції.

Літературні джерела References

1. Drozdov OL, Dzyak LA, Kozlov VO, Makovetskyi VD. [Memory Anatomy: Atlas of schemes and structures of the nervous system involved in the processes of memory]. Dnipropetrovsk: ART-PRES; 2004. 196 p. Ukrainian.
2. Suzuki H, Sumiyoshi A, Matsumoto Y, Duffy BA, Yoshikawa T, Lythgoe MF, Yanai K, Taki

- Y, Kawashima R, Shimokawa H. Structural abnormality of the hippocampus associated with depressive symptoms in heart failure rats. *Neuroimage*. 2015;105:84-92. doi: 10.1016/j.neuroimage.2014.10.040. PMID: 25462699.
3. Kindermann I, Fischer D, Karbach J, Link A, Walenta K, Barth C, Ukena C, Mahfoud F, Köllner

V, Kindermann M, Böhm M. Cognitive function in patients with decompensated heart failure: the Cognitive Impairment in Heart Failure (CogImpair-HF) study. *Eur. J. Heart Fail.* 2012;14(4):404-13. doi: 10.1093/eurjhf/hfs015. PMID: 22431406.

4. Mundy ME, Downing PE, Dwyer DM, Honey RC, Graham KS. A critical role for the hippocampus and perirhinal cortex in perceptual learning of scenes and faces: complementary findings from amnesia and fMRI. *J. Neurosci.* 2013;33(25):10490-502. doi: 10.1523/JNEUROSCI.2958-12.2013. PMID: 23785161.

5. Stefanova AV, editor. [Preclinical studies of drugs: guidelines]. Kyiv: Avitsenna; 2002. 568 p. Russian.

6. Korzhevsky DE, Gilyarov AV. [Basics of histological techniques]. St Petersburg: SpetsLit; 2010. 95 p. Russian.

7. Gucol AA, Kondratyev BYu. [Practical morphometry of organs and tissues]. Tomsk: Tomsk

University; 1988. 136 p. Russian.

8. Petrova SV, Raikhlina NT, editors. [Guide on immunohistochemical diagnosis of human tumors]. 3rd ed., rev. and suppl. Kazan; 2004. 456 p. Russian.

9. Anderson P, Morris R, Amaral D, Bliss T, O'Keefe J. *The hippocampus book*. New York: Oxford University Press; 2007. 832 p.

10. Arya A, Meena R, Sethy NK, Das M, Sharma M, Bhargava K. NAP (davunetide) protects primary hippocampus culture by modulating expression profile of antioxidant genes during limiting oxygen conditions. *Free Radic. Res.* 2015;49(4):440-52. doi: 10.3109/10715762.2015.1011153. PMID: 25727410.

11. Ivanov KP. [Hypoxia of the brain and neuronal death due to violations of the microcirculation in the brain, and regional cerebral blood flow]. *Regional circulation and microcirculation.* 2010;9(2):5-17. Russian.

Родинский А.Г., Козлова Ю.В. Динамика изменений структуры гиппокампа в условиях миокардиальной дисфункции.

Реферат. С целью изучения динамики патоморфологических изменений нейронов гиппокампа при миокардиальной дисфункции, крысам опытной группы вводили доксорубицин. Крысам контрольной группы - 0,9% NaCl. У животных после эвтаназии изымали головной мозг и готовили гистологические препараты. Анализ цитоархитектоники гиппокампа между 2 группами крыс обнаружил достоверные различия в количественном составе нейронов гиппокампа. Можно сказать, что влияние миокардиальной дисфункции привело к сокращению количества нейронов во всех функциональных полях гиппокампа, нарушению их упорядоченности за счет уменьшения количества рядов пирамидальных нейронов.

Ключевые слова: гиппокамп, миокардиальная дисфункция, крысы.