

Е.О.Кіндратів

ДВНЗ «Івано-Франківський національний медичний університет»

Ключові слова: фактор росту ендотелію судин, цервікальна інтраепітеліальна неоплазія, безпліддя.

Надійшла: 20.04.2015
Прийнята: 28.05.2015

DOI: <https://doi.org/10.26641/1997-9665.2015.2.36-41>

УДК 618.146+578.27+618.177

ОСОБЛИВОСТІ ЕКСПРЕСІЇ VEGF В ШИЙЦІ МАТКИ ПРИ ЦЕРВІКАЛЬНІЙ ІНТРАЕПІТЕЛІАЛЬНІЙ НЕОПЛАЗІЇ, АСОЦІЙОВАНІЙ З ПАПІЛОМАВІРУСНОЮ ІНФЕКЦІЄЮ ПРИ БЕЗПЛІДДІ

Дослідження виконано в рамках науково-дослідної роботи «Патоморфологія серцево-судинної системи, плаценти, жирової тканини, нирок, головного мозку, регуляторних систем (APUD, імунної) при метаболічному синдромі, гострій ішемії міокарда, облітеруючих захворюваннях судин нижніх кінцівок, хворобах легень, пухлинних процесах і внутрішньоутробних інфекціях у клініці й експерименті» (номер державної реєстрації 0107U002769).

Реферат. Встановлено, що при цервікальній інтраепітеліальній неоплазії у жінок з безпліддям спостерігається різний ступінь експресії VEGF. Вищий рівень інтенсивності експресії VEGF спостерігався у тих зразках шийки матки, в яких, шляхом ПЛР, встановлені найвищі показники вірусного навантаження вірусів папіломи людини високого канцерогенного ризику ($>5\text{ Ig GO}/10^5$). Визначений прямий кореляційний зв'язок рівня експресії VEGF зі ступенем тяжкості диспластичного процесу та показниками вірусного навантаження вірусів папіломи людини високого канцерогенного ризику. Застосування VEGF може бути використано в практичній діяльності як додатковий критерій щодо діагностики цервікальній інтраепітеліальній неоплазії, асоційованої з папіломавірусною інфекцією у жінок з розладами репродуктивної функції.

Morphologia. – 2015. – Т. 9, № 2. – С. 36-41.

© Е.О.Кіндратів, 2015

✉ kindrativ@mail.ru

Kindrativ E.O. Features of VEGF expression in the cervix of uterus in cervical intraepithelial neoplasia associated with human papillomavirus infection in infertility.

ABSTRACT. Background. The value of vascular endothelial growth factor in neoplastic transformation has a mixed assessment indicating the need to find mechanisms and develop a methodology to assess the structural and functional characteristics of vascularisation, including features of VEGF expression in conditions of cervical intraepithelial neoplasia. **Objective.** The purpose of investigation was to determine the VEGF expression in the cervix in cervical intraepithelial neoplasia associated with human papillomavirus (HPV) infection in women with disorders of the reproductive function. **Methods.** 157 biopsies of cervix from women with infertility were investigated. In cervical smears types of HPV with high cancerogenic risk were identified by polymerase chain reaction. We used monoclonal anti-VEGF antibodies. During evaluation of immunohistochemical staining of VEGF semiquantitative method was used with 4 categories: 0 - negative reaction (equivalent to the normal epithelium), 1 - weak coloration (positively stained individual cells, or distributed in fully layers of epithelium, but with weakly expression); 2 - moderate coloration (more amount positively stained cells); 3 - intense colour (stained practically all epithelial cells). **Results.** The immunohistochemical investigation revealed certain regularity for VEGF expression in cervical biopsies at CIN that associated with HPV in patients with disorders of the reproductive function. In women with infertility and CIN varying degrees of expression of VEGF were observed. Higher levels of VEGF expression intensity was observed in cervix samples, where the highest rates of HPV (with high cancerogenic risk) viral load ($> 5\text{ Ig HO} / 10^5$) were detected. We have defined the direct correlation of the level of VEGF expression with the degree of severity of dysplastic process and parameters of HPV (with high cancerogenic risk) viral load. **Conclusion.** The VEGF can be used in practice as an additional criterion of CIN associated with HPV diagnostics in women with disorders of the reproductive function. Use of the VEGF should improve the objectivity of morphological studies, especially in the verification of the degree of dysplastic. **Key words:** vascular endothelial growth factor, cervical intraepithelial neoplasia, infertility.

Citation:

Kindrativ EO. [Features of VEGF expression in the cervix of uterus in cervical intraepithelial neoplasia associated with human papillomavirus infection in infertility]. *Morphologia*. 2015;9(2):36-41. Ukrainian.

Вступ
Ангіогенез, або формування нових мікросу-

дин на основі вже існуючої в тканині сітки судин, є необхідним для росту пухлини і розвитку

метастазів [1, 2]. Фактор росту ендотелію судин (VEGF) є основним фактором, що індукує утворення нових судин в пухлині шляхом стимулювання поділу та міграції ендотеліальних клітин сусідніх судин. Експресія VEGF в злоякісних пухлинах комбінується зі збільшенням метастазування і вкороченням безрецидивного виживання [3-5].

Відомо, що VEGF є одним з найбільш потужних стимуляторів ангіогенезу. Активація рецепторів VEGF запускає ряд регуляторних процесів, які стимулюють ріст ендотеліальних клітин, міграцію та виживання існуючої судинної сітки [6]. Показано, що VEGF підвищує судинну проникність та сприяє пухлинній інвазії. В ході численних досліджень виявлена та доведена роль VEGF при багатьох злоякісних новоутвореннях, зокрема, показано, що гіперекспресія VEGF асоціюється з пухлинною прогресією та несприятливим наслідком при колоректальній карциномі, карциномі шлунка, раку підшлункової залози, раку простати, раку легень, меланомі та раку молочної залози [1]. З іншого боку, відомо, що експресія VEGFR пухлинними клітинами вказує на роль VEGF/VEGFR в аутокринній регуляції злоякісних новоутворень, порушення якої може призводити до порушення росту пухлини [7, 8].

Дослідження рівня VEGF у хворих на первинний та рецидивний рак шийки матки показало, що рівень цього фактора корелює із поширеністю пухлинного процесу у шийці матки; після хірургічного видалення пухлини його рівень у сироватці крові хворих знижується; підвищення рівня VEGF у крові хворих після проведеного комбінованого лікування свідчить про наявність доклінічного рецидиву захворювання [3-5, 9].

Однак, значення ангіогенезу в неопластичній трансформації має неоднозначну оцінку. Це диктує необхідність подальшого пошуку механізмів і розробки методології щодо оцінки структурно-функціональних особливостей васкуляризації, зокрема особливостей експресії VEGF в умовах ЦІН у жінок з розладами репродуктивної функції.

Мета

Встановити рівень експресії VEGF при цервікальній інтраепітеліальній неоплазії, асоційованій з папіломавірусною інфекцією у жінок з розладами репродуктивної функції.

Матеріали та методи

Матеріалом для дослідження були біоптати шийки матки жінок при ЦІН, асоційованій з ПВІ у 157 жінок з розладами репродуктивної функції. В залежності від ступеня важкості ЦІН всі випадки розділені на три групи: 1 група - 62 пацієнтки з ЦІН легкого ступеня (ЦІН-I); 2 група – 53 жінки з помірною ЦІН (ЦІН-II); 3-я група – 42 пацієнтки з важкою ЦІН (ЦІН-III).

Для виявлення ВПЛ застосовувалась полімеразно-ланцюгова реакція з гібридизаційно-флуорисцентною детекцією в реальному часі. Ідентифікували ДНК 12 типів вірусу папіломи людини високого канцерогенного ризику (ВКР) (16, 18, 31, 35, 39, 45, 51, 52, 56, 58, 59 типів). Обрані типи володіють високою онкогенною властивістю щодо неопластичної трансформації та розвитку карциноми шийки матки.

Для імуногістохімічного дослідження використовували моноклональні антитіла до VEGF (клон VGI, DakoCytomation). Наступний етап імуногістохімічного дослідження проводили з використанням системи візуалізації останнього покоління UltraVision LP (Lab Vision). Вторинні антитіла, що містили велику кількість молекул пероксидази хрому, наносили на зрізи та інкубували у вологих камерах протягом 30 хвилин з промиванням у ТРИС-буферному розчині між кожним етапом протягом 10 хвилин. Ідентифікація реакції проводилась завдяки нанесенню хромогену (DAB (Lab Vision)), з проявом у вигляді темно-коричневого забарвлення специфічних структур. Зрізи додатково забарвлювали гематоксиліном Майєра. Наступна дегідратація і включення у бальзам здійснювалися згідно із розповсюдженими методиками. Клітини з позитивною експресією вивчали у 4-6 випадкових полях зору мікроскопа.

Після підрахунку 300 гістологічно ідентифікованих клітин обчислювали показники експресії за результатами всіх вивчених ділянок, враховуючи реакції у нормальних, а також диспластично і неопластично змінених клітинах епітеліального шару. Експресію VEGF оцінювали і в стромальному компоненті. При оцінці імуногістохімічного забарвлення з VEGF використовували напівкількісний метод з 4 категоріями: 0 – негативна реакція (еквівалентно нормальному епітелію), 1 – слабе забарвлення (позитивно забарвлені окремі клітини, або розповсюджена на весь епітелій, але слабо-виражена експресія); 2 – помірно виражене забарвлення (більша кількість позитивно-забарвлених клітин); 3 – інтенсивне забарвлення (практично всі клітини епітелію) (Branca M., 2006).

Результати та їх обговорення

Аналізуючи дані кількісного визначення ВПЛ встановлені три варіанти вірусного навантаження (копій Ig ВПЛ/10⁵ клітин). У 52 жінок (33,1%) виявлено ВПЛ з вірусним навантаженням <3 копій Ig ВПЛ/10⁵ клітин, 3-5 копій Ig ВПЛ/10⁵ клітин встановлено у 65 пацієток (41,4%) та у 40 обстежених (25,5%) виявлене вірусне навантаження >5 копій Ig ВПЛ/10⁵ клітин. Їх розподіл в залежності від ступеня ЦІН представлено у таблиці 1.

Вірусне навантаження ВПЛ в обстежених пацієнток (абс. ч., %)

Копій Ig ВПЛ/10 ⁵ клітин	Групи дослідження						Всього (n=157)	
	ЦІН-I (n=62)		ЦІН-II (n=53)		ЦІН-III (n=42)		абс.	%
	абс.	%	абс.	%	абс.	%		
<3	22	35,5	17	32,1	13	30,95	52	33,1
3-5	29	46,8	21	39,6	15	35,7	65	41,4
>5	11	17,7	15	28,3	14	33,3	40	25,5

При імуногістохімічному дослідженні виявлені певні закономірності експресії VEGF в біоптатах шийки матки при ЦІН, асоційованої з ПВІ у пацієнток з розладами репродуктивної функції.

В контрольній групі у всіх пацієнток відмічається негативний статус VEGF. При ЦІН-I дифузне цитоплазматичне забарвлення виявляється

в клітинах базального та парабазального шарів багатошарового плоского епітелію шийки матки. При цьому у 18 (29,0%) випадках інтенсивність забарвлення розцінювалась як помірною, у 44 (71,0%) спостерігали позитивне забарвлення окремих епітеліальних клітин (табл. 2).

Таблиця 2

Експресія VEGF в залежності від ступеня цервікальної інтраепітеліальної неоплазії у жінок з розладами репродуктивної функції (абс.ч., %)

Групи дослідження	n	Експресія VEGF							
		0		1		2		3	
		абс.ч.	%	абс.ч.	%	абс.ч.	%	абс.ч.	%
ЦІН-I	62	0	0,0	44	71,0	18	29,0	0	0,0
ЦІН-II	53	0	0,0	24	45,3	27	50,9	2	3,8
ЦІН-III	42	0	0,0	0	0,0	19	45,2	23	54,8
Контроль	30	30	100,0	0	0,0	0	0,0	0	0,0

Примітка: вірогідність різниці між досліджуваними групами < 0,05.

Легка реакція VEGF відмічається із значним переважанням у 90,9% жінок з найнижчим вірусним навантаженням ВПЛ ВКР (<3 Ig GE/10⁵). Помірний рівень інтенсивності експресії VEGF є вищим у тих зразках шийки матки, в яких, шля-

хом ПЛР, встановлені найвищі показники вірусного навантаження ВПЛ ВКР (>5 Ig GE/10⁵) та складає 81,8% (табл. 2). У 2 зразках (9,09%) відмічається помірною експресією маркера при <3 Ig GE/10⁵ клітин (табл. 3).

Таблиця 3

Експресія VEGF покривного епітелію шийки матки при ЦІН-I в залежності від вірусного навантаження (абс.ч., %)

Копій Ig ВПЛ/10 ⁵ клітин	Експресія VEGF							
	0 (n=0)		1 (n=44)		2 (n=18)		3 (n=0)	
	абс.	%	абс.	%	абс.	%	абс.	%
<3 (n=22)	0	0,0	20	90,9	2	9,09	0	0,0
3-5 (n=29)	0	0,0	22	75,9	7	24,2	0	0,0
>5 (n=11)	0	0,0	2	18,2	9	81,8	0	0,0

При ЦІН-II слабка реакція VEGF спостерігається у 24 пацієнток (45,3%), при чому вона проявлялась як окремими позитивними епітеліальними клітинами, так і незначною інтенсивністю забарвлення всієї товщі епітеліального пласта. У 27 випадках (50,9%) відмічається помірною експресією VEGF. В 2 випадках (3,8%) при ЦІН-II експресія є різко інтенсивною. При ЦІН-II спостерігається схожа тенденція розподілу жінок в залежності від експресії маркера VEGF та вірусно-

го навантаження як і при ЦІН-I. Значно зростає відсоток жінок (52,4%) з помірною реакцією та вірусним навантаженням 3-5 Ig GE/10⁵. Помірною та високою реакцією характерна для пацієнток з вірусним навантаженням >5 Ig GE/10⁵ (табл. 4).

При ЦІН-III спостерігається помірною та вираженою реакцією VEGF БПЕ шийки матки. Помірний рівень експресії VEGF відмічається у 19 (45,2%), високий - у 23 (54,8%) зразках шийки матки з ЦІН-III (рис. 1).

Таблиця 4

Експресія VEGF покривного епітелію шийки матки при ЦІН-II в залежності від вірусного навантаження (абс.ч., %)

Копій Іg ВПЛ/10 ⁵ клітин	Експресія VEGF							
	0 (n=0)		1 (n=24)		2 (n=27)		3 (n=2)	
	абс.	%	абс.	%	абс.	%	абс.	%
<3 (n=17)	0	0,0	11	64,7	6	35,3	0	0,0
3-5 (n=21)	0	0,0	9	42,9	11	52,4	1	4,8
>5 (n=15)	0	0,0	4	26,7	10	66,7	1	6,7

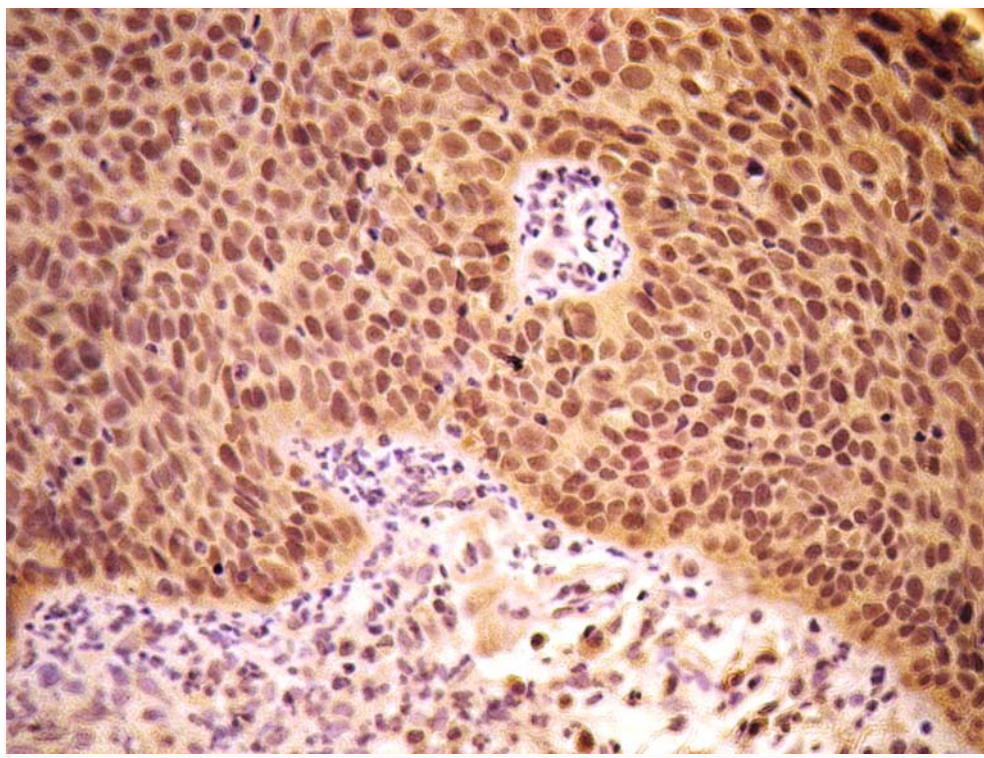


Рис. 1. Гіперекспресія VEGF шийки матки при ЦІН-III. Жінка 23 роки, первинне трубно-перитонеальне безпліддя (2 роки). Вірусне навантаження >5 Іg ВПЛ/10⁵. Імуногістохімічний метод з додатковим забарвленням гематоксилином Мєєра. ×400.

Аналіз експресії маркеру неоангіогенезу епітелієм шийки матки при ЦІН-III в залежності від вірусного навантаження показав, що високий ступінь імуногістохімічної реакції при вірусному навантаженні >5 Іg ВПЛ/10⁵ відмічається у домі-

нуючому відсотку (78,6%) зразків шийки матки. Помірний ступінь експресії VEGF частіше (60,0%) зустрічається при вірусному навантаженні 3-5 Іg ВПЛ/10⁵ (табл. 5).

Таблиця 5

Експресія VEGF покривного епітелію шийки матки при ЦІН-III в залежності від вірусного навантаження (абс.ч., %)

Копій Іg ВПЛ/10 ⁵ клітин	Експресія VEGF							
	0 (n=0)		1 (n=0)		2 (n=19)		3 (n=23)	
	абс.	%	Абс.	%	абс.	%	абс.	%
<3 (n=13)	0	0,0	0	0,0	7	53,8	6	46,2
3-5 (n=15)	0	0,0	0	0,0	9	60,0	6	40,0
>5 (n=14)	0	0,0	0	0,0	3	21,4	11	78,6

Гіперекспресія маркеру характеризується також наявністю VEGF- позитивних клітин як в слизовій оболонці, так і в стромі шийки матки (рис. 2). При цьому відмічається змішаний тип

реакції. Інтенсивна експресія VEGF характерна як для диспластичного епітелію в ділянках епітелізації ендocerвікозу, так і стромі з вірусним навантаженням 3-5Ig ВПЛ/105.

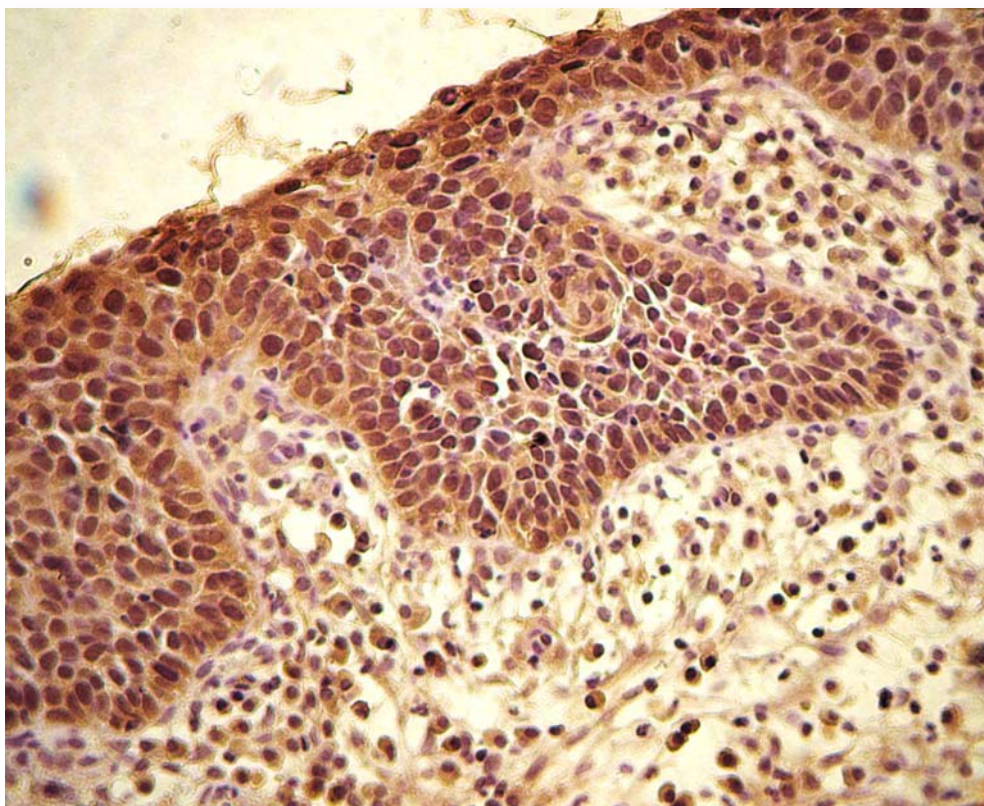


Рис. 2. Інтенсивна дифузна реакція VEGF в ділянках завершеної плоскоклітинної метаблазії при ЦІН-III. Жінка 27 років, первинне трубно-перитонеальне безпліддя (3,5роки). Вірусне навантаження 3-5Ig ВПЛ/105. Імуногістохімічний метод з додатковим забарвленням гематоксилином Маєра. $\times 400$.

Висновки

1. Вищий рівень інтенсивності експресії VEGF спостерігався у тих зразках шийки матки, в яких, шляхом ПЛР, встановлені найвищі показники вірусного навантаження ВПЛ ВКР ($>5\text{Ig GE}/10^5$).

2. Визначено прямий кореляційний зв'язок рівня експресії VEGF з ступенем тяжкості диспластичного процесу та показниками вірусного навантаження ВПЛ ВКР.

3. Застосування VEGF може бути використано в практичній медицині як додатковий критерій щодо діагностики ЦІН, асоційованої з ПВІ

у жінок з розладами репродуктивної функції. Використання VEGF повинно забезпечити об'єктивність морфологічного дослідження, особливо при верифікації ступеня диспластичного процесу, що сприятиме покращенню якості обстеження хворих на дану патологію.

Перспективи подальших досліджень

Перспективою подальших досліджень є проведення кореляційного аналізу VEGF з особливостями експресії маркерів проліферативної активності, проаптозу та рецепторів стероїдних гормонів.

Літературні джерела

References

1. Fujiwaki R, Hata K, Lida K, Maede Y, Miyazaki K. Vascular endothelial growth factor expression in progression of cervical cancer: correlation with thymidine phosphorylase expression, angiogenesis, tumor cell proliferation, and apoptosis.

Anticancer Res. 2000;20(2B):1317-22. PMID: 10810442.

2. Halahin K.O. [Tumor-associated substances and their role in the clinical oncology] Ukrainian Journal of Pathology. 2000;2:5-11. Ukrainian.

3. Baritaki S, Sifakis S, Huerta-Yepez S, Neonakis IK, Soufla G, Bonavida B, Spandidos DA. Overexpression of VEGF and TGF-beta1 mRNA in Pap smears correlates with progression of cervical intraepithelial neoplasia to cancer : implication of YY1 in cervical tumorigenesis and HPV infection. *Int. J. Oncol.* 2007;31(1):69-79. DOI: 10.3892/ijo.31.1.69. PMID: 17549406.

4. Lancaster JA, Cooper RA, Logue JP, Davidson SE, Hunter RD, West CML. Vascular endothelial growth factor (VEGF) expression is a prognostic factor for radiotherapy outcome in advanced carcinoma of the cervix. *Br. J. Cancer.* 2000;83(5):620-5. doi: 10.1054/bjoc.2000.1319. PMID: 10944602; PMCID: PMC2363503.

5. Van Trappen PO, Steele D, Lowe DG, Balthun S, Beasley N, Thiele W, Weich H, Krishnan J, Shepherd JH, Pepper MS, Jackson DG, Sleeman JP, Jacobs IJ. Expression of vascular endothelial growth factor (VEGF)-C and VEGF-D, and their receptor VEGFR-3, during different stages of cervical carcinogenesis. *J. Pathol.* 2003;201(4):544-54. PMID:

14648657.

6. Hicklin DJ, Ellis LM. Role of the vascular endothelial growth factor pathway in tumor growth and angiogenesis. *J. Clin. Oncol.* 2005;23(5):1011-27. PMID: 15585754.

7. Burlev VA. [Autoparacrine dysregulation of angiogenesis in proliferative diseases of the female reproductive system]. *Obstetrics and Gynecology.* 2006;3:34-9. Ukrainian.

8. No JH, Jo H, Kim SH, Park IA, Kang D, Han SS, Kim JW, Park NH, Kang SB, Song YS. Expression of vascular endothelial growth factor and hypoxia inducible factor-1alpha in cervical neoplasia. *Ann. NY Acad. Sci.* 2009;1171:105-10. doi: 10.1111/j.1749-6632.2009.04891.x. PMID: 19723043.

9. Lisniak IO, Alistratov OV, Vinnytska AB, Nespriadko SV, Chekhun VF. [Association between the level of vascular endothelial growth factor and the dissemination of the tumor growth in patients with uterine or cervical carcinoma]. *Oncology.* 2002;4(3):188-90. Ukrainian.

Киндратив Э.А. Особенности экспрессии VEGF в шейке матки при цервикальной интраэпителиальной неоплазии, ассоциированные с папилломавирусной инфекцией при бесплодии.

Резюме. Установлено, что при цервикальной интраэпителиальной неоплазии у женщин с бесплодием наблюдается разная степень экспрессии VEGF. Высший уровень интенсивности экспрессии VEGF наблюдался в тех образцах шейки матки, в которых, путем ПЦР, установлены высокие показатели вирусной нагрузки вирусов папилломы человека высокого канцерогенного риска ($> 51g \Gamma\text{Э}/10^5$). Определена прямая корреляционная связь уровня экспрессии VEGF со степенью тяжести диспластического процесса и показателями вирусной нагрузки вирусов папилломы человека высокого канцерогенного риска. Применение VEGF может быть использовано в практической деятельности как дополнительный критерий по диагностике цервикальной интраэпителиальной неоплазии, ассоциированной с папилломавирусной инфекцией у женщин с нарушениями репродуктивной функции. Использование VEGF должно обеспечить объективность морфологического исследования, особенно при верификации степени диспластического процесса, что будет способствовать улучшению качества обследования больных с данной патологией.

Ключевые слова: фактор роста эндотелия сосудов, цервикальная интраэпителиальная неоплазия, бесплодие.