

С.М.Шамало

Національний медичний університет імені О.О.Богомольця

**Ключові слова:** мікромеркуріалізм, сідничий нерв, регенерація, тіотриазолін.

Надійшла: 11.08.2015  
Прийнята: 16.09.2015

DOI: <https://doi.org/10.26641/1997-9665.2015.3.95-98>

УДК:616.833:54.044:49]-085-003.93

## МОРФОЛОГІЧНІ ЗМІНИ ПЕРИФЕРІЙНОГО НЕРВА ЩУРІВ ЗА УМОВ ХРОНІЧНОГО МІКРОМЕРКУРІАЛІЗМУ ТА ЙОГО ФАРМАКОЛОГІЧНОЇ КОРЕКЦІЇ В РІЗНІ СТРОКИ ПІСЛЯ ТРАВМУВАННЯ

*Дослідження проведено в рамках науково-дослідної роботи «Органи нервової, імунної та сечостатевої систем в умовах експериментального пошкодження» (номер державної реєстрації 0112U001413).*

**Реферат.** У дослідях на білих щурах, які були розподілені на дві групи, відтворили експериментальну модель травми сідничого нерва за умов хронічного мікромеркуріалізму. У післяопераційному періоді щурам першої групи фармакотерапію не проводили, а щурам другої групи внутрішньоочеревинно вводили щоденно, протягом 2 тижнів, розчин тіотриазоліну в дозі 100 мг/кг. Досліджували морфологічну організацію та морфометричну характеристику регенераційної невроми та прилеглих відрізків (проксимального і дистального) сідничого нерва через 6 та 12 тижнів після пошкодження за допомогою морфометричних та статистичних методів. Проведене дослідження свідчить тіотриазолін стимулює процес відновлення травмованого нерва.

**Morphologia.** – 2015. – Т. 9, № 3. – С. 95-98.

© С.М.Шамало, 2015

✉ Sv.shamalo@gmail.com

**Shamalo S.N. Morphological changes of rat peripheral nerve under chronic micromercurialism and its pharmacological correction in different terms after injury.**

**ABSTRACT. Background.** Search for new pharmacological agents that activate processes of traumatized nerve regeneration at the condition of mercurial intoxication remains urgent. **Objective.** The aim of this study was a comparative morphometric analysis of rat peripheral nerve under micromercurialism using antioxidant drug without pharmacotherapy. **Methods.** Experimental model of sciatic nerve trauma under conditions of chronic micromercurialism was investigated in experiments on two groups of white rats. Micromercurialism was modeled by intraperitoneal injection of mercuric chloride during 10 weeks before sciatic nerve trauma. The rats of the first group received no pharmacological drugs in postoperative period. The second group of animals received 100 µg/kg solution of Thiotriazolium intraperitoneally daily during 2 weeks after operation. The morphological organization and morphometric data of regenerative neuroma and adjoining parts (proximal and distal) of sciatic nerve were studied in 6 and 12 weeks after damage using morphometric and statistic methods. **Results.** Basing on the results of the second group of animals the average angle of axon deviation from the axis of the nerve in the neuroma sufficiently decreases and distribution density of neuron fibers in distal part increases comparing with the first group. **Conclusion.** Taken together these data evidence that Thiotriazolium improves the process of traumatized nerve regeneration. **Key words:** micromercurialism, sciatic nerve, regeneration, Thiotriazolium.

### Citation:

Shamalo SN. [Morphological changes of peripheral nerve rats under chronic micromercurialism and its pharmacological correction in different terms after injury]. *Morphologia*. 2015;9(3):95-8. Ukrainian.

### Вступ

Умови життєдіяльності людства на нашій планеті характеризуються кризовим відношенням між природними та антропогенним середовищем, досить високим ризиком для здоров'я нашого населення [1-4].

Велика кількість літератури присвячена проблемам клініки, лікування і профілактики гострих і хронічних отруень ртуттю, але механізми токсичної дії описані не в повному обсязі, і вимагають подальшого вивчення та дослідження

[5-7]. На фоні погіршення екологічного стану та росту промислового виробництва збільшується кількість травматичних ушкоджень які по важкості інвалідизації займають одне з провідних місць [8-9]. Отже, однією з найважливіших проблем сучасної медицини залишається пошук нових фармакологічних препаратів які б позитивно впливали на процес регенерації травмованого нерва з урахуванням екзогенних факторів навколишнього середовища.

**Метою** даного дослідження є вивчення

впливу тіотриазоліну на відновлення периферійного нерва за умов хронічної інтоксикації ртуттю.

### Матеріали та методи

У процесі роботи було обстежено 20 щурів лінії Вістар, вагою 150-200 г. Тварин було розподілено на 2 групи. В першій та другій групах моделювали мікромеркуріалізм шляхом внутрішньоочередового введення хлориду ртуті в дозі 1/100 ЛД<sub>50</sub> протягом 10 тижнів, після чого тваринам була відтворена стандартна травма лівого сідничого нерва. Після чого здійснювали гемостаз, рану зашивали наглухо. В післяопераційному періоді тваринам першої та третьої груп вводили 0,9% фізіологічний розчин, а тваринам другої та четвертої групи вводили тіотриазолін в дозі 100 мг/кг внутрішньоочередово протягом 2 тижнів. Перед забором матеріалу тваринам вводили надлишкову дозу тіопенталу (200 мг/кг). Досліджували морфологічну організацію та морфометричну характеристику регенераційної неврони та прилеглих відрізків (проксимального і дистального) сідничого нерва через 6 та 12 тижнів після пошкодження. Для світлооптичної мікроскопії забраний матеріал фіксували у 10% розчині нейтрального формаліну, зрізи виготовляли на заморожувальному мікротомі, після чого імпрегнували азотнокислим сріблом за швидкою методикою імпрегнації азотнокислим сріблом елементів периферійної нервової системи. Для вивчення сполучної тканини препарати забарвлювали азур II-еозином. Для оцінки та аналізу результатів світлооптичної мікроскопії за допомогою морфометрії використовували комп'ютерну програму UTHSCSA Image Tool for Windows (version 2.00) та стандартну окулярну вставку. Визначали середній кут відхилення нервових волокон від поздовжньої осі нерва в ділянці регенераційної неврони та щільність розподілу нервових волокон. При статистичному аналізі морфометричних даних обчислювали середні значення величин, середню похибку. Порівняння отриманих результатів проводили за допомогою непараметричного критерію Манна-Вітні-Вілкоксона.

### Результати та їх обговорення

У тварин першої групи, через 6 тижнів після пошкодження сідничого нерва на фоні хронічного мікромеркуріалізму, в центральному відрізку визначаються явища подразнення у вигляді сильної гіпо- або гіперімпрегнації. Більша частина осьових циліндрів знаходиться в стані первинної дегенерації і має вигляд розмежованих на окремі фрагменти. Регенераційна неврома характеризується збільшенням кількості нервових волокон, що проросли із центрального відрізка. Значна частина осьових циліндрів не має поздовжньої орієнтації і проходить косо. Визначається нерівномірність дозрівання сполучної тканини, що підтверджується наявністю зон бідних на крово-

носні судини та клітинні елементи. Середній кут відхилення аксонів від поздовжньої осі нерва складає  $42,4 \pm 0,9^\circ$  ( $p \leq 0,05$ ).

Периферійний відрізок сідничого нерва характеризується тим, що значно збільшується кількість нервових волокон що проросли крізь неврому. Але останні зберігають ознаки помірного подразнення у вигляді хвилястості контурів. Рідкі прошарки сполучної тканини виглядають набряклими. Кількісна щільність розподілу нервових волокон становить  $2733,4 \pm 16,3/\text{мм}^2$  ( $p \leq 0,05$ ).

В цей же термін у щурів що отримували лікування (друга група) центральний відділ сідничого нерва характеризується слабо вираженими явищами подразнення у вигляді набухання частини нервових волокон. Деякі осьові циліндри виглядають розмежованими на окремі фрагменти.

Сполучна тканина регенераційної неврони характеризується неоднаковим ступенем зрілості. У менш зрілих ділянках сполучна тканина містить багато новоутворених судин та нервових волокон, у ділянках із більш зрілою сполучною тканиною спостерігається менша кількість судин та нервових волокон. Більшість регенеруючих осьових циліндрів має поздовжній напрямок. Середній кут відхилення аксонів від поздовжньої осі нерва складає  $33,5 \pm 1,0^\circ$  ( $p \leq 0,5$ ), що значуще менше, ніж у першої групи.

У дистальному відрізку продовжує визначатися слабкий набряк. Збільшується кількість новоутворених нервових волокон та судин у порівнянні з тваринами першої групи. Кількісна щільність розподілу нервових волокон становить  $3684,4 \pm 21,3/\text{мм}^2$ , що значуще більше стосовно першої групи.

В центральному відрізку сідничого нерва щурів першої групи через 12 тижнів після травми визначаються виразні явища подразнення, що проявляються місцевим набряком значної частини нервових волокон.

У ділянці травми продовжує визначатися регенераційна неврома. Сполучна тканина стає більш зріла у порівнянні з попередніми термінами. Але слід зазначити, що у складі нервового рубця, як і раніше, визначаються більш і менш щільні ділянки. Збільшується кількість нервових волокон, які проростають у дистальний відрізок, але вони мають невпорядковане розташування і проходять косо або навіть рекурентно.

Середній кут відхилення аксонів від поздовжньої осі нерва складає  $38,6 \pm 1,0^\circ$  ( $p \leq 0,05$ ), що значуще менше ніж у тварин цієї ж групи попереднього терміну (рис. 1).

У периферійному відрізку сідничого нерва щурів спостерігається помірний набряк. Збільшується кількість новоутворених нервових волокон. Їх діаметр збільшується в порівнянні з попереднім терміном спостереження.

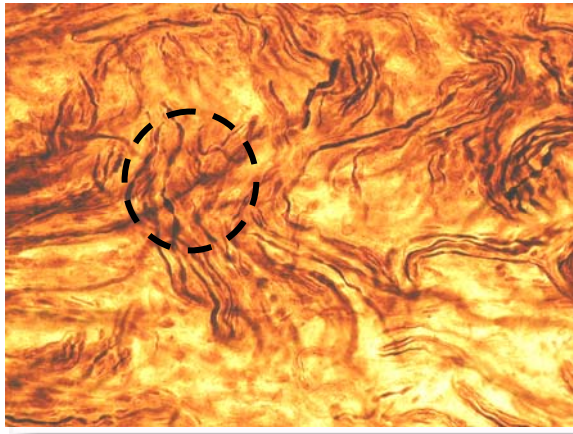


Рис. 1. Невпорядковане розташування нервових волокон (O). Регенераційна неврома сідничого нерва щурів через 12 тижнів після травми за умов хронічного мікромеркуріалізму Імпрегнація нітратом срібла.  $\times 400$ .

Кількісна щільність розподілу нервових волокон становить  $5586,7 \pm 15,9/\text{мм}^2$  ( $p \leq 0,05$ ), що значуще більше, ніж у тварин попереднього терміну.

У тварин які отримували лікування цього ж терміну (друга група) центральний відрізок нерва характеризується слабо вираженими ознаками подразнення у вигляді незначних потовщень нервових волокон та порушення імпрегнаційних властивостей.

Сполучна тканина нервами виглядає більш зрілою, ніж у попередньому терміні дослідження, на що вказує збільшення кількості колагенових волокон. Однак слід зазначити, що в цілому вона є менш диференційованою порівняно з першою групою. Значно зростає кількість реге-

неруючих нервових волокон, що «йдуть» з центрального у периферійний відрізок та мають відносно впорядковане розташування і поздовжню орієнтацію, але частина їх проявляє рекурентний хід чи орієнтовані косо (рис. 2).

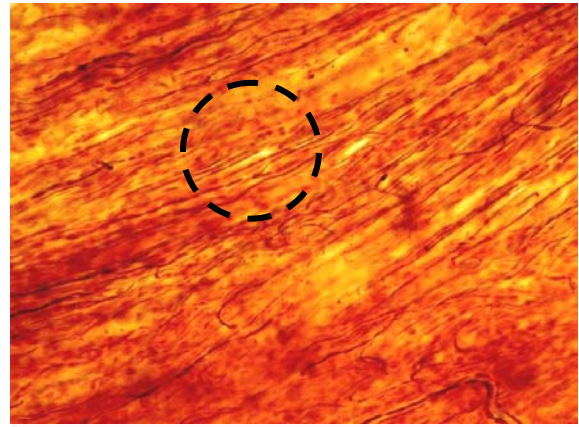


Рис. 2. Зростання кількості регенеруючих осьових циліндрів, що мають відносно впорядковане розташування нервових волокон (O). Регенераційна неврома сідничого нерва щурів через 12 тижнів після травми за умов хронічного мікромеркуріалізму із застосуванням тіотриазоліну. Імпрегнація нітратом срібла.  $\times 400$ .

Середній кут відхилення аксонів від поздовжньої осі нерва складає  $30,4 \pm 0,9^\circ$  ( $p \leq 0,05$ ), що значуще менше ніж у першій групі та стосовно попереднього терміну дослідження. У периферійному відрізку виявляється значне збільшення кількості новоутворених нервових волокон порівняно з попереднім терміном дослідження та першою групою (рис. 3).

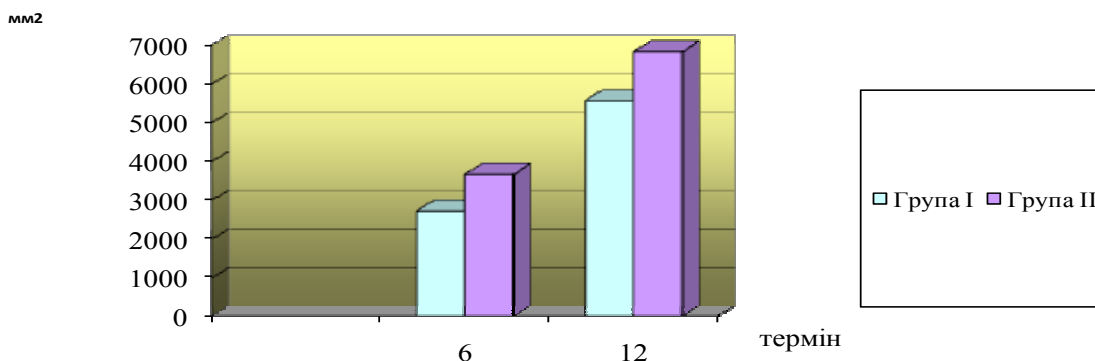


Рис. 3. Кількісна щільність розподілу нервових волокон дистального відділу сідничого нерва щурів після травми за умов хронічного мікромеркуріалізму, в різні терміни спостереження, у тварин I, II експериментальних груп ( $\text{мм}^2$ ).

Кількісна щільність розподілу нервових волокон даної ділянки становить  $6837,2 \pm 19,7/\text{мм}^2$  ( $p \leq 0,05$ ), що значуще більше ніж у першій групі та попереднього терміну дослідження.

#### Підсумок

Хронічний мікромеркуріалізм за умов травмування сідничого нерва викликає глибоке по-

рушення всіх елементів регенеруючих нервових волокон та значну затримку процесів відновлення, які виявляються навіть через 12 тижнів після пошкодження. Застосування ж тіотриазоліну стимулює активацію процесу регенерації травмованого нерва, що підтверджується морфометричними даними.

**Перспективи подальших досліджень** полягають у вивченні впливу нових антиоксидантних препаратів, які стимулюють регенерацію

периферійної нервової системи за умов ртутної інтоксикації.

#### Литературні джерела References

1. Andreychyn MA, Trachtenberg IM. [To experience the differential diagnosis of some poisoning and infections]. *Modern problems of toxicology*. 2008;3:45-52. Ukrainian.
2. Vashkulat NP. [Establish levels of heavy metals in soils in Ukraine]. *Environment and Health*. 2002;2(21):44-6. Russian.
3. Clarkson TW. Silent latency periods in methyl mercury poisoning and in neurodegenerative disease. *Environ, health perspect*. 2002;5(110):851-4.
4. Trachtenberg IM. [Heavy metals How polluter proizvodstvennoe chemicals and okruzhayushey environment (eco-hyhyeny aspects)]. *Environment and Health*. 1997;2:48-51. Russian.
5. Mondal TK, Swami K. [Mercury impairment of mouse thymocyte survival in vitro: involvement of cellular thiols] *J Toxicol Environ Health*.

2005;68(7):535-56.

6. Litus AI, Chaikovsky YuB. [Morfological change thymus rats under micromercurialism and use of metabolic and detoxification therapy]. *Morphologia*. 2007;1(4):5-12. Ukrainian.
7. Romanyuk AM, Hryntsova NB. [Hystology and morphometric changes of structural components of the cerebellar cortex in conditions of influence of salts of heavy metals]. *Visnyk morfologiji*. 2007;13(2):234. Ukrainian.
8. Gosk JR, Rutowski JG. [The lover extremity nerve injures own experience in surgical treatment]. *Neuropathology*. 2005;43:148-52.
9. Tyrgut M, Uyanikgil Y, Baka M. Pinealtctomy exaggerates and melatonin treatment suppresses neuroma forma tion of, transected sciatic nerve in rats: gross morphological, histological and stereological analysis. *J Pineal Res*. 2005;38(4):284-91.

**Шамало С.Н. Морфологические изменения периферического нерва крыс в условиях хронического микромеркуриализма и его фармакологической коррекции в разные сроки после травмы.**

**Реферат.** В опытах на белых крысах, которые были разделены на две группы, воссоздали экспериментальную модель травмы седалищного нерва в условиях хронического микромеркуриализма. В послеоперационном периоде крысам первой группы фармакотерапию не проводили, а крысам второй группы внутривентриально вводили ежедневно в течение 2 недель, раствор тиотриазолина в дозе 100 мг/кг. Исследовали морфологическую организацию и морфометрическую характеристику регенерационной невromы и прилегающих отрезков (проксимального и дистального) седалищного нерва через 6 и 12 недель после повреждения с помощью морфометрических и статистических методов. Проведенное исследование свидетельствует тиотриазолин стимулирует процесс восстановления травмированного нерва.

**Ключевые слова:** микромеркуриализм, седалищный нерв, регенерация, тиотриазолин.