

Г.П.Копыльчук
О.Н.Волощук
И.М.Бучковская
И.С.Давыденко

Черновицкий национальный университет имени Юрия Федьковича

Ключевые слова: морфология, почки, ацетаминофен, алиментарная депривация протеина.

Надійшла: 22.07.2015
Прийнята: 03.09.2015

DOI: <https://doi.org/10.26641/1997-9665.2015.3.28-30>
УДК 577.23:616.36-056.25

МОРФОЛОГИЧЕСКАЯ ХАРАКТЕРИСТИКА ПОЧЕК КРЫС В УСЛОВИЯХ АЦЕТАМИНОФЕН-ИНДУЦИРОВАННОЙ НЕФРОТОКСИЧНОСТИ НА ФОНЕ АЛИМЕНТАРНОЙ ДЕПРИВАЦИИ ПРОТЕИНА

Исследование проведено в рамках научно-исследовательской работы «Биохимические аспекты респонсивной интеграции метаболизма эссенциальных нутриентов» (номер государственной регистрации 0115U003231).

Реферат. Целью работы была морфологическая характеристика почек крыс в условиях ацетаминофен-индуцированной нефротоксичности на фоне алиментарной депривации протеина. Окрашивание препаратов почек крыс, получивших токсическую дозу ацетаминофена и содержащихся в различных режимах белкового питания, проводилось гематоксилином и эозином по стандартным методикам. Установлено, что морфологические изменения почки крыс, длительное время содержащихся в условиях алиментарной депривации протеина или получивших токсическую дозу ацетаминофена, не наблюдаются. Введение ацетаминофена крысам на фоне предварительной белковой недостаточности вызывает патологические изменения морфологии почки, ключевым является папиллярный некроз почечного сосочка. Сделан вывод, что алиментарная депривация протеина является критическим фактором для развития нарушений структурной целостности ткани почек с последующей их дисфункцией в условиях употребления ацетаминофена.

Morphologia. – 2015. – Т. 9, № 3. – С. 28-30.

© Г.П.Копыльчук, О.Н.Волощук, И.М.Бучковская, И.С.Давыденко, 2015
✉ oxbm@mail.ru

Kopylchuk G.P., Voloshchuk O.N., Buchkovskaia I.M., Davydenko I.S. Morphologic characteristic of the rat kidney after acetaminophen-induced nephrotoxicity on the background of alimentary deprivation of protein.

ABSTRACT. Background. Acetaminophen is known as inducer of acute hepatotoxicity. Extrahepatic manifestations of acetaminophen toxicity are poorly understood in particular its nephrotoxicity. **Objective.** The purpose of this study was the morphological characteristic of rat kidneys under the conditions of acetaminophen-induced nephrotoxicity on the background of alimentary deprivation of protein. **Methods.** After administration of the toxic dose of acetaminophen and maintenance of rats on a different regimen of protein nutrition their kidneys were sectioned and stained with hematoxylin and eosin according to a standard technique. **Results.** It was estimated, that in rats maintained during long period of time under the conditions of alimentary deprivation of protein, and in rats injected with toxic dose of acetaminophen morphological changes of kidney were not observed. Administration of acetaminophen on the background of previous protein deficiency causes the pathological changes of kidney morphology with papillary necrosis as a key sign. **Conclusion.** Alimentary deprivation of protein in case of acetaminophen injection is the critical factor for the impairment of structural integrity of kidney tissue with its subsequent dysfunction.

Key words: morphology, kidney, acetaminophen, alimentary deprivation of protein.

Citation:

Kopylchuk GP, Voloshchuk ON, Buchkovskaia IM, Davydenko IS. [Morphological characteristic of rats' kidneys under the conditions of acetaminophen-induced nephrotoxicity against the background alimentary deprivation of protein]. *Morphologia*. 2015;9(3):28-30. Russian.

Введение

На сегодня ацетаминофен известен как индуктор острой гепатотоксичности [1]. Однако внепеченочные проявления токсичности ацетаминофена мало изучены, в частности открытым остается вопрос его нефротоксичности. В литературе показано, что примерно у 1-2% пациентов

с передозировкой ацетаминофена встречается почечная недостаточность [2]. В то же время данные об особенностях морфологии почек в условиях введения токсических доз ацетаминофена на фоне ограничения белкового питания отсутствуют. Поэтому **целью работы** стала морфологическая характеристика почек крыс в

условиях ацетаминофен-индуцированной нефротоксичности на фоне алиментарной депривации протеина.

Материалы и методы

Исследования проводили на белых нелинейных крысах массой 90-100 г и возрастом 2-2,5 месяца. Работу с животными осуществляли с учетом положений Хельсинской декларации Всемирной медицинской ассоциации от 1964 г., дополненной в 1975, 1983 и 1989 гг.

Крыс содержали по одной в пластмассовых клетках с песчаной подстилкой, доступ к воде *ad libitum*. Нормирование суточного рациона проводили с учетом принципа парного питания.

После четырехнедельного содержания крыс на экспериментальной диете осуществляли введение *per os* ацетаминофена в дозе 1 г/кг массы животных в 2 % крахмальной взвеси на протяжении 2 дней с помощью специального зонда.

Исследования проводили на 4 группах животных: 1 – крысы с острым ацетаминофен-индуцированным гепатитом, содержащиеся на полноценном рационе (Г); 2 – крысы с ацетаминофен-индуцированным гепатитом, содержащиеся в условиях алиментарной депривации протеина (НПР+Г); 3 – крысы, содержащиеся в условиях алиментарной депривации протеина

(НПР); 4 – контроль (К). Животные 1-й и 4-й группы получали рацион, содержащий 14 % белка (в виде казеина), 10 % жиров, 76 % углеводов, сбалансированный по всем нутриентам [3]. Животные 2-й и 3-й группы получали рацион, включающий 4,7 % белка, 10 % жиров и 85,3 % углеводов.

Цервикальную дислокацию крыс под легким эфирным наркозом осуществляли на 31 сутки эксперимента. Для патогистологического исследования отбирали почки. Фиксация почек осуществлялась в 10 %-ном растворе нейтрального формалина, проводка – обезвоживанием в этиловом спирте, заливка парафиновая. Срезы изготавливали после депарафинизации на микротоме МС-2 толщиной 5 мкм. Окрашивание препаратов проводилось гематоксилином и эозином по стандартным методикам. Микрофотографии получены с помощью исследовательского микроскопа “Delta Optical Evolution 100” цифровой камерой “Olympus-SP-550UZ”.

Результаты и их обсуждение

Результаты проведенных исследований показали, что гистологические препараты почки животных, получивших токсическую дозу ацетаминофена (рис. 1, б), не отличаются от препаратов почки контрольных животных (рис. 1, а).

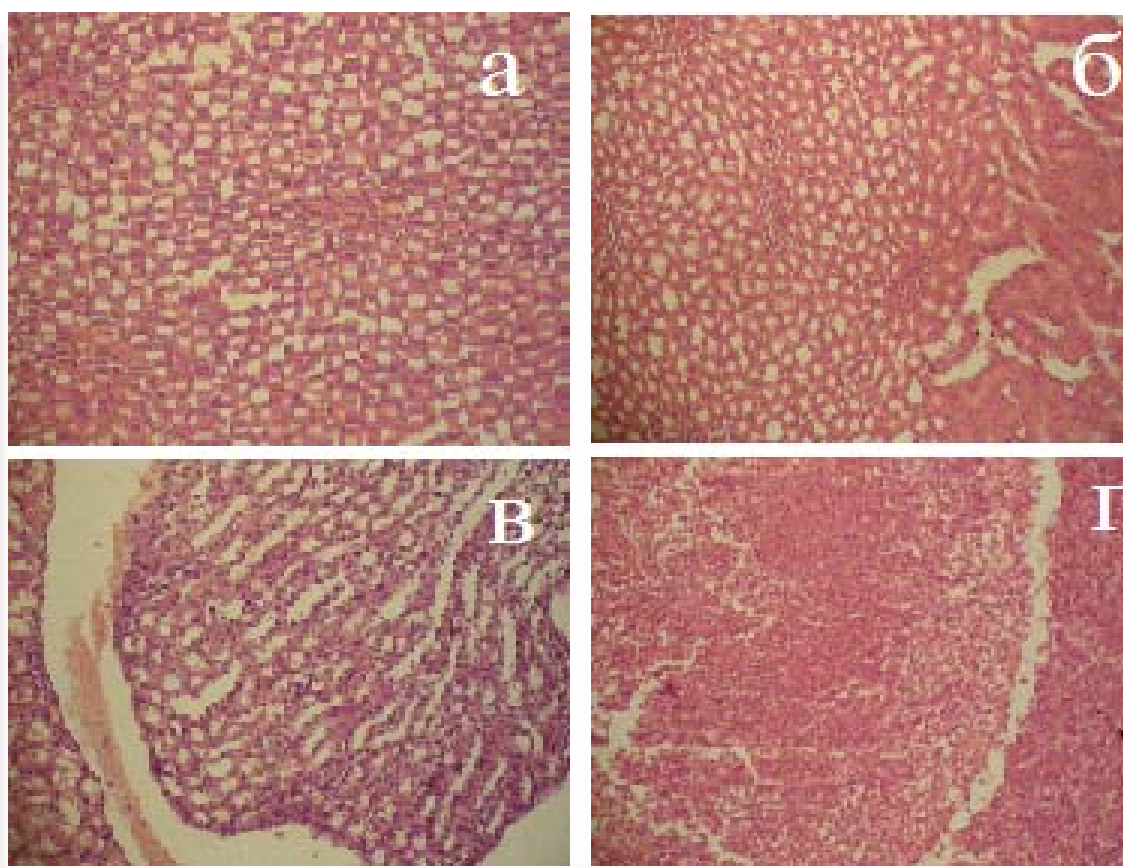


Рис. 1. Микрофотография среза почки: а – контроль, б – почка крысы, получившей токсическую дозу ацетаминофена; в – почка крысы, содержавшейся в условиях алиментарной депривации протеина; г – почка крысы, получившей токсическую дозу ацетаминофена после четырехнедельного содержания в условиях алиментарной депривации протеина. Окраска гематоксилином и эозином. ×200.

Также нами не установлены морфологические изменения почки крыс, длительное время содержавшихся в условиях алиментарной депривации протеина (рис. 1, в). Оценка препаратов показала нормальную морфологию почечной паренхимы с четко определенными клубочками и канальцами. Почечные тельца нефрона не изменены. Проксимальные и дистальные почечные канальцы с типичной структурой.

В то же время гистологическое исследование ткани почек крыс, получивших токсическую дозу ацетаминофена на фоне предварительного содержания животных в условиях белковой недостаточности, показало патологические изменения морфологии почки (рис. 1, г). На срезе присутствуют признаки острого интерстициального нефрита, проявляющегося отеком и полнокровием интерстиция, накоплением лимфоцитов, макрофагов, пролиферации фибробластов. Особенностью патологии является папиллярный некроз почечного сосочка, охватывающий практически весь сосочек. Следует отметить, что в исследуемых условиях морфологических изменений коркового вещества почки не наблюдается.

Наблюдаемые морфологические изменения почки в условиях введения ацетаминофена на

фоне предварительной алиментарной депривации протеина, вероятно, могут быть вызваны углублением нарушений детоксицирующей функции печени с последующим накоплением метаболита ацетаминофена – N-ацетил-p-бензохинонимина (NAPQI), образующегося при участии цитохрома P450 [4, 5]. При передозировке ацетаминофена N-ацетил-p-бензохинонимин способен образовывать ковалентные связи с макромолекулами клеточных белков, иницируя некроз тканей и дисфункцию органов.

Выводы

Анализ полученных результатов позволяет сделать выводы, что алиментарная депривация протеина является критическим фактором для развития нарушений структурной целостности ткани почек с последующей их дисфункцией в условиях употребления ацетаминофена.

Перспективы работы

Результаты работы открывают новые перспективы для поиска критических участков в последовательности биохимических реакций, определяющих реализацию механизмов некроза почечного сосочка, и биохимического обоснования терапевтических подходов к коррекции и устранению последствий дисфункции почки.

Список литературы References

1. Cekmen M, Ilbey YO, Ozbek E, Simsek A, Somay A, Ersoz C. Curcumin prevents oxidative renal damage induced by acetaminophen in rats. *Food and Chemical Toxicology*. 2009;47:1480-4.
2. Mazer M, Perrone J. Acetaminophen-induced nephrotoxicity: pathophysiology, clinical manifestation, and management. *J Med Tox*. 2008;4(1):2-6.
3. Voloshchuk ON, Kopylchuk GP, Kadayskaia TG. [State of the energy-supply system of the liver mitochondria under the conditions of alimentary deficiency of protein]. *Vopr Pitaniya*. 2014;83(3):12-

6. Russian. PMID: 25300104.

4. Gulnaz H, Tahir M, Munir B, Sami W. Protective effects of garlic oil on acetaminophen induced nephrotoxicity in male albino rats. *Biomedica*. 2010; 26:9-15.

5. Pathan MM, Khan MA, Moregaonkar SD, Somkuwar AP, Gaikwad NZ. Amelioration of paracetamol induced nephrotoxicity by *Maytenus emarginata* in male Wistar rats. *Int J Pharm Pharm Sci*. 2013;5(4):471-4.

Копильчук Г.П., Волощук О.М., Бучковська І.М., Давиденко І.С. Морфологічна характеристика нирок щурів в умовах ацетаминофен-індукованої нефротоксичності на тлі аліментарної депривації протеїну.

Реферат. Метою роботи була морфологічна характеристика нирок щурів за умов ацетаминофен-індукованої нефротоксичності, модельованої на фоні аліментарної депривації протеїну. Зафарбовування препаратів нирок щурів, що отримали токсичну дозу ацетаминофену і утримувалися за різних режимів білкового харчування, проводили гематоксиліном і еозином за стандартними методиками. Встановлено, що морфологічні зміни у нирках щурів, які тривало знаходились в умовах аліментарної депривації протеїну, або отримали токсичну дозу ацетаминофену, не спостерігаються. Введення ацетаминофену щурам, що попередньо утримувалися за умов білкової нестачі, викликає патологічні зміни морфології нирки, ключовим з яких є папілярний некроз сосочку нирки. Зроблено висновок, що аліментарна депривація протеїну є критичним фактором для розвитку порушень структурної цілісності тканини нирок з наступною їх дисфункцією за умов уведення ацетаминофену.

Ключові слова: морфологія, нирки, ацетаминофен, аліментарна депривація протеїну.