

А.С.Демидчук

Національний медичний
університет імені
О.О.Богомольця,
Київ

Ключові слова: пери-
ферійний нерв, ультра-
структура, регенерація,
церебралізін, церебрал,
нейропептидні засоби.

Надійшла: 11.08.2015

Прийнята: 12.09.2015

DOI: <https://doi.org/10.26641/1997-9665.2015.3.18-21>

УДК 616.57.012.4:616. 833-001-085

УЛЬТРАСТРУКТУРНІ ЗМІНИ ПОШКОДЖЕНОГО ПЕРИФЕРІЙНОГО НЕРВА ЩУРІВ ПРИ ЗАСТОСУВАННІ ФАРМАКОЛОГІЧНОЇ КОРЕКЦІЇ

Дослідження проведено в рамках науково-дослідної роботи «Органи нервової, імунної та сечостатевої систем в умовах експериментального пошкодження» (номер державної реєстрації 0112U001413).

Реферат. Дослідження проведено на білих щурах, які були поділені на три групи. Тваринам усіх груп відтворили експериментальну модель травми сідничого нерва. У післяопераційному періоді щурам першої групи фармакотерапія не проводилась. В другій групі щурам в післяопераційному періоді внутрішньоочеревинно вводили щоденно протягом 21 дня церебралізін у дозі 0,02 мг/кг, тваринам третьої групи внутрішньоочеревинно вводили щоденно протягом трьох днів церебрал у дозі 0,02 мг/кг. Досліджували ультраструктурну характеристику периферійного відрізка сідничого нерва через 6 та 12 тижнів після пошкодження в трьох групах тварин за допомогою електронно-мікроскопічних методів. Проведене дослідження свідчить, що у тварин, яким проводили фармакологічну корекцію церебралом, процес регенерації сідничого нерва за умов його пошкодження протікає найефективніше.

Morphologia. – 2015. – Т. 9, № 3. – С. 18-21.

© А.С.Демидчук, 2015

✉ nestik2@mail.ru

Demidchuk A.S. Ultrastructure changes of sciatic peripheral nerve of rat's onconditions of pharmacological correction.

ABSTRACT. Background. Different modifications of surgical interventions and conservative treatment do not lead to the full restoration of lost limb functions in the early stages of rehabilitation. The postoperative complications include patients with delayed nerve regeneration which requires re-operation for nerve trunks and application of new methods of rehabilitation. Pharmacological treatment with neuropeptides has a trophic, anti-inflammatory effect, improves blood and lymph circulation, has a positive effect on the central nervous system. **Objective.** The purpose of the study was to compare ultrastructural changes of peripheral nerve of rats under conditions of neuropeptides treatment and without pharmacotherapy after 6 and 12 weeks after injury. **Methods and results.** The research was conducted on white rats which were divided into three groups. The experimental model of sciatic nerve injury was reproduced in all groups of animals. In postoperative period rats of the first group did not receive pharmacological correction. The rats of the second group received cerebrolysinum in the dose of 0,02 mg/kg daily during 21 day postoperatively. The third group of animals received cerebralum in the dose of 0,02 mg/kg daily during three days postoperatively. We investigated the ultrastructural characteristics of the sub-segment of the sciatic nerve after 6 and 12 weeks after injury in three groups of animals using electron microscopic techniques. **Conclusion.** The process of sciatic nerve regeneration was the most effective in the group of animals with the pharmacological correction by Cerebralum.

Key words: peripheral nerve, ultrastructure, regeneration, Cerebrolysinum, Cerebralum, neuropeptides.

Citation:

Demidchuk AS. [Ultrastructure changes of sciatic peripheral nerve of rat's onconditions of pharmacological correction]. *Morphologia*. 2015;9(3):18-21. Ukrainian.

Вступ

У зв'язку з багатогранністю клінічних проявів, наявністю ряду ускладнень (больових синдромів, рухових та трофічних порушень, контрактур і т.д.) лікування пошкоджень периферійних нервів не завжди ефективне і залишається складною задачею [1, 2]. Більше 60% травмувань периферійних нервів призводять до клінічної картини повного порушення їх провідності, однак

при оперативному втручанні не знаходять макроскопічно видимих розривів нервів [3]. Перед лікарем-травматологом чи хірургом часто виникає питання визначення місця ушкодження нерва, ступеня пошкодження аксона, характеру патології периферичного нейромоторного апарата, що виникає в результаті травми [4-7]. Найбільша кількість питань виникає при розвитку післяопераційних невропатій різного характеру, а також

первинних посттравматичних невропатій. Існують певні труднощі при діагностуванні ушкоджених нервів при закритих травмах нервів, що виникають при переломах кісток і ударах [8].

Види хірургічних втручань та консервативні методи лікування на ранніх етапах реабілітації не призводять до повного відновлення втрачених функцій кінцівок.

В післяопераційному періоді особливу групу складають пацієнти з уповільненою регенерацією нерва, які мають потребу до повторних оперативних втручань на нервових стовбурах та застосуванні нових методів реабілітації. Як відомо, повністю запобігти рубцюванню тканин сучасними засобами є не можливим, таким чином рубцеві переродження нервових стовбурів які виникають в післяопераційному періоді, запобігають мікроциркуляції і є показником до повторних оперативних втручань.

Враховуючи вищесказане, розробка нових підходів лікування даного контингенту хворих, оснований на оптимізації режимів і методів, які можуть використовуватись, є актуальною задачею. В останні роки з'явилися роботи, автори яких використовують дію нейропептидних фармакологічних засобів в експерименті та клініці для лікування нейропатії лицевого нерва, дистрофії сітківки, черепно-мозковій травмі, хворобі Альцгеймера, ішемічного інсульту [9].

Показано, що нейропептидні засоби фармакологічного лікування має трофічну, протизапальну дію, покращує крово- та лімфообіг [10, 11], позитивно діє на центральну нервову систему [12].

Метою даного дослідження було проведення порівняльного ультраструктурного аналізу периферійного нерва щурів за умов застосування нейропептидних засобів та без фармакотерапії через 6 та 12 тижнів після його пошкодження.

Матеріали та методи

Експериментальні спостереження були проведені на 90 білих щурах вагою 150-200 г. Експериментальні тварини були розподілені на 3 групи:

Перша група – 30 щурів, тваринам виконувався оперативний доступ до лівого сідничого нерва, після чого нерв у ділянці середньої третини перетинався, здійснювався гемостаз і рана зшивалась наглухо. Потім, через 10 днів у цих же тварин проводилося повторне оперативне втручання, яке полягало в тому, що знаходилися кінці пересіченого нерва, освіжалися і зшивалися епіневральним швом.

Друга група - 30 щурів, яким була відтворена вищевказана модель травми периферійного нерва за умов застосування церебраліну, який вводили з третьої доби щоденно протягом 21 дня.

Третя група – 30 щурів, яким була відтворена вказана модель травми периферійного нерва

за умов застосування церебралу, який вводили з третьої доби щоденно на протязі трьох днів.

В післяопераційному періоді тваринам першої групи внутрішньоочеревинно вводили 0,9% фізіологічний розчин, тваринам другої групи внутрішньоочеревинно вводили церебралізін в дозі 0,02 мг/кг, а тваринам третьої групи вводили церебрал в дозі 0,02 мг/кг.

Матеріалом для дослідження був дистальний відрізок ушкодженого сідничого нерва через 6 та 12 тижнів після відтворення моделі травми периферійного нерва.

Матеріал фіксували 2,5 % глутаровим альдегідом на фосфатному буфері та обробляли за загальноприйнятою електронно-мікроскопічною методикою. Зрізи нервів були виготовлені на ультрамікротомі ЛКВ-III. Зрізи було контрастовано ураніацетатом та азотнокислим свинцем. Ультратонкі зрізи продивлялись та фотографувалися в електронному мікроскопі ПЕМ-125К.

Результати та їх обговорення

Дослідження ультраструктури периферійної (дистальної) частини сідничого нерва I групи щурів показало, що кількість мієлінізованих нервових волокон у його складі з 6-го до 12-ї тижня значно збільшується, має місце збільшення товщини мієлінових оболонки. Але більшість зрілих мієлінових нервових волокон через 12 тижнів у дослідних тварин деформовані, що морфологічно виражаються у вигляді полігональності нервових волокон, і наявності окремих ділянок розшарування ламел мієліну. Переважно виявляються фібробласти, кількість яких до терміну в 12 тижнів суттєво зменшується. Вони перебувають в активному стані, про що свідчить наявність добре розвинених каналців гранулярного ендоплазматичного ретикулуму. Макрофаги візуалізуються в значно меншій кількості, вони містять ліпідні краплі, лізосоми. Виявлена значна кількість колагенових волокон, особливо в термін 12 тижнів.

Кількість судин ГМЦР збільшується в терміни з 6 по 12 тижнів. В цей період виявлено порушення процесів мікроциркуляції. Через 6 тижнів має місце підвищена реактивність ендотелію, що проявляється збільшеною кількістю мікрворсинок плазмолемі останніх, наявне розшарування базальної мембрани мікросудин гемоневральної системи (рис. 1). Через 12 тижнів спостерігається явище складу формених елементів в окремих судинах посткапілярного русла.

При дослідженні ультраструктури дистальної частини периферійного нерва II групи щурів показало, що починаючи з ранніх етапів регенерації, зменшується кількість вогнищ запалення, в той час, як кількість мієлінізованих нервових волокон в сідничому нерві до 12-го тижня значно збільшується, що супроводжується збільшенням товщини мієлінових оболонки (рис. 2).

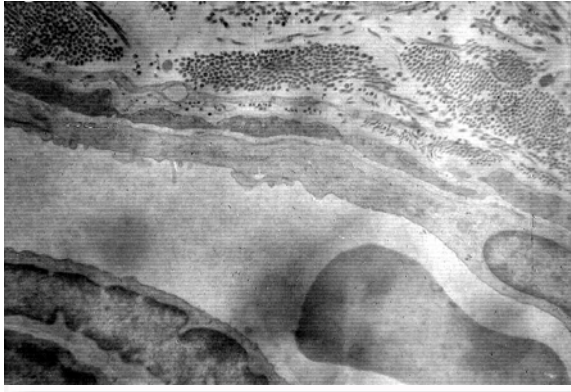


Рис. 1. Кровоносний капіляр із збільшеною проникною здатністю. В цитоплазмі ендотеліоцитів чисельні везикули. Відростки периплазм. Дистальний відрізок сідничого нерва щура. 6 тижнів після пошкодження. Електронна мікрофотографія. $\times 16000$.

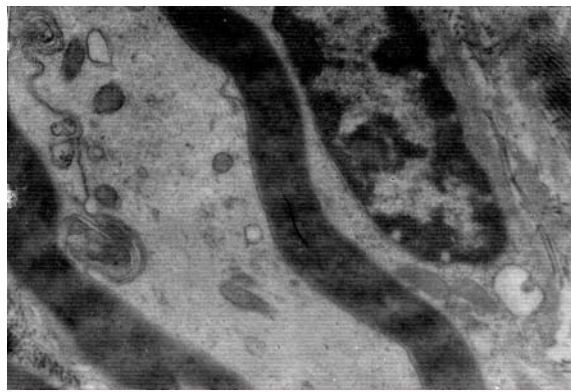


Рис. 2. Дистальний відрізок сідничого нерва щура. 6 тижнів після нейрорафії та застосування церебралізіну. Регенероване нервово волокно. Щільна структурно-упорядкована мієлінова оболонка та ядро шванівської клітини. Електронна мікрофотографія. $\times 16000$.

Кількість деформованих або змінених зрілих мієлінових нервових волокон через 12 тижнів незначна. Сполучнотканинні елементи в цьому сегменті тварин даної групи виявляються в меншій кількості, порівняно із групою тварин з віддаленною нейрорафією, де фармакотерапія церебралізином не застосовувалась.

Дослідження ультраструктури дистального відрізка сідничого нерву групи шурів, яким застосовували церебралізіну показало, що поруч з новоутвореними безмієліновими волокнами з'являлась значна кількість волокон з чітко сформованою мієліновою оболонкою і зрілими осьовими циліндрами, чого майже не спостерігалось у тварин інших груп (рис. 3).

Дегенеративно змінені та дезорганізовані

новоутворені волокна не зустрічались. В ендотеліоцитів виявлялась помірна кількість колагенових та еластичних волокон. У цитоплазмі макрофагів ендоневрію спостерігались ліпідні гранули. Кількість інтраневральних судин при цьому збільшувалась, і вони були менш розширені.

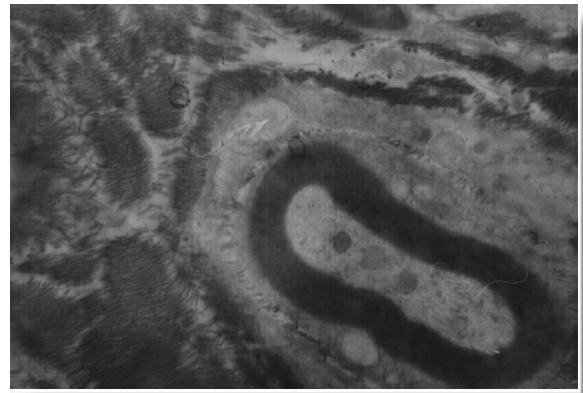

Рис. 3. Неушкоджене мієлінізоване нервово волокно. Ендоневрій. Пучки колагенових волокон. Дистальний відрізок периферійного нерва щура. 6 тижнів після віддаленної нейрорафії та за умов застосування церебралізіну. Електронна мікрофотографія. $\times 18000$.

Підсумок

Процеси дегенерації, які відбуваються в сідничому нерві щура без застосування фармакотерапії розвиваються дуже активно і тривають навіть до 12-тижневого періоду дослідження. Процес же регенерації починається тільки після 6 тижня посттравматичного відновлення. Виходячи з цього можна зробити висновок, що застосування фармакологічних засобів вкрай необхідне для покращення відновних посттравматичних процесів периферійного нерва.

У II групи тварин в терміни 6 та 12 тижнів відмічається кількість судини ГМЦР. Цей процес супроводжується зниженням реактивності ендотелію. Активна ендотеліальна вистилання мікросудин свідчить про покращення мікроциркуляції, що опосередковано вказує на підсилення активності компенсаторно-приспосувальних процесів у тварин даної групи.

При проведенні ультраструктурного аналізу стану нервових волокон у дистальному відрізку нерва було показано, що застосування церебралізіну викликало збільшення товщини мієлінової оболонки новосформованих нервових волокон.

Перспективи подальших досліджень полягають у порівнянні ефективності церебралізіну з іншими препаратами, які застосовуються за умов пошкодження периферійних нервових стовбурів.

Літературні джерела

References

1. Oleksuk-Nehames AG. [Value neurotrafichnoyi therapy using cerebrolysin to improve the treatment and prognosis of patients with injuries of peripheral nerves]. International Neurological Journal. 2009;3:45-8. Ukrainian.
2. Cherni VI, Cherni TV, Andronova IA, Gorodnik GA. [Prospects neurotrophic tserebroprotektzii in acute severe traumatic brain injury and stroke]. International Neurological Journal. 2008; 6:76-83. Russian.
3. Konig P, Waanders R, Witzman A, Lanner G. [Cerebrolysin in traumatic brain damage]. International Neurological Journal. 2007;5:49-57. Russian.
4. Gusev EI, Boyko AN. [Demyelinating diseases of the central nervous system]. Consilium medicum. 2002;2:5-6. Russian.
5. Evans GR. Periperal nerve injury: a review and approach engineered constructs. Anatomy Research. 2001;263(4):396-404.
6. Skoromets AA, Kovalchuk VV. [Medicamental rehabilitation of patients after stroke]. International Neurological Journal. 2007;2:57-65. Russian.
7. Skjaerven R, Gjessing HK, Bakketeig LS. New standarts for birth weigth by gestational age using family data. Am. J. Obstet. Gynecol. 2007;183:689-695.
8. Yurzhenko NN. [Some biochemical aspects of action mildronatu]. Liky. 1997;4:38-41. Ukrainian.
9. Belinichev IF, Pavlov SV, Abramov AV. [Research nootropic and neuroprotective activity in a simulation tiotsetama placental insufficiency]. International Neurological Journal. 2008;6:34-46. Russian.
10. Voloshin PV, Mischenko TS. [On the classification of brain disease]. Ukrainian Journal Psychoneurology. 2002;2(31):12-7. Ukrainian.
11. Holovchenko YA, Vasilenko OI, Klymenko OV. [New approaches to the use of B vitamins in the treatment of diseases of the peripheral nervous system]. International Neurological Journal. 2007;1:17-20. Ukrainian.

Демидчук А.С. Ультрaструктурные изменения травмированного периферического нерва крыс в условиях использования фармакологической коррекции.

Реферат. Исследование проведено на белых крысах, которые были разделены на три группы. Животным всех групп воспроизвели экспериментальную модель травмы седалищного нерва. В послеоперационном периоде крысам первой группы фармакотерапия не проводилась. Во второй группе крысам в послеоперационном периоде внутривбрюшинно вводили ежедневно в течение 21 дня церебролизин в дозе 0,02 мг/кг, животным третьей группы внутривбрюшинно вводили ежедневно в течение трех дней церебрал в дозе 0,02 мг/кг. Исследовали ультрaструктурную характеристику периферического отрезка седалищного нерва через 6 и 12 недель после повреждения в трех группах животных с помощью электронно-микроскопических методов. Проведенное исследование свидетельствует, что у животных, которым проводили фармакологическую коррекцию церебралом, процесс регенерации седалищного нерва при условиях его повреждения протекает эффективнее всего.

Ключевые слова: периферийный нерв, ультрaструктура, регенерация, церебролизин, церебрал, нейропептидные средства.