

І.В.Твердохліб¹
С.П.Новіков²

¹ ДЗ «Дніпропетровська медична академія МОЗ України»

² КЗ «Дніпропетровська міська багатoproфільна клінічна лікарня №4»

Ключові слова: рак легень, центральна гемодинаміка, морфологія легень, рефортан, перфторан.

Надійшла: 20.11.2015

Прийнята: 16.12.2015

DOI: <https://doi.org/10.26641/1997-9665.2015.4.76-84>

УДК 616.33/.342-002.44-005.1:612.018.2:577.17

СТАН ЦЕНТРАЛЬНОЇ ГЕМОДИНАМІКИ І МОРФОЛОГІЧНА ХАРАКТЕРИСТИКА ЛЕГЕНЬ ОНКТОРАКАЛЬНИХ ХВОРИХ У ЗАЛЕЖНОСТІ ВІД КОМПОНЕНТНОСТІ ІНФУЗІЙНО-ТРАНСФУЗІЙНОЇ ТЕРАПІЇ

Реферат. У дослідженні визначено стан центральної гемодинаміки і морфологічні особливості легень у хворих онкоторакального профілю в залежності від ступеня порушень вентиляційної функції легень протягом раннього післяопераційного періоду при використанні перфторану в дозах 3 мл/кг і 1,5 мл/кг, а також при проведенні традиційної інфузійно-трансфузійної терапії з рефортаном (5 мл/кг). Доведено, що вплив перфторану на показники центральної гемодинаміки значною мірою перевершує ефективність рефортану. Після введення перфторану в дозі 1,5 мл/кг хворим з висхідною дихальною недостатністю I і II ступенів відновлення нормодинамічного типу гемодинаміки відбувається протягом 1 тижня післяопераційного періоду. У хворих з дихальною недостатністю III ступеня відновлення нормодинамічного типу гемодинаміки в найближчому післяопераційному періоді досягається після використання перфторану в дозі 3 мл/кг. У померлих після пневмонектомії з інтраопераційним введенням перфторану спостерігається підвищення синтетичної активності альвеолоцитів II типу поряд з компенсаторними мікроциркуляторними змінами.

Morphologia. – 2015. – Т. 9, № 4. – С. 76-84.

© І.В.Твердохліб, С.П.Новіков, 2015

✉ ivt@dsma.dp.ua

Tverdokhlib I.V., Novikov S.P. Central hemodynamic condition and morphological characteristics of lungs at patients with lung cancer depending on components of the infusion-transfusion therapy.

ABSTRACT. Background. Despite the large number of studies devoted to the study of the functional state of the cardiovascular and respiratory systems after operations on the lungs, there are still many issues regarding the mechanisms of hemodynamic disorders in the postoperative period. It stipulates considerable difficulties in the treatment and prevention of functional disorders of respiration and circulation. **Objective.** The aim of this study is to determine the central hemodynamics parameters depending on the condition of ventilate lung function in thoracic oncology patients during the postoperative period and to determine the morphological features of the lungs that developed under the influence of intraoperative administration of refortan and perftoran. **Methods.** The condition of the central hemodynamic and morphological features of the lungs at patients with lung cancers with different level of the ventilating respiratory insufficiency in the early postoperative period after application of 3 and 1,5 ml/kg of perftoran and after traditional refortan (5 ml/kg) infusion-transfusion therapy were determined. **Results and conclusion.** It was proved that perftoran is much more effective than pefortan. The restoration of the normodynamic type of heamodynamic after infusion of perftoran (1,5 ml/kg) to patients with the an initial level of the ventilating respiratory insufficiency of I and II degree is observed during 1st postoperative week. The restoration of the normodynamic type of heamodynamic at to patients with the initial level of the ventilating respiratory insufficiency of III degree in postoperative period is reached by using perftoran in a dose 3 ml/kg. In the dead after pneumonectomy with intraoperative administration of perftoran there is increasing of synthetic activity of alveolocyte type II along with compensatory microcirculatory changes.

Key words: lung cancer, central heamodynamics, lung morphology, refortan, perftoran.

Citation:

Tverdokhlib IV, Novikov SP. [Central hemodynamic condition and morphological characteristics of lungs at patients with lung cancer depending on components of the infusion-transfusion therapy]. *Morphologia*. 2015;9(4):76-84. Ukrainian.

Вступ

Планування оптимальної програми інфузійно-трансфузійної терапії (ІТТ) при хірургічному лікуванні хворих на рак легень неможливо без оцінки компенсаторних можливостей серцево-

судинної системи [1]. Необхідність виявлення гемодинамічних резервів у хворих онкоторакального профілю пов'язана з високою травматичністю оперативного втручання і значною імовірністю ускладнень у післяопераційному періоді

[2]. Судячи з численних публікацій, саме порушення гемодинаміки залишаються однією з провідних причин ранніх післяопераційних ускладнень і летальних випадків після оперативних втручань [3]. Незважаючи на велике число досліджень, присвячених вивченню функціонального стану серцево-судинної і дихальної систем після операцій на легенях, залишається ще багато проблемних питань, що стосуються механізмів виникнення розладів гемодинаміки у післяопераційному періоді. Це обумовлює значні труднощі у попередженні і лікуванні функціональних порушень дихання і кровообігу.

До ІТТ у хворих з онкологічною патологією легень під час операції пред'являються особливі вимоги, основним з яких є запобігання масивних переливань компонентів крові для попередження трансфузійного ушкодження легень [4]. Твердого обмеження рівня гемодилуції без ризику збільшення серцевого викиду та посилення гемодинамічних порушень можна уникнути при наявності трансфузійного препарату з газотранспортною функцією. Саме таким препаратом виявився перфторан, що найбільше відповідає вимогам, пропонованим до плазмозамінників з газотранспортною функцією [5]. Це відкриває можливість розробки нових методик інфузійно-трансфузійного забезпечення хірургічних втручань у хворих онкоторакального профілю. У науковій літературі відсутні дані про порівняльний аналіз ефективності перфторану та інших інфузійних компонентів, які залучаються до сучасної ІТТ у даного контингенту хворих. Актуальним також залишається питання про залежність ефективності перфторану від дози препарату та від передопераційного стану вентиляційної функції легень.

Незважаючи на велике число досліджень, присвячених вивченню функціонального стану серцево-судинної і дихальної систем після видалення легені, залишається ще багато проблемних питань, що стосуються механізмів виникнення розладів газообміну і гемодинаміки після пневмонектомії в залежності від компонентності ІТТ. Оскільки легені є першим механічним і метаболічним фільтром на шляху використаних інфузійних середовищ, а штучна вентиляція змінює характер перфузії малого кола кровообігу, стає актуальним питання про морфологічні зміни у респіраторному відділі легень, що розвиваються під дією різних варіантів ІТТ.

Метою даного дослідження є визначення залежності показників центральної гемодинаміки від висхідного стану вентиляційної функції легень у онкоторакальних хворих у післяопераційному періоді, а також визначення морфологічних особливостей стану респіраторного відділу легень, що розвиваються під впливом інтраопераційного введення рефторану і перфторану.

Матеріали та методи

У дослідженні визначено стан центральної гемодинаміки у 125 хворих онкоторакального профілю, яким була проведена лобектомія або білобектомія під час хірургічного лікування раку легені. Як контроль були використані дані обстеження 12 волонтерів віком від 47 до 69 років без гострих або хронічних захворювань системи дихання і серцево-судинної системи. Перед операцією поряд із стандартними підготовчими лікувально-діагностичними заходами проводилось спірографічне вивчення стану вентиляційної функції легень за допомогою апарату „Етон-01” (Росія), що дозволило реєструвати основні спірографічні показники і параметри кривої потік-об'єм форсованого видиху з виведенням автоматично обчислюваних даних.

В залежності від складу інтраопераційної інфузійно-трансфузійної терапії хворі були розподілені на три групи. У першій групі (42 хворих) як компонент інтраопераційної ІТТ використовували колоїдний плазмозамінник рефортан („Berlin-Hemi”, Германія) у дозі 5 мл/кг; у другій групі (43 хворих) – плазмозамінник з функцією переносу кисню перфторан (Росія) у дозі 1,5 мл/кг; у третій (40 хворих) – перфторан у дозі 3 мл/кг.

Для диференційованого визначення динаміки змін у кожній з клінічних груп виділяли чотири підгрупи в залежності від передопераційного ступеня вентиляційної дихальної недостатності (ВДН) і проводили обстеження хворих через 1, 3, 7, 14 і 21 діб після оперативного втручання.

Для визначення стану гемодинаміки застосовували спосіб інтегральної реографії за М.І.Тищенко [6]. Реєстрацію параметрів здійснювали реоплетізографом РПГ 4-02, з'єднаним із записуючим блоком електрокардіографа “Малыш” (Росія). Запис реограми проводився у стандартному відведенні методом інтегральної реографії. Реографічно реєстрували ударний об'єм серця (УОС), хвилинний об'єм кровообігу (ХОК) і загальний периферичний опір судин (ЗПОС). Також визначалися частота серцевих скорочень (ЧСС), розраховувались серцевий індекс (СІ) і середній артеріальний тиск (САТ).

Для морфологічної характеристики стану респіраторного відділу легень у дослідженні використаний клініко-анатомічний матеріал від 24 померлих у ранньому післяопераційному періоді після проведення стандартної або розширеної пневмонектомії з приводу раку легені. Як морфологічний контроль використовували аутопсійний матеріал 15 померлих від різних причин, не пов'язаних з патологією легень. Для електронномікроскопічного дослідження зразки тканини брали не пізніше 8 годин після смерті, що забезпечувало задовільну схоронність ультраструктури альвеолоцитів [7]. Виготовлення ультратонких зрізів проводили на з епонових блоків після фіксації матеріалу 2,5%-ним розчином глютарар-

льдегіда і 1%-ним розчином чотириокису осмію за рекомендаціями [8]. Проведення кількісного морфологічного дослідження засновували на загальних принципах стереометричного аналізу, викладених Г.Г.Аванділовим [9].

При проведенні статистичної обробки отриманих результатів усі розрахунки виконували в оболонці електронної таблиці Excel на ґрунті обчислювання стандартних варіаційних характеристик та їх порівняння з урахуванням критерію t Стюдента (нормальне розподілення) або X-критерію Ван-дер-Вардена за умов відхилення від нормального розподілення [10].

Результати та їх обговорення

При дослідженні секційного матеріалу померлих у ранньому післяопераційному періоді після проведення пневмонектомії виявлені структурно-функціональні особливості, що характеризують зміни в респіраторному відділі легень. При гістологічному дослідженні легень помер-

лих, що інтраопераційно отримували інфузію перфторану у дозі 3 мл/кг, визначалося істотне повнокров'я мікросудин, найбільш виражене в гемокапілярах міжальвеолярних перегородок, інтерстиційний набряк, наявність значних ділянок дистелектазів і ателектазів, що чергувалися з ділянками гострої емфіземи. Визначалися геморагії, що захоплюють від 3 до 7 альвеол. У просвітах альвеол також виявлялася набрякова рідина.

Морфометрично встановлено зниження питомого об'єму легеневої тканини з незміненою архітектурою (-55,2%; $p < 0,05$) за рахунок різкого збільшення емфіземи (+139,0%; $p < 0,05$), дистелектазу (+228,3%; $p < 0,05$) і ателектазу (+79,6%; $p < 0,05$) у порівнянні з контрольними величинами (рис. 1).

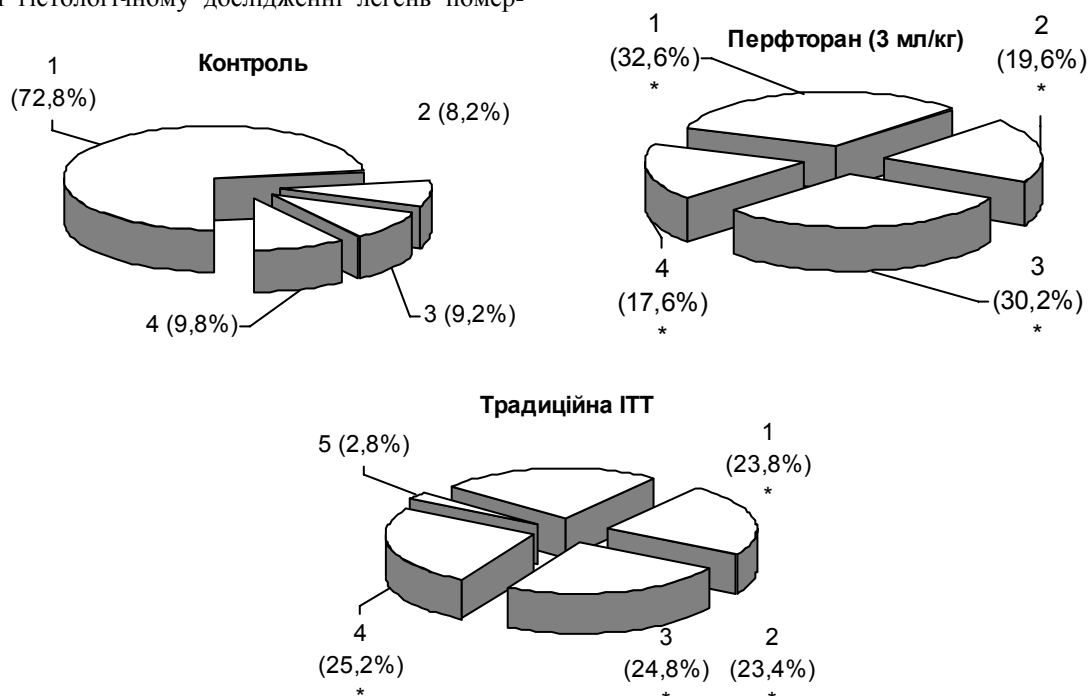


Рис. 1. Значення питомих об'ємів легеневої тканини з незміненою архітектурою (1), ділянок емфіземи (2), дистелектазів (3), ателектазів (4) і пневмосклерозу (5) у легенях померлих у ранньому післяопераційному періоді, а також від причин, не зв'язаних з легеневою патологією (контроль). * - $p < 0,05$ у порівнянні з контролем.

При дослідженні легень померлих, що під час проведення пневмонектомії одержували традиційну ІТТ з використанням рефтортану у дозі 5 мл/кг, в респіраторному відділі спостерігалися зміни, властиві гемодинамічним розладам з порушенням проникності судинних стінок. Значно рідше виявлялися крововиливи в паренхіму легень; їх обсяг був обмеженим. Ознаки пневмонії спостерігалися в 21,2% випадків; були виражені явища пневмофіброзу.

Проведений морфологічний аналіз дозволив установити, що після використання рефтортану (5

мл/кг) відбувається значна зміна ступеня насиченості тканини повітрям. Ступінь редукції питомого об'єму легеневої тканини з незміненою архітектурою в даній групі спостережень (-67,3%; $p < 0,05$) перевершувала таку у померлих, що отримували перфторан у дозі 3 мл/кг (-55,2%; $p < 0,05$), за рахунок різкого наростання частки емфізематозних ділянок (+185,4%; $p < 0,05$), зон дистелектазів (+169,6%; $p < 0,05$) і ателектазів (+157,1%; $p < 0,05$). Виявлялися також численні дрібні вогнища пневмофіброзу, що займали у середньому $2,8 \pm 0,4$ % легеневої паренхіми.

Під час морфометричного аналізу респіраторного відділу легень у померлих після пневмонектомії, що отримували перфторан (3 мл/кг), виявлялося достовірне розширення діаметра респіраторних бронхіол (+50,9%), альвеолярних

ходів (+83,7%), діаметра (+46,1%) і глибини (+16,0%) альвеол у порівнянні з відповідними контрольними значеннями (рис. 2). Загалом, даний розподіл змін вивчених показників свідчив про формування панацінарної емфіземи.

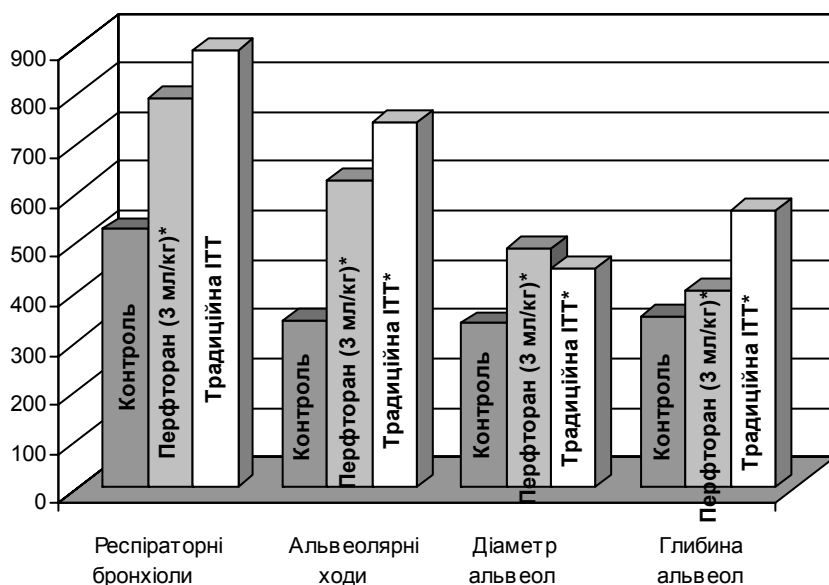


Рис. 2. Значення діаметра респіраторних бронхіол, альвеолярних ходів, діаметра і глибини альвеол (мкм) в емфізематозних ділянках легень у померлих у ранньому післяопераційному періоді, а також від причин, не зв'язаних з легеневою патологією (контроль). * - $p < 0,05$ у порівнянні з контролем.

У легенях померлих у ранньому післяопераційному періоді, що отримували рефтортан (5 мл/кг), напрямок зрушень вивчених лінійних параметрів респіраторного відділу, в цілому, був порівнянний з таким у померлих, що отримували перфторан (3 мл/кг), проте ступінь виразності даних зрушень був у більшості випадків вищим, особливо стосовно глибини альвеол (+63,6%; $p < 0,05$) у ділянках емфіземи.

У складі різко потовщених міжальвеолярних перегородок у легенях померлих у ранньому післяопераційному періоді відзначалися характерні зміни судин мікроциркуляторного русла. Зокрема, після використання перфторану (3 мл/кг) більш ніж 2-разово збільшувався просвіт прекапілярних артеріол, у 1,6 рази зростав внутрішній діаметр гемокапілярів, у 1,3 рази розширювалися посткапілярні венули. Після інфузії рефтортану (5 мл/кг) структура зазначених зрушень помітно відрізнялася: прекапілярні артеріоли за своїм внутрішнім діаметром не відрізнялися статистично від контрольних величин; різко розширені гемокапіляри у 2,4 рази перевищували рівень контролю, діаметр посткапілярних венул наростав у найбільш значному ступені – у 2,7 рази (рис. 3). Порушення мікроциркуляції у цій групі померлих супроводжувалося розвитком інтерстиційного і внутрішньоальвеолярного набряку.

Під час ультраструктурного дослідження респіраторного відділу легень у померлих після пневмонектомії, що отримували перфторан (3 мл/кг), виявлялися істотні морфологічні зміни у клітинах альвеолярного епітелію. В альвеолоцитах I і II типів відбувалося осередкове просвітління цитоплазми зі збільшенням кількості мікропіноцитозних пухирців, з'являлися вакуолі різної форми і величини. Виявлялися множинні цитоплазматичні випинання в просвіт альвеол, що в деяких випадках супроводжувалося локальними розривами плазмолемми. У ядрах епітеліоцитів спостерігалися просвітління каріоплазми в центральних відділах і конденсація хроматину поблизу ядерної оболонки.

Базальні мембрани епітелію значно набухали, товщали, у деяких ділянках вони були оголені за рахунок десквамації альвеолоцитів I типу. В альвеолярних клітинах II типу спостерігалось тотальне спустошення осміофільних пластинчастих тілець з гомогенізацією осміофільного матеріалу, фрагментацією і деструкцією осміофільних пластин. Цей сурфактантний матеріал найчастіше розташовувався у вигляді мілкодисперсних утворень по периферії осміофільних пластинчастих тілець; кількість його значно зменшувалась у порівнянні з контрольними препаратами.

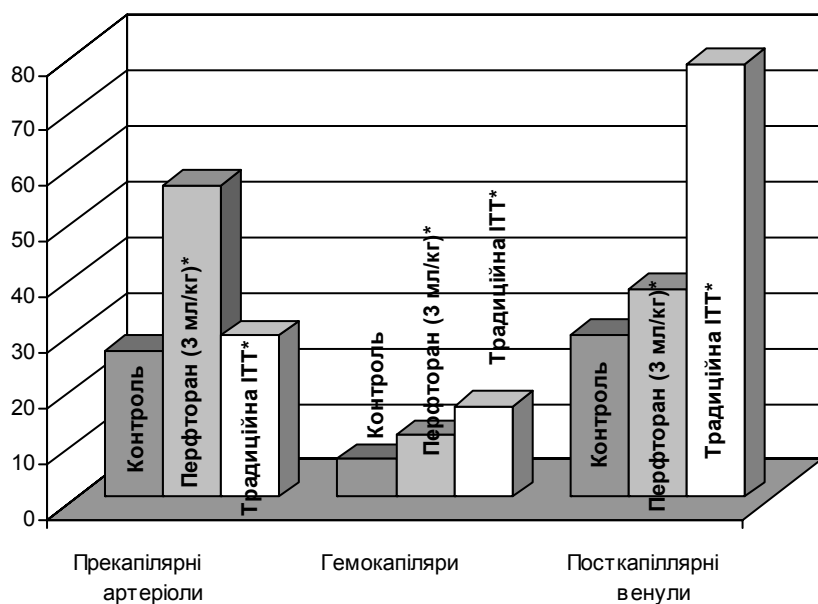


Рис. 3. Значення діаметрів прекапілярних артеріол, гемокапілярів і посткапілярних венул (мкм) у складі міжальвеолярних перегородок респіраторного відділу легень у померлих у ранньому післяопераційному періоді, а також від причин, не зв'язаних з легеневою патологією (контроль). * - $p < 0,05$ у порівнянні з контролем.

Велика кількість осміофільного матеріалу виявлялася в просвітах альвеол поряд з еритроцитами. Його нагромадження на межі розділу гіпофаза-повітря приводило до надлишку фосfolіпідів в альвеолах і на тканинному рівні проявлялося гострою емфіземою.

Морфометричний аналіз, проведений за методом крапкового рахунку на електронограмах респіраторного відділу легень, дозволив визначити провідні зрушення волюметричних фракцій аерогематичного бар'єру (рис. 4). Зокрема, після використання перфторану в дозі 3 мл/кг спосте-

рігалось різке збільшення товщини інтерстиційного компонента (+91,9%; $p < 0,05$) поряд із пропорційним зниженням частки епітеліального (-60,2%; $p < 0,05$) й ендотеліального (-66,7%; $p < 0,05$) компонентів бар'єру. Інфузія рефтортану (5 мл/кг) не приводила до істотних змін відносної товщини інтерстицію у складі аерогематичного бар'єру, проте обумовлювала достовірне зниження частки альвеолярного епітелію (на 28,9%) і, на відміну від дії перфторану, збільшення відносної товщини капілярного ендотелію (на 25,3%).

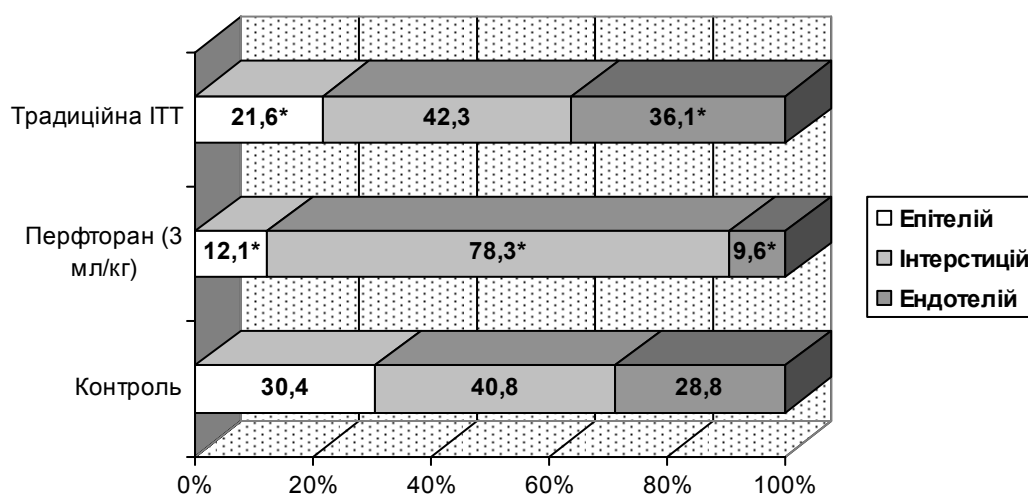


Рис. 4. Волюметричні фракції аерогематичного бар'єру респіраторного відділу легень у померлих у ранньому післяопераційному періоді, а також від причин, не зв'язаних з легеневою патологією (контроль). * - $p < 0,05$ у порівнянні з контролем.

При ультраструктурному вивченні респіраторного відділу легень у померлих після пневмонектомії, що отримували рефортан (5 мл/кг), в ендотеліальних і епітеліальних клітинах спостерігалися масивні дистрофічні зміни, вакуолізація цитоплазми і десквамація альвеолярних клітин у просвіті альвеол. Базальні мембрани виглядали набряклими, місцями оголеними. У просвітах альвеол поряд з десквамованими альвеолоцитами виявлялася велика кількість альвеолярних макрофагів і осміофільного матеріалу у вигляді фрагментів клітин і дрібних осміофільних зерен. Альвеолярні клітини II типу в більшості випадків були набряклими, із проясненою каріоплазмою і гідратованою цитоплазмою, з дисккомплексованими набряклими кристами мітохондрій. Осміофільні пластинчасті тільця в них були фрагментовані та вакуолізовані, осміофільний матеріал у вигляді глибок розташовувався поблизу зовнішньої клітинної мембрани. У деяких випадках осміофільні пластинчасті тільця були оточені гомогенними ліпідними вакуолями.

Поряд з численними явищами деструкції, у деяких альвеолоцитах II типу виявлялися ознаки гіпертрофії. Дані клітинні форми містили численні добре розвинуті мітохондрії, ядра мали лопатову форму, хроматин концентрувався поблизу ядерної мембрани.

Осміофільні пластинчасті тільця займали значну частину цитоплазми, їхні пластини мали чітко концентричну будову, що свідчило про вияви гіперплазії і підвищену функціональну активність альвеолоцитів II типу.

При вивченні параметрів центральної гемодинаміки у хворих, які до операції не мали вентиляційної дихальної недостатності, передопераційні значення більшості вивчених гемодинамічних характеристик не відрізнялися статистично від контрольного рівня. Значення ЦВТ (+63,8%) і САТ (+19,4%) статично достовірно перевищували контрольний рівень. Розрахункова величина СІ становила $3,61 \pm 0,32$. На 1-у добу після операції з введенням рефортану (5 мл/кг) спостерігалось зниження УОС на 13,5% відносно передопераційного рівня, що складало достовірне відрізнення від контрольного значення (-17,6%; $p < 0,05$). ЦВТ значно зменшувався (-22,1%; $p < 0,05$) у порівнянні з різко підвищеними передопераційними показниками. Значення СІ свідчило про нормодинамічний стан центральної гемодинаміки. Протягом 3-7-ї доби після операції значення більшості досліджуваних гемодинамічних характеристик поверталися до рівня, що спостерігався до операції. Наприкінці спостереження стан гемодинаміки, в цілому, був нормодинамічним.

У хворих з передопераційним рівнем ВДН I ступеня порушення центральної гемодинаміки до проведення лобектомії свідчили про переважання ізометричного механізму їх компенсації. На 1-

у добу після лобектомії з введенням рефортану (5 мл/кг) спостерігалось істотне поглиблення рівня гемодинамічних порушень. Відбувалося достовірне зниження середніх рівнів УОС (на 33,7%) і ХОК (на 29,4%) відносно величин, встановлених у даних хворих перед операцією. Це супроводжувалось різким зростанням ЧСС і ЗПОС як у порівнянні з передопераційним рівнем, так і, особливо, з контрольними величинами – відповідно на 34,2% ($p < 0,05$) і 62,2% ($p < 0,05$). Значення СІ достовірно (на 29,5%) поступалися передопераційному значенню і знижувались до рівня $2,37 \pm 0,21$ л/хв·м², що свідчило про розвиток гіподинамічного стану центральної гемодинаміки. Протягом 1-го тижня післяопераційного періоду досліджувані гемодинамічні характеристики істотно не змінювались. З 14-ї доби після лобектомії у хворих даної клінічної групи спостерігалась редукція порушень більшості гемодинамічних показників. Наприкінці 3-ї доби спостереження стан гемодинаміки, в цілому, відповідав нормодинамічному типу, але значно підвищений рівень ЗПОС (+21,4%; $p < 0,05$) і зниження УОС (-22,9%; $p < 0,05$) свідчили про утримання гомео- та ізометричного механізмів компенсації циркуляторних порушень у хворих даної клінічної групи.

Дослідження стану центральної гемодинаміки у хворих з передопераційним рівнем ВДН II ступеня виявило порушення його з переважно ізометричним механізмом компенсації. Поглиблення рівня гемодинамічних порушень спостерігалось на 1-у добу після операції. Спостерігалось достовірне зниження середніх рівнів УОС (на 32,1 %) і ХОК (на 26,7%) відносно величин, встановлених у даних хворих перед операцією. Розрахунок серцевого індексу виявив його достовірне зменшення (на 26,7%) у порівнянні з передопераційним значенням, що свідчило про розвиток гіподинамічного стану центральної гемодинаміки. Такий стан з переважанням гомео- та ізометричного механізмів компенсації тривав протягом 1-го тижня післяопераційного періоду. З 14-ї доби після операції у хворих даної групи спостерігалась слабка редукція порушень гемодинамічних показників, хоча стан центральної геодинаміки залишався гіподинамічним.

У хворих, які до проведення лобектомії мали різкі порушення вентиляційної функції легень (ВДН III ступеня), перед операцією рівень УОС був значно зниженим у порівнянні з контрольними величинами (-45,8%; $p < 0,05$). ЧСС була різко збільшена (+60,2%; $p < 0,05$) у порівнянні з контролем, проте хвилинний об'єм кровообігу і значення серцевого індексу були зменшені порівняно з контрольним рівнем, що свідчило про відносно нормодинамічний стан центральної гемодинаміки. На 1-у добу після лобектомії з введенням рефортану спостерігалось істотне поглиблення рівня гемодинамічних порушень. Від-

бувалося достовірне зниження середніх рівнів УОС (на 23,3%; $p < 0,05$) і ХОК (на 18,9%) відносно величин, встановлених у даних хворих перед операцією. Спостерігалось незначне зростання ЧСС та погіршення значень ЗПОС як у порівнянні з передопераційним рівнем, так і з контрольними величинами – відповідно на 17,1% і 57,0% ($p < 0,05$). Значення СІ знижувались до рівня $2,41 \pm 0,16$ л/хв·м², що свідчило про розвиток гіподинамічного стану центральної гемодинаміки. У більшості хворих даної клінічної групи позитивна динаміка гемодинамічних параметрів суттєво затримувалась. Наприкінці 3-го тижня спостереження стан гемодинаміки відповідав гіподинамічному типу. Значно підвищений рівень ЗПОС як у порівнянні з контролем (+54,2% $p < 0,05$), так і зі станом до операції (+15,1%; $p < 0,05$), а також різке зниження УОС свідчили про утримання гомео- та ізометричного механізмів компенсації циркуляторних порушень у хворих даної клінічної групи.

На 1-у добу після операції з введенням перфторану (1,5 мл/кг) у хворих без вентиляційних порушень значення УОС практично не змінювалося. ХОК підвищувався у порівнянні з передопераційним рівнем і набував статистично вагомої різниці з контролем (+22,7%; $p < 0,05$). ЧСС незначно підвищувалася, а ЗПОС навіть зменшувалася на 16,9% у порівнянні з передопераційним рівнем. СІ зростав і достовірно перевищував контрольні значення (на 22,6%). Протягом 1-го тижня післяопераційного періоду значення більшості досліджуваних гемодинамічних характеристик поверталися до рівня, що спостерігався до операції. На 14-у добу після лобектомії значення гемодинамічних показників було на рівні, що не відрізнявся від показників контрольної групи. На 21-у добу спостереження стан гемодинаміки, в цілому, наближався до нормодинамічного типу без суттєвих відхилень досліджуваних показників від контрольного рівня.

На 1-у добу після операції з введенням перфторану (1,5 мл/кг) у хворих з ВДН I ступеня спостерігалось незначне підвищення рівня ХОК, але це не призводило до статистично вагомої різниці з контрольним або передопераційними показниками. ХОК незначно підвищувався у порівнянні з доопераційним рівнем, а ЦВТ та САТ – зменшувалися. Рівень ЗПОС зменшувався у порівнянні з передопераційними показниками (-16,5%; $p < 0,05$). Значення СІ свідчило про нормодинамічний тип гемодинаміки з активацією ізометричного механізму компенсації порушень. Протягом 2-3-го тижнів післяопераційного періоду у хворих даної клінічної групи спостерігалася нормалізація більшості гемодинамічних показників.

У хворих з ВДН II ступеня на 1-у добу після операції з введенням перфторану (1,5 мл/кг) середні рівні УОС, ХОК та серцевого індексу сут-

тєво не змінювались відносно величин, встановлених у даних хворих перед операцією. Значення САТ та ЗПОС знижувались до рівня, що вірогідно не відрізнявся від контрольної групи. Значення СІ поряд з іншими вивченими параметрами свідчили про наявність нормодинамічного стану центральної гемодинаміки. Компенсація циркуляторних порушень з переважанням ізометричного механізму спостерігалася протягом 1-го тижня післяопераційного періоду. На 14-у добу після операції у хворих даної групи спостерігалася певна редукція порушень гемодинамічного стану. Наприкінці 3-го тижня стан гемодинаміки у хворих даної клінічної групи відповідав нормодинамічному типу з переважно ізометричним механізмом компенсації.

У хворих з ВДН III ступеня на 1-у добу після лобектомії з введенням перфторану (1,5 мл/кг) спостерігалось поглиблення рівня гемодинамічних порушень. Величина серцевого індексу поступалася контрольному значенню (-23,0%; $p < 0,05$) і досягала рівня $2,45 \pm 0,14$, що вказувало на розвиток гіподинамічного типу центральної гемодинаміки. Протягом 1-го тижня післяопераційного періоду досліджувані гемодинамічні характеристики свідчили про глибокі порушення центральної гемодинаміки, які компенсувалися за рахунок гомео- та ізометричного механізмів. Наприкінці 2-го тижня після лобектомії у хворих даної клінічної групи значення УОС зростало у порівнянні з передопераційним рівнем (+24,9%), але залишалось достовірно нижчим від контрольних величин (-34,0%; $p < 0,05$). Значення ХОК і СІ також зростали і відповідали нормодинамічному типу центральної гемодинаміки. Середні рівні САТ, ЧСС та ЗПОС поступово знижувалися, але у більшості хворих істотно перевищували контрольні значення. Наприкінці 3-го тижня у хворих даної клінічної групи зберігався нормодинамічний стан центральної гемодинаміки з переважанням ізометричного механізму компенсації циркуляторних порушень. Значення УОС і ЧСС вірогідно відрізнялися від контрольних значень (-29,2% та +39,7% відповідно). Величина ЗПОС на 12,9% ($p < 0,1$) перевищувала показник контрольної групи.

У хворих, які до операції не мали вентиляційної дихальної недостатності, на 1-у добу після операції з введенням перфторану (3 мл/кг) відбувалося вагоме зростання ХОК і ЧСС у порівнянні з передопераційним рівнем, проте це призвело до вірогідних відмінностей цих показників з контрольними значеннями (+30,2% і +34,2% відповідно). Разом з істотним підвищенням СІ (+28,0%; $p < 0,05$) це призводило до формування гіпердинамічного стану центральної гемодинаміки. Протягом 2-го тижня після операції значення більшості досліджуваних гемодинамічних характеристик зберігалися на рівні, що спостерігався до операції. На 21-у добу спостереження стан гемо-

динаміки, в цілому, був гіпердинамічним. ХОК та СІ достовірно перевищували контрольний рівень, інші досліджувані показники наближалися до контрольних значень.

У хворих з ВДН I ступеня на 1-у добу після лобектомії з введенням перфторану (3 мл/кг) спостерігалися зміни стану системи циркуляції крові. ХОК зростав на 27,4% ($p < 0,05$) у порівнянні з передопераційним показником, також спостерігалось підвищення ЧСС на 15,6%. Поряд з цим середній рівень УОС підвищувався, значення серцевого індексу пропорційно зростали у порівнянні з передопераційним станом, що призводило до встановлення гіпердинамічного типу центральної гемодинаміки з переважно ізометричним механізмом компенсації. До 7-ї доби після операційного періоду в стані центральної гемодинаміки значною мірою зберігалися зміни, які були виявлені на 1-у добу. На 14-у добу після операції спостерігалось подальше зниження ХОК, проте рівень показника залишався істотно вищим від контрольних значень. Величина СІ відповідала відносно гіпердинамічному стану центральної гемодинаміки. Наприкінці 3-го тижня спостереження зберігалось вагоме переважання значень ХОК та СІ (+27,8% і 27,6% відповідно) над контрольними величинами.

На 1-у добу після лобектомії з введенням перфторану (3 мл/кг) у хворих з ВДН II ступеня спостерігалися істотні зміни в стані центральної гемодинаміки. Відбувалося зростання середніх рівнів УОС (на 29,6%; $p < 0,05$) і ХОК (на 30,9%; $p < 0,05$) відносно величин, встановлених у даних хворих перед операцією. ЧСС зберігалась на доопераційному рівні. Значення серцевого індексу істотно підвищувалися (+30,9%; $p < 0,05$) у порівнянні з передопераційним значенням і вказувало на формування гіпердинамічного стану центральної гемодинаміки. Середній рівень ЗПОС у цей період різко зніжувався у порівнянні з передопераційним рівнем (-30,2%, $p < 0,05$) та досягав значень, що навіть поступалися контрольним. Рівні САТ та ЦВТ декілька зніжувалися на 1-у добу після операції, але залишалися вищими за контрольний рівень. Протягом 1-го тижня післяопераційного періоду середній рівень УОС підвищувався до контрольних значень. ХОК зберігався на досить високому рівні та 7-му добу відрізнявся від контролю на 28,7% ($p < 0,05$). ЧСС знижувалась до рівня, що статистично не відрізнявся від контрольного. СІ утримувався на рівні, що свідчив про гіпердинамічний стан центральної гемодинаміки. Коливання середніх рівнів САТ та ЗПОС не виходили за межі статистичного контролю. На 14-у добу після лобектомії у хворих даної клінічної групи спостерігалися незначні відмінності у стані гемодинамічних параметрів у порівнянні з величинами 7-ї післяопераційної доби. Значення ХОК і СІ зберігалися на високому рівні, що достовірно відрізнявся від контролю

(+ 25,1% і +28,6% відповідно). Наприкінці 3-го тижня спостереження стан гемодинаміки відповідав відносно гіпердинамічному типу. Рівень ХОК дещо знижувався у порівнянні з попереднім терміном, але поряд з величиною серцевого індексу істотно перевищував контрольні значення. Інші вивчені показники не зазнавали суттєвих змін і дорівнювали величинам контрольної групи.

Дослідження стану центральної гемодинаміки у хворих з передопераційним рівнем ВДН III ступеня виявило істотні зміни гемодинаміки на 1-у добу після лобектомії з інтраопераційним введенням перфторану (3 мл/кг). Рівень УОС зростав на 24,0% ($p < 0,05$), ХОК – на 20,9% ($p < 0,05$) відносно величин, встановлених у даних хворих перед операцією. Середнє значення ЧСС істотно не змінювалось, проте величина СІ зростала на 21,0% ($p < 0,05$) у порівнянні з передопераційним рівнем, що визначало перехід до нормодинамічного стану центральної гемодинаміки. Спостерігалась істотна позитивна динаміка ЗПОС із зниженням середнього рівня цього показника на 20,7% ($p < 0,05$) до величин, що достовірно не відрізнялися від контрольних. Протягом 1-го тижня після операції спостерігалось формування гіпердинамічного стану центральної гемодинаміки з переважанням гомео- та ізометричного механізмів компенсації. Протягом 2-го та 3-го тижнів у стані центральної гемодинаміки відзначалося поступове зниження УОС, ХОК і СІ, що призводило до формування відносно гіпердинамічного стану гемодинаміки на тлі нормалізації САТ, ЦВТ і ЗПОС. Поряд з означеними змінами, підвищені величини ЧСС свідчили про переважання гомеометричного механізму компенсації порушень на 21-у добу післяопераційного періоду у більшості хворих даної клінічної групи.

Висновки

1. У померлих у ранньому післяопераційному періоді після пневмонектомії з інтраопераційним введенням перфторану у дозі 3 мл/кг спостерігається як ушкодження структур аерогематичного бар'єру (у тому числі альвеолярного епітелію), так і посилений викид альвеолоцитами II типу осміюфільного матеріалу в просвіт альвеол, що поряд з мікроциркуляторними змінами варто розглядати як прояв компенсаторної реакції, спрямованої на підтримку респіраторної функції. У померлих після пневмонектомії, які отримували рефортан (5 мл/кг) як компонент ІТТ, істотні морфологічні зміни в респіраторному відділі легень реалізуються в комплексі дистрофічних, деструктивних і, меншою мірою, компенсаторних реакцій у структурах аерогематичного бар'єру.

2. Вплив перфторану в дозах 3 мл/кг і 1,5 мл/кг на показники центральної гемодинаміки значною мірою перевершує ефективність традиційної ІТТ з використанням рефортану (5 мл/кг)

у післяопераційному періоді і залежить від висхідного ступеня порушень вентиляційної функції легень у хворих онкоторакального профілю. Відновлення нормодинамічного типу гемодинаміки, що перешкоджає розвитку синдрому гострого ушкодження легень, досягається протягом 1-го тижня післяопераційного періоду після введення перфторану в дозі 1,5 мл/кг хворим з висхідною дихальною недостатністю I і II ступенів.

3. У хворих з незмінними передопераційними вентиляційними показниками стан гемодинамічних параметрів у післяопераційному періоді після введення рефтортану (5 мл/кг) і перфторану (1,5 мл/кг) відповідає нормодинамічному

типу. У більшості хворих з висхідною дихальною недостатністю III ступеня відновлення нормодинамічного типу гемодинаміки в найближчому післяопераційному періоді не забезпечується введенням рефтортану в дозі 5 мл/кг і перфторану в дозі 1,5 мл/кг та досягається після використання перфторану в дозі 3 мл/кг.

Перспективи подальших досліджень пов'язані з вивченням ультраструктурних змін у легенях хворих онкоторакального профілю, що супроводжують різні варіанти інфузійно-трансфузійної терапії під час оперативних втручань.

Літературні джерела References

1. Donington JS, Miller DL, Rowland CC. Subsequent pulmonary resection for bronchogenic carcinoma after pneumonectomy. *Ann Thorac Surg.* 2002;74(1):154-8.

2. Datta D, Lahiri B. Preoperative evaluation of patients undergoing lung resection surgery. *Chest.* 2003;123(6):2096-103.

3. Beccaria M, Corsico A, Fulgoni P, Molzoni O, Dancio D. Lung cancer resection: the prediction of postsurgical outcomes should include long-term functional results. *Chest.* 2001;120(1):37-42.

4. Sticher J, Muller J, Scholz S. Controlled hypercapnia during one-lung ventilation in patients undergoing pulmonary resection. *Acta Anaesthesiol Scand.* 2001;45(7):842-7.

5. Usenko LV. [New opportunities and old dangers of infusion-transfusion therapy]. *Likuvannya ta diagnostika.* 1998;4:42-5. Russian.

6. Kostyuchenko AL, Tischenko MI, Kim IA. [Hemodynamic indicators in the stand anemia after lung resection]. *Vestnik hirurgii imeni Grekova.* 1986;136(6):16-20. Russian.

7. Mironov AA, Komissarchik YuYa, Mironov VA. *Metody elektronnoy mikroskopii v biologii i meditsine: Metodicheskoe rukovodstvo.* [Electron microscopy methods in biology and medicine : Methodological Guide]. St. Petersburg: Science; 1994. 400 p. Russian.

8. Kuo J. *Electron microscopy: methods and protocols.* Totowa, New Jersey: Humana Press Inc. 2007. 608 p.

9. Avtandilov GG. *Meditsinskaya morfometriya: rukovodstvo* [Medical morphometry: guideline]. Moscow: Meditsina; 1990. 384 p. Russian.

10. Lakin GF. *Biometriya* [Biometrics: 4th ed.]. Moscow : Vysshaya shkola; 1990. 352 p. Russian.

Твердохлеб И.В., Новиков С.П. Состояние центральной гемодинамики и морфологическая характеристика легких онкоторакальных больных в зависимости от компонентности инфузионно-трансфузионной терапии.

Реферат. В исследовании определены состояние центральной гемодинамики и морфологические особенности легких у больных онкоторакального профиля в зависимости от степени нарушений вентиляционной функции легких на протяжении раннего послеоперационного периода при использовании перфторана в дозах 3 мл/кг и 1,5 мл/кг, а также при проведении традиционной инфузионно-трансфузионной терапии с рефтортаном (5 мл/кг). Показано, что влияние перфторана на показатели центральной гемодинамики в значительной мере превосходит эффективность рефтортана. После введения перфторана в дозе 1,5 мл/кг больным с исходной дыхательной недостаточностью I и II степени восстановление нормодинамического типа гемодинамики осуществляется на протяжении 1 недели послеоперационного периода. У больных с дыхательной недостаточностью III степени восстановление нормодинамического типа гемодинамики в ближайшем послеоперационном периоде достигается после использования перфторана в дозе 3 мл/кг. У умерших после пневмонэктомии с интраоперационным введением перфторана наблюдается повышение синтетической активности альвеолоцитов II типа наряду с компенсаторными микроциркуляторными изменениями.

Ключевые слова: рак легких, центральная гемодинамика, морфология легких, рефтортан, перфторан.