

С.А.Нагієва¹
А.С.Свінцицький¹
О.Г.Курик^{2,3}
І.В.Корендович¹

¹ Національний медичний університет імені О.О. Богомольця

² МЦ «Універсальна клініка «Оберіг»» ТОВ «Капітал»

³ Державна наукова установа «Науково-практичний центр профілактичної та клінічної медицини» Державного управління справами, Київ

Ключові слова: синдром подразненого кишечника, біопсія, слизова оболонка кишечника, інфільтрація, запалення.

Надійшла: 13.11.2015

Прийнята: 20.12.2015

DOI: <https://doi.org/10.26641/1997-9665.2015.4.49-56>

УДК: 616-091.0:616.345-008.6 : 616-08:615.214.32

МОРФОЛОГІЧНІ ЗМІНИ СЛИЗОВОЇ ОБОЛОНКИ КИШЕЧНИКА У ПАЦІЄНТІВ З РІЗНИМИ КЛІНІЧНИМИ ВАРІАНТАМИ СИНДРОМУ ПОДРАЗНЕНОГО КИШЕЧНИКА НА ФОНІ ЛІКУВАННЯ ТЕТРАЦИКЛІЧНИМ АНТИДЕПРЕСАНТОМ ТА СЕЛЕКТИВНИМ ІНГІБІТОРОМ ЗВОРОТНОГО ЗАХОПЛЕННЯ СЕРОТОНІНУ

Дослідження проведено в рамках науково-дослідної роботи «Розробка та впровадження науково обґрунтованих алгоритмів ранньої діагностики і диференційного лікування коморбідної патології органів травлення, серцево-судинної системи та опорно-рухового апарату з урахуванням впливу екзогенних чинників, психологічного стану та статево-вікового аспекту» (номер державної реєстрації 0115U000911).

Реферат. В ході проведення роботи нами було обстежено 107 пацієнтів з синдромом подразненого кишечника. Після проведеного лікування схемами, що включають тетрациклічний антидепресант та селективний інгібітор зворотного захвату серотоніну, виявлено, що ступінь запалення слизової оболонки товстого кишечника зменшується, або зовсім зникає, про що свідчить наявність 0 ступеню інфільтрації згідно запатентованої нами класифікації запалення слизової оболонки товстого кишечника.

Morphologia. – 2015. – Т. 9, № 4. – С. 49-56.

© С.А.Нагієва, А.С.Свінцицький, О.Г.Курик, І.В.Корендович, 2015

✉ o.kuryk@oberig.ua

Nagieva S., Svintsitsky A., Kuryk O., Korendovych I. Morphological changes of intestinal mucosa in patients with different clinical variants of irritable bowel syndrome using tetracyclic antidepressants and selective serotonin reuptake inhibitor.

ABSTRACT. Objective. To assess histological changes of colonic mucosa in patients with clinically different types of irritable bowel syndrome (IBS) before and after the treatment with tetracyclic antidepressant and selective serotonin reuptake inhibitor. **Methods.** Adult patients (over 18 years) with confirmed diagnosis of IBS were examined. Biopsy specimens were taken from colon during colonoscopy for the next histological examination. One expert gastrointestinal pathologist assessed all tissue samples. We patent semi quantitative assessment of the severity of cell infiltration of colonic mucosa, which could be assessed as inflammatory (neutrophils), immune (lymphocytes, plasma cells, macrophages), or allergic (eosinophils) response (0 to 3 degrees). All patients received treatment due to the clinical variant of IBS: 1) IBS-constipation – mirtazapinum 15 mg/night+lactulose 30ml/morning (+30ml/night if needed); 2) IBS-diarrhea – escitalopram 5mg/night+rifaximine 600mg/twice a day; 3) IBS-unspecified – mirtazapinum 15 mg/escitalopram 5mg/ night; 4) IBS-mixed – mirtazapinum 15 mg, lactulose 30ml/morning (+30ml/night if needed) / escitalopram 5mg/night+rifaximine 600mg/twice a day. **Results.** 107 patients were examined, 36 of them had constipation (I group), 35 – diarrhea (II group), 22- unspecified variant (III group) and 12 patients had mixed variant of IBS (IV group) due to Rome III criteria (2006). 1st degree of lymphocyte infiltration was detected in 100% IBS-constipation patients and in 58,3% IBS-mixed variant (p<0.01). 1st degree of macrophage infiltration was seen in all patients except IBS-diarrhea (p<0.05). 2nd degree of lymphocyte infiltration was detected in 82,1% IBS-diarrhea patients and in 66,7% IBS-unspecified variant (p<0.01). 2nd degree of macrophage infiltration was seen in all patients except IBS-constipation, but more often in IBS-diarrhea (p<0.001). After the treatment we revealed the reduction of the degree of inflammation in all four groups of patients (zero and 1st degree, p>0.05). No cases of 2nd or 3rd degree of colonic mucosa infiltration were found. **Conclusion.** After the treatment with tetracyclic antidepressant and selective serotonin reuptake inhibitor we found that the degree of inflammation of colonic mucosa was reduced or disappeared, due to the zero degree of infiltration according to our patented classification.

Key words: irritable bowel syndrome, biopsy, colonic mucosa, infiltration, inflammation.

Citation:

Nagieva S, Svintsitsky A, Kuryk O, Korendovych I. [Morphological changes of intestinal mucosa in patients with different clinical variants of irritable bowel syndrome using tetracyclic antidepressants and selective serotonin reuptake inhibitor]. *Morphologia*. 2015;9(4):49-56. Ukrainian.

Вступ

На сьогоднішній день в усьому світі поряд із запальними захворюваннями функціональна патологія кишечника (ФПК) стає все більш актуальною проблемою [1,2,3]. У структурі ФПК особливе місце займає синдром подразненого кишечника (СПК). За даними світової статистики, від 30 до 50% хворих, які звертаються до гастроентеролога, страждають СПК [2,3,4].

СПК - це функціональне захворювання кишечника, при якому біль у животі і дискомфорт пов'язані з дефекацією або зміною консистенції стільця і характерним порушенням дефекації.

СПК є широко поширеним захворюванням і зустрічається більш ніж у 60% населення, причому 2/3 пацієнтів не звертаються за медичною допомогою [2, 3]. У розвинених країнах Європи, Америки, а також в Японії частота звернень з приводу СПК висока, і поширеність захворювання досягає 30-50% [4]. У таких країнах, як Таїланд, вона становить 5%, а в Ірані - всього 3,4% [3,5]. Пік захворюваності припадає на молодий працездатний вік - 30-40 років. Соціальне становище більшою мірою визначає частоту звернень з приводу симптомів СПК, ніж статевая приналежність.

Питання про причини виникнення СПК залишається відкритим. Захворювання вважається поліетіологічним. Незважаючи на складність і неоднозначність етіопатогенезу, загально визнана роль психогенних дезадаптацій, вісцеральної гіперчутливості та порушень моторики кишечника у виникненні захворювання [2, 5, 6].

Дослідження етіопатогенезу синдрому подразненого кишечника не припиняються. При гістоморфологічному дослідженні біопсійного матеріалу при СПК поряд з нормальною структурою виявляються мінімальні зміни слизової оболонки товстої кишки (СОТК): незначний набряк слизової оболонки, збільшення діаметра капілярів, укорочення і розширення крипт, підвищений вміст в них слизу, невелике збільшення келихоподібних клітин і незначну клітинну інфільтрацію [7,8,9]. Наявність мінімальних змін СОТК асоціюється зі зниженням проліферативної активності, збільшенням апоптозу епітеліоцитів. Ці морфологічні зміни можуть свідчити про роль запалення в патогенезі СПК. Порушення ферментативного статусу, неефективність ферментативного гідролізу харчових речовин, можливо, є патогенетичними ланками симптомокомплексу подразненого кишечника. Незважаючи на те, що обов'язковим критерієм постановки діагнозу СПК є відсутність морфологічного субстрату з боку кишечника, при прогресуванні дисбіотичних процесів у слизовій оболонці простежуються морфологічні зміни епітелію: зниження серотонінпродукуючих ЄС-клітин, що сприяє пригніченню перистальтики, збільшення кількості до-

поміжних клітин, інфільтруючих епітеліальний пласт еозинофілів, нейтрофілів, лімфоцитів, плазмоцитів, фібробластів строми. Зменшується кількість лаброцитів, які продукують гістамін, що призводить до набряку і подальшої інфільтрації сполучної тканини клітинними елементами. Можливо, це свідчить про включення імунних механізмів в патогенез захворювання, та сприяє формуванню рефрактерних до медикаментозної терапії клінічних типів СПК [7,8,9]. Однак, даних щодо гістологічних змін СОТК в залежності від клінічного варіанту СПК немає.

Тому **метою** нашого дослідження стало оцінити морфологічні зміни СОТК у пацієнтів з різними клінічними варіантами СПК до та після проведеного лікування з застосуванням тетрациклічного антидепресанту та селективного інгібітору зворотного захоплення серотоніну.

Матеріали та методи

Нами було обстежено 107 пацієнтів, всі пацієнти були розподілені на 4 групи: першу групу склали пацієнти на СПК з закрепом - 36 осіб (33,6%), другу групу - СПК з діареєю -35 осіб (32,7%), третю групу - СПК з неспецифічним варіантом 22 особи (20,7%), четверту групу хворих - 12 осіб (13,0%) склали пацієнти на СПК зі змішаним варіантом. В першій групі було 7 чоловіків та 29 жінок; в другій групі 9 чоловіків та 26 жінок; в третій групі чоловіків -10, жінок -12; четверту групу склали чоловіків -3, жінок -9. Середній вік пацієнтів першої групи складає $43,5 \pm 12,75$ років, другої групи - 46 ± 12 років, у третій групі середній вік склав 38 ± 10 років, у четвертій групі - $42 \pm 8,5$ років. Основну масу хворих на СПК склали жінки -78 осіб (72,8%), чоловіків було - 29 (27,2%).

Всі пацієнти були відібрані згідно Римських критеріїв III (2006), пройшли клінічне обстеження, яке здійснювалось за допомогою спеціально розроблених опитувальників, де оцінювався ряд показників: чи був у пацієнта біль або дискомфорт у животі, де локалізувався цей біль, який характер він мав, чи пов'язаний цей біль з прийомом їжі або з актом дефекації; після чого біль минає або посилюється. З чим пацієнт пов'язує початок захворювання: стрес, інфекційні захворювання в анамнезі, порушення режиму харчування, інше захворювання (причина) або не пов'язує ні з чим. Також проводилось об'єктивне обстеження хворих шляхом здійснення поверхневої (орієнтовної) та глибокої методичної пальпації черевної порожнини за Образцовим - Стражеско. Крім цього пацієнтам проводилась перкусія та аускультация органів черевної порожнини. Усім пацієнтам виконувались лабораторні обстеження, такі як: загальний аналіз крові, біохімічний аналіз крові, загальний аналіз сечі, загальний аналіз калу, аналіз калу на приховану кров, копрограма та інструментальні обстежен-

ня: УЗД органів черевної порожнини, електрокардіографія, езофагогастродуоденоскопію, також пацієнтам проводились комплексна колоноскопія (колоноскопія, хромоендоскопія з барвником, ZOOM-ендоскопія, біопсія, цитологічне та патогістологічне дослідження матеріалу) із підготовкою фортрансом або ендофальком. Дослідження виконувалось під загальною анестезією (використовувався пропофол 1%) за допомогою відеопроцесора Olympus EVIS EXERA II CLV-180 з ксеноним джерелом світла EVIS EXERA II CLV-180, відеоколоноскопом Olympus CF-150, біопсійними щипцями Olympus FB-25-U1. Для хромоендоскопії використовувався барвник - 2% індігокармін. При колоноскопії оцінювались наступні показники:

1. Наявність в просвіті кишечника крові, слизу, гною.
2. Зовнішній вигляд слизової: рожева, гіперемована (плямисто, дифузно) або бліда.
3. Дефекти слизової (ерозії, виразки).
4. Особливості будови стінки (поліпи, дивертикули).

При кожній колоноскопії проводилась біопсія з різних ділянок кишечника. Стосовно морфологічного дослідження, то біоптати з кожної зони кишечника були промарковані окремо, фіксувалися у 10% розчині нейтрального формаліну. Далі матеріал розташовувався у гістопроцесорі карусельного типу STP-120, для заливки парафінових блоків використовували станцію EC-350, для різки парафінових блоків – ротаційний мікроскоп серії HM-340E (зрізи товщиною 4-5 мкм.); для фарбування гістологічних препаратів – автомат Robot-Stainer HMS-740 (Zeiss). Препарати зафарбовували гематоксиліном-еозином, альціановим синім. Використовували мікроскоп Axioskop 40 з фотокамерою Axio Cam MRc5 (Zeiss).

В ході дослідження впроваджено патент, згідно якому розроблена напівкількісна оцінка ступеню вираженості клітинної інфільтрації слизової оболонки товстої кишки (СОТК), яка розцінюється як запалення (нейтрофіли), як прояв імунної відповіді (лімфоцити, плазматичні клітини, макрофаги), і можливо, як прояв алергічної реакції (еозинофіли). Ми виділили наступні ступені запалення:

- 0 ступінь (відсутність запалення)- зустрічаються поодинокі клітини;
- 1 ступінь (слабко виражене) - всі можливі клітини - лімфоцити, нейтрофіли, еозинофіли, плазматичних клітини, гістіоцити - до 20 в полі зору;
- 2 ступінь (помірно виражене) - від 20 до 50 клітин в полі зору;
- 3 ступінь (виражена) - більше 50 клітин в полі зору.

Критеріями включення в дослідження були відсутність: немотивованої втрати ваги; нічної

симптоматики; постійного інтенсивного болю в животі, як єдиного провідного симптому ураження ШКТ; початок захворювання у старечому віці; раку товстої кишки у родичів; лихоманки; змін у статусі (гепатомегалія, спленомегалія), крові у калі; лейкоцитозу; анемії; збільшення ШОЕ; змін в біохімічному аналізі крові.

Для аналізу результатів дослідження використовувались методи варіаційної статистики з розрахунком частотних характеристик досліджуваних показників (n, %), середніх величин (середньої арифметичної - X) та оцінки їх варіабельності. Для оцінки статистичної значимості різниці між порівнюваними групами використовувались: критерій Хі-квадрат для порівняння частотних характеристик, t-критерій для порівняння частотних характеристик і середніх величин та критерій Вілкоксона-Манна-Уїтні. У випадку малого числа пацієнтів в підгрупах за деякими клінічними параметрами (5 і менше) оцінка значимості міжгрупової різниці за частотними характеристиками проведена за критерієм Фішера. Отримані результати оцінювались при заданому граничному рівні похибки першого роду (α) не вище 5% - $p < 0,05$, та рівні похибки другого роду (β) не вище 20%. Первинна база розроблена в Excel, а статистична обробка проводилась з використанням пакету статистичного аналізу Stata 12.

В даному дослідженні пацієнти приймали лікування, яке було розроблено нами спеціально для кожного варіанту СПК:

1. СПК з закрепом: міртазапін 15мг на ніч та лактулоза по 30мл вранці натще, а при необхідності ще 30мл на ніч.

2. СПК з діареєю: есциталопрам 5мг на ніч, протягом 3-6 місяців та рифаксимін 600 мг 2 рази на день.

3. СПК ідіопатичний варіант: міртазапін 15мг / есциталопрам 5мг на ніч.

4. СПК змішаний варіант: міртазапін 15мг на ніч, лактулоза по 30мл вранці натще, а при необхідності ще 30мл / есциталопрам 5мг на ніч та рифаксимін 600 мг 2 рази на день.

Пацієнти на СПК приймали лактулозу протягом 1-3 місяців, тривалість прийому препаратів залежала від самопочуття пацієнтів та вираженості клінічних проявів, рифаксимін приймали протягом 10 днів, а міртазапін/ есциталопрам протягом 3-6 місяців. У разі припинення лікування дозу міртазапіну / есциталопрам поступово зменшували протягом 1-2х тижнів, щоб уникнути синдрому «відміни».

Результати та їх обговорення

В даному дослідженні пацієнтам всіх груп СПК до призначення лікування було виконано колоноскопію з біопсією з подальшим аналізом біоптатів, отримано наступне: Помірний набряк достовірно частіше зустрічається у 52,6% пацієнтів на СПК з закрепом, 50,0% пацієнтів СПК не-

специфічний та у 66,7% пацієнтів СПК змішаний варіант ($p < 0,05$). Повнокрів'я та стаз в кровоносних судинах на відміну від інших груп достовірно зустрічалося у пацієнтів групи СПК з закрепом та СПК неспецифічний варіант ($p < 0,05$). Інфільтрація 1 ступеню лімфоцитами зафіксовано у 100% пацієнтів СПК з закрепом та у 58,3% СПК змішаний варіант, $p < 0,01$. Інфільтрація 2 ступеню лімфоцитами виявлено у 82,1% пацієнтів на СПК з діареєю та у 66,7% СПК неспецифічний варіант, ($p < 0,01$). Інфільтрацію 1 ступеню

макрофагами було виявлено у пацієнтів всіх груп ($p < 0,05$), окрім СПК з діареєю. Інфільтрацію 2 ступеню виявлено у всіх групах, за виключенням групи СПК з закрепом, однак, статистично достовірно частіше ($p < 0,001$), у групі СПК з діареєю. Статистично значимих даних щодо інфільтрації нейтрофілами та лімфоїдними фолікулами у стромі СОТК між групами не виявлено ($p > 0,05$), дані наведені в таблиці 1.

Таблиця 1
Морфологічна характеристика слизової оболонки товстого кишечника у хворих на синдром подразненого кишечника

Морфологія (колоноскопія)	Група 1 n=19	Група 2 n=28	Група 3 n=6	Група 4 n=12
	10 (52,6)	3 (10,7)	3 (50,0)	8 (66,7)
Помірний набряк	$p_{1-2}=0,001^*$ $\chi^2=9,94$; $p_{1-3}=0,722$ $\chi^2=0,127$; $p_{1-4}=0,923$ $\chi^2=0,07$;	$p_{2-3}=0,004^*$ $\chi^2=8,14$; $p_{2-4}=0,001^*$ $\chi^2=13,9$;	$p_{3-4}=0,496$ $\chi^2=0,03$;	-
	11 (57,9)	4 (14,3)	3 (50,0)	5 (41,7)
Повнокрів'я, стаз в кровоносних судинах	$p_{1-2}=0,004^*$ $\chi^2=9,91$; $p_{1-3}=0,734$ $\chi^2=0,115$; $p_{1-4}=0,608$ $\chi^2=0,261$;	$p_{2-3}=0,041^*$ $\chi^2=3,86$; $p_{2-4}=0,057$ $\chi^2=3,61$;	$p_{3-4}=0,496$ $\chi^2=0,115$;	-
Інфільтрація лімфоцитами				
0 ст.	0	0	0	0
1 ст.	19 (100)	5 (17,9)	2 (33,3)	7 (58,3)
2 ст.	0	23 (82,1)	4 (66,7)	5 (41,7)
3 ст.	0	0	0	0
P (χ^2)	$p_{1-2}=0,001^*$ $\chi^2=30,5$; $p_{1-3}=0,001^*$ $\chi^2=10,8$; $p_{1-4}=0,002^*$ $\chi^2=9,4$;	$p_{2-3}=0,395$ $\chi^2=0,724$; $p_{2-4}=0,010^*$ $\chi^2=6,55$;	$p_{3-4}=0,250$ $\chi^2=3,17$;	-
Інфільтрація макрофагами				
0 ст.	0	0	0	0
1 ст.	19 (100)	0 (0)	3 (50,0)	7 (58,3)
2 ст.	0 (0)	28 (100)	3 (50,0)	5 (41,7)
3 ст.	0	0	0	0
P (χ^2)	$p_{1-2}=0,001^*$ $\chi^2=47,0$; $p_{1-3}=0,001^*$ $\chi^2=10,8$; $p_{1-4}=0,002^*$ $\chi^2=9,4$;	$p_{2-3}=0,001^*$ $\chi^2=15,4$; $p_{2-4}=0,001^*$ $\chi^2=19,8$;	$p_{3-4}=0,737$ $\chi^2=0,112$;	-
Інфільтрація нейтрофілами				
0 ст.	0	0	0	0
1 ст.	5 (26,3)	9 (32,1)	3 (50,0)	6 (50,0)
2 ст.	14 (73,7)	19 (67,9)	3 (50,0)	6 (50,0)
3 ст.	0	0	0	0

Інфільтрація плазмоцитами				
0 ст.	0	0	0	0
1 ст.	7 (36,8)	6 (21,4)	3 (50,0)	6 (50,0)
2 ст.	12 (63,2)	22 (78,6)	3 (50,0)	6 (50,0)
3 ст.	0	0	0	0
P (χ^2)	$p_{1-2}=0,246$ $\chi^2=1,34$; $p_{1-3}=0,566$ $\chi^2=0,328$; $p_{1-4}=0,470$ $\chi^2=0,529$;	$p_{2-3}=0,406$ $\chi^2=0,670$; $p_{2-4}=0,290$ $\chi^2=1,14$;	$p_{3-4}=0,617$ $\chi^2=0,25$;	-
	10 (52,6)	14 (50,0)	3 (50,0)	3 (25,0)
Лімфоїдні фолікули у стромі слизової оболонки	$p_{1-2}=0,910$ $\chi^2=0,03$; $p_{1-3}=0,89$ $\chi^2=0,12$; $p_{1-4}=0,12$ $\chi^2=2,3$;	$p_{2-3}=0,650$ $\chi^2=2,02$; $p_{2-4}=0,264$ $\chi^2=2,14$;	$p_{3-4}=0,281$ $\chi^2=0,596$;	-

Примітка: * - різниця статистично значима ($p < 0,05$) за критерієм Хі-квадрат (χ^2) з поправкою Йетса у випадку малої чисельності спостережень в підгрупах.

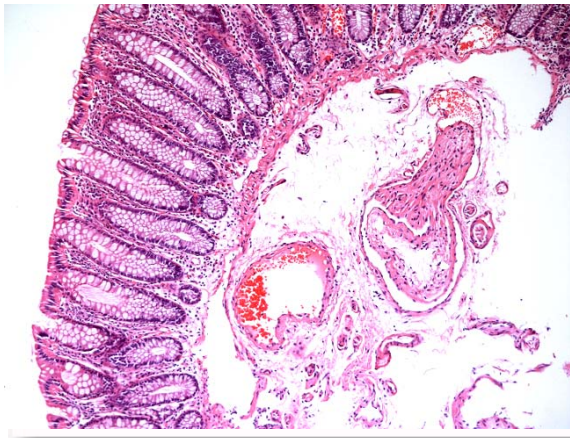


Рис.1. Помірний набряк підслизового шару. Забарвлення гематоксиліном та еозином. $\times 100$.

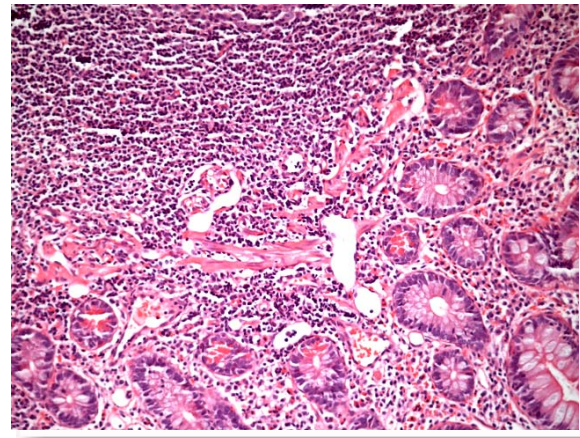


Рис.3. Ділянка дифузної лімфоцитарної інфільтрації 2 ступеня СОТК. Забарвлення гематоксиліном та еозином. $\times 200$.

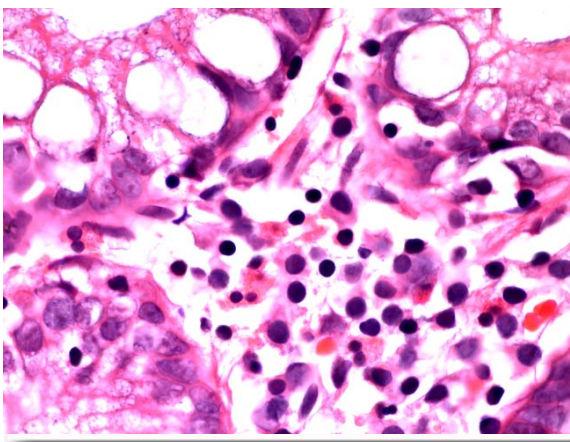


Рис. 2. Інфільтрація 2 ступеня лімфоцитами, плазматичними клітинами. Забарвлення гематоксиліном та еозином. $\times 1000$.

Через 6 місяців від початку прийому препаратів пацієнтам повторно проведено колоноскопію з біопсією та морфологічним дослідженням біоптатів і виявлено, що 0 та 1 ступінь запалення СОТК присутній у всіх групах, ($p > 0,05$). Інфільтрації СОТК 2 та 3 ступеню не було зафіксовано в жодній з груп. Повнокрів'я, стаз в кровосносних судинах та помірний набряк СОТК також не виявлено в жодній групі, про що свідчать дані таблиці 2.

Морфологічна характеристика слизової оболонки товстого кишечника у хворих на синдром подразненого кишечника після лікування

Морфологія (колоноскопія)	Група 1 N=19	Група 2 N=28	Група 3 N=6	Група 4 N=12
Інфільтрація лімфоцитами				
0 ст.	12 (63,2)	19(67,8)	6(100)	11(91,6)
1 ст.	7(36,8)	9(32,2)	0	1(8,4)
2 ст.	0	0	0	0
3 ст.	0	0	0	0
P (χ^2)	$p_{1-2}=0,738$ $\chi^2=0,113$; $p_{1-3}=0,218$ $\chi^2=3,07$; $p_{1-4}=0,178$ $\chi^2=1,81$;	$p_{2-3}=0,267$ $\chi^2=2,62$; $p_{2-4}=0,232$ $\chi^2=1,43$;	$p_{3-4}=0,716$ $\chi^2=0,132$;	-
Інфільтрація макрофагами				
0 ст.	16(84,2)	21(75)	6(100)	11(91,6)
1 ст.	3(15,8)	7(25)	0	1(8,4)
2 ст.	0	0	0	0
3 ст.	0	0	0	0
P (χ^2)	$p_{1-2}=0,693$ $\chi^2=0,155$; $p_{1-3}=0,75$ $\chi^2=0,10$; $p_{1-4}=0,957$ $\chi^2=0,364$;	$p_{2-3}=0,413$ $\chi^2=0,670$; $p_{2-4}=0,437$ $\chi^2=0,602$;	$p_{3-4}=0,716$ $\chi^2=0,132$;	-
Інфільтрація нейтрофілами				
0 ст.	16(84,2)	23(82,1)	6(100)	11(91,6)
1 ст.	3(15,8)	5(17,9)	0	1(8,4)
2 ст.	0	0	0	0
P (χ^2)	$p_{1-2}=0,833$ $\chi^2=0,04$; $p_{1-3}=0,75$ $\chi^2=0,10$; $p_{1-4}=0,957$ $\chi^2=0,364$;	$p_{2-3}=0,627$ $\chi^2=0,240$; $p_{2-4}=0,772$ $\chi^2=0,09$;	$p_{3-4}=0,716$ $\chi^2=0,132$;	-
Інфільтрація плазмоцитами				
0 ст.	15(78,9)	23(82,1)	6(100)	12(100)
1 ст.	4(21,1)	5(17,9)	0	0
2 ст.	0	0	0	0
3 ст.	0	0	0	0
P (χ^2)	$p_{1-2}=0,784$ $\chi^2=0,07$; $p_{1-3}=0,556$ $\chi^2=0,345$; $p_{1-4}=0,248$ $\chi^2=1,33$;	$p_{2-3}=0,627$ $\chi^2=0,240$; $p_{2-4}=0,296$ $\chi^2=1,1$;	-	-
	2 (10,5)	4(14,2)	0	0
Лімфоїдні фолікули у стромі слизової оболонки	$p_{1-2}=0,947$ $\chi^2=0,004$; $p_{1-3}=0,972$ $\chi^2=0,002$; $p_{1-4}=0,972$ $\chi^2=0,002$;	$p_{2-3}=0,773$ $\chi^2=0,08$; $p_{2-4}=0,773$ $\chi^2=0,08$;	-	-

Примітка: * - різниця статистично значима ($p < 0,05$) за критерієм Хі-квадрат (χ^2) з поправкою Йетса у випадку малої чисельності спостережень в підгрупах.

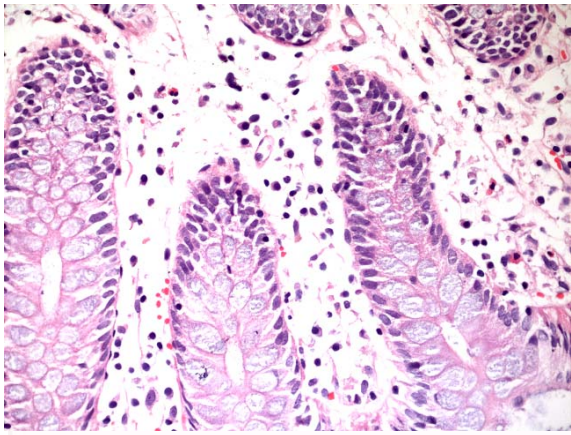


Рис. 4. Інфільтрація 1 ступеню (інфільтрація переважно плазматичними клітинами і лімфоцитами). Забарвлення гематоксилином та еозином. $\times 400$.

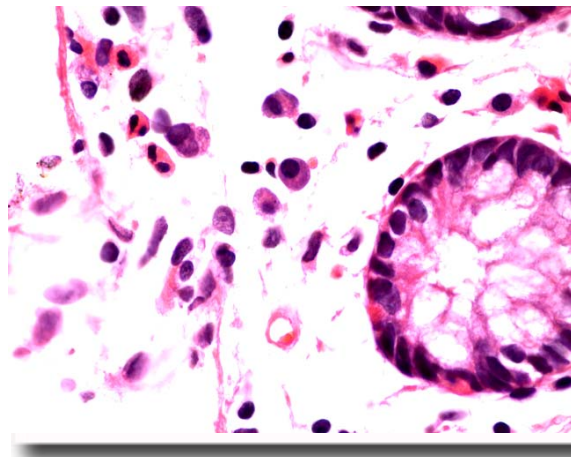


Рис. 5. Інфільтрація 0 ступеню лімфоцитами. Забарвлення гематоксилином та еозином. $\times 100$.

Висновки

1. Повнокрів'я та стаз в кровоносних судинах достовірно зустрічалося у пацієнтів групи СПК з закрепом та СПК неспецифічний варіант ($p < 0,05$).

2. Інфільтрація 1 ступеню лімфоцитами наявна у 100% пацієнтів СПК з закрепом та у 58,3% СПК змішаний варіант, ($p < 0,01$). Інфільтрацію 1 ступеню макрофагами виявлено у пацієнтів всіх груп ($p < 0,05$), окрім СПК з діареєю.

3. Інфільтрація 2 ступеню лімфоцитами виявлено у 82,1% пацієнтів на СПК з діареєю та у 66,7% СПК неспецифічний варіант, ($p < 0,01$). Інфільтрацію 2 ступеню макрофагами виявлено у всіх групах, за виключенням групи СПК з закрепом, однак, статистично достовірно частіше ($p < 0,001$), у групі СПК з діареєю.

4. У пацієнтів всіх груп, які пройшли курс лікування при біопсії виявлено 0 та 1 ступінь запалення СОТК, ($p > 0,05$). Інфільтрації СОТК 2 та 3 ступеню не було зафіксовано в жодній з груп.

5. Після проведеного лікування схемами, що включають тетрациклічний антидепресант та селективний інгібітор зворотнього захвату серотоніну, виявлено, що ступінь запалення СОТК зменшується, або зовсім зникає, про що свідчить наявність 0 ступеню інфільтрації згідно запатентованої нами класифікації запалення СОТК.

В перспективі подальших досліджень плануємо провести дослідження морфологічного стану слизової оболонки кишечника у даної групи пацієнтів через 12 та 24 місяці після проведення комплексного лікування СПК, що включає застосування тетрациклічного антидепресанту та селективного інгібітору зворотнього захоплення серотоніну.

Літературні джерела References

1. American College of Gastroenterology Task Force on Irritable Bowel Syndrome, Brandt LJ, Chey WD, Foxx-Orenstein AE, Schiller LR, Schoenfeld PS, Spiegel BM, Talley NJ, Quigley EM. An evidence-based position statement on the management of irritable bowel syndrome. *Am J Gastroenterol.* 2009 Jan;104 Suppl 1:S1-35. doi: 10.1038/ajg.2008.122.

2. Jiang X, Locke GR 3rd, Choung RS, Zinsmeister AR, Schleck CD, Talley NJ. Prevalence and risk factors for abdominal bloating and visible distention: a population-based study. *Gut.* 2008 Jun;57(6):756-63. doi: 10.1136/gut.2007.142810.

3. Camilleri M, McKinzie S, Busciglio I, Low PA, Sweetser S, Burton D, Baxter K, Ryks M, Zinsmeister AR. Prospective study of motor, sensory, psychologic, and autonomic functions in pa-

tients with irritable bowel syndrome. *Clin Gastroenterol Hepatol.* 2008 Jul;6(7):772-81. doi: 10.1016/j.cgh.2008.02.060.

4. Drossman DA. The Functional Gastrointestinal Disorders and the Rome III Process. *Gastroenterology.* 2006 Apr;130(5):1377-90.

5. Talley NJ. Functional gastrointestinal disorders as a public health problem. *Neurogastroenterol Motil.* 2008 May;20 Suppl 1:121-9. doi: 10.1111/j.1365-2982.2008.01097.x.

6. Saito YA, Talley NJ. Genetics of irritable bowel syndrome. *Am J Gastroenterol.* 2008 Aug;103(8):2100-4; quiz 2105. doi: 10.1111/j.1572-0241.2008.02048.x.

7. Saito YA, Strege PR, Tester DJ, Locke GR 3rd, Talley NJ, Bernard CE, Rae JL, Makielski JC, Ackerman MJ, Farrugia G. Sodium

channel mutation in irritable bowel syndrome: evidence for an ion channelopathy. *Am J Physiol Gastrointest Liver Physiol.* 2009 Feb;296(2):G211-8. doi: 10.1152/ajpgi.90571.2008.

8. Kajander K, Myllyluoma E, Rajilić-Stojanović M, Kyrönpalo S, Rasmussen M, Järvenpää S, Zoetendal EG, de Vos WM, Vapaatalo H, Korpela R. Clinical trial: multispecies probiotic supplementation alleviates the symptoms of irritable bowel syndrome and stabilizes intestinal micro-

biota. *Aliment Pharmacol Ther.* 2008 Jan 1;27(1):48-57.

9. Ohman L, Simren M. Pathogenesis of IBS: role of inflammation, immunity and neuroimmune interactions. *Nat Rev Gastroenterol Hepatol.* 2010 Mar;7(3):163-73. doi: 10.1038/nrgastro.2010.4.

10. Spiller R. Review article: probiotics and prebiotics in irritable bowel syndrome. *Aliment Pharmacol Ther.* 2008 Aug 15;28(4):385-96. doi: 10.1111/j.1365-2036.2008.03750.x.

Нагиева С.А., Свиницкий А.С., Курик Е.Г., Корендович И.В. Морфологические изменения слизистой оболочки кишечника у больных с разными клиническими вариантами синдрома раздраженного кишечника на фоне лечения тетрациклическим антидепрессантом и селективным ингибитором обратного захвата серотонина.

Реферат. В ходе проведения работы нами было обследовано 107 пациентов с синдромом раздраженного кишечника. После проведенного лечения схемами, которые включают тетрациклический антидепрессант и селективный ингибитор обратного захвата серотонина, выявлено, что степень воспаления слизистой оболочки толстого кишечника уменьшается, или вообще исчезает, о чем свидетельствует наличие 0 степени инфильтрации согласно запатентованной нами классификации воспаления слизистой оболочки толстого кишечника.

Ключевые слова: синдром раздраженного кишечника, биопсия, слизистая оболочка кишечника, инфильтрация, воспаление.