

Л.М.Яременко¹
О.М.Грабовий²
Г.М.Слічна¹
С.М.Чухрай¹
І.В.Слічний²

¹ Національний медичний
університет імені
О.О.Богомольця
² Національний інститут
раку
Київ

Ключові слова: головний
мозок, ішемія мозку, ак-
тин, імунофан.

Надійшла: 21.08.2016
Прийнята: 12.09.2016

DOI: <https://doi.org/10.26641/1997-9665.2016.3.349-353>
УДК 616.832-005.4:612.017.1:54.04:001.891.57

ЕКСПРЕСІЯ АКТИНУ В СЕНСОМОТОР- НІЙ КОРІ ВЕЛИКИХ ПІВКУЛЬ ГОЛОВ- НОГО МОЗКУ ПРИ МОДЕЛЮВАННІ ТРАНЗИТОРНОЇ ІШЕМІЇ ТА ЗА УМОВ ІМУНОКОРЕКЦІЇ

Публікація є фрагментом науково-дослідної роботи “Зміни внутрішніх органів та регуляторних систем за умов експериментального пошкодження та історичні аспекти розвитку гістології, цитології та ембріології в Україні” (номер державної реєстрації 0112U001413).

Реферат. Головний мозок ссавців характеризується значним вмістом актину, який є складовою цитоскелету та виконує різноманітні функції. **Мета** роботи – вивчити особливості експресії актину в сенсомоторній корі головного мозку за умов порушення кровопостачання та корекції нейродегенеративних змін імуномодуляцією. **Матеріали та методи.** Дослідження виконані на 150 самцях білих статевозрілих щурів лінії Вістар вагою 260-290 г., у яких моделювали ушкодження головного мозку та проводили імуномодуляцію імунофаном. Головний мозок для досліджень забирався через 1, 3, 10, 30 і 90 діб після початку досліду. Були застосовані гістологічні, імуногістохімічний, денситометричний та статистичний методи. **Загальні результати та висновки.** Моноклональне мишаче антитіло до актину гладких м'язів (clone 1A4, Dako, Denmark) може бути використане для виявлення актину в головному мозку щурів. Транзиторне порушення кровопостачання призводить до зниження експресії актину в сенсомоторній корі великих півкуль, відновлення якого відбувається лише у віддалений період. Застосування імунофану на фоні порушення кровопостачання призводить до менш виразного зменшення експресії актину у сенсомоторній корі великих півкуль мозку та значно прискорює її відновлення.

Morphologia. – 2016. – Т. 10, № 3. – С. 349-353.

© Л.М.Яременко, О.М.Грабовий, Г.М.Слічна, С.М.Чухрай, І.В.Слічний, 2016
✉ lilya-yaremenko@rambler.ru

Yaremenko L.M., Slichna G.M., Grabovoy A.N., Chukhray S.N., Slichniy I.V. Actin expression in the sensorimotor cortex of the cerebral hemispheres during modeling of the transient ischemia and after immunocorrection.

ABSTRACT. Background. Mammalian brain is characterized by significant actin content. Actin is involved in the formation of microfilaments that make up the cytoskeleton in neurons. **Objective.** Explore the particular expression of actin in the sensorimotor cortex of the brain under conditions of circulatory disorders and correction of neurodegenerative changes by immunomodulation. **Methods.** Research was conducted on 150 white male adult Wistar rats weighing 260-290 g. The brains were taken for investigation after 1, 3, 10, 30 and 90 days after the start of the experiment. Histological, immunohistochemical, statistical methods and the densitometry were used. **Results.** Observations have shown that murine monoclonal anti-smooth muscle actin (clone 1A4, Dako, Denmark) can be used to detect actin in the brain of rats. Discirculatory changes that were identified in pseudo-operated rats as well as in rats with ligation of the carotid artery did not produce significant changes in the expression of actin in the sensorimotor cortex. Application of imunofan demonstrated some of its protective properties towards reducing actin expression as a result of ischemia, and provide faster rate of recovery. It could be associated with a restoration of functioning synapses and the formation of cones of growth after the terminal autoneurotomy result of ischemic injury. **Conclusion.** Murine monoclonal antibody against smooth muscle actin (clone 1A4, Dako, Denmark) can be used to detect actin in the brain of rats. Transient circulatory disorders reduce the expression of actin in sensorimotor cerebral cortex, the restoration of which there is only a remote period. Application of imunofan on the background of circulatory disorders leads to less distinct reduction in actin expression sensorimotor cerebral cortex of the brain and significantly accelerates its recovery.

Key words: brain, cerebral ischemia, actin, imunofan.

Citation:

Yaremenko LM, Slichna GM, Grabovoy AN, Chukhray SN, Slichniy IV. [Actin expression in the sensorimotor cortex of the cerebral hemispheres during modeling of the transient ischemia and after immunocorrection]. *Morphologia*. 2016;10(3):349-53. Ukrainian.

Вступ

Головний мозок ссавців характеризується значним вмістом актину. Актин у нейронах приймає участь у формуванні системи мікрофіламентів, які разом з іншими фібрилярними структурами (мікротрубочками та проміжними філаментами) складають цитоскелет та виконують різноманітні функції – приймають участь у диференціюванні, русі, зміні форми клітини, транспорті речовин, перерозподілі поверхневих рецепторів, екзо- і ендоцитозі, модуляції синаптичної передачі, реалізації потенцій конусів росту [1, 2, 3, 4, 5, 6, 7, 8]. Зміни функціональної активності синапсів, а також конусів росту супроводжується змінами стану актину, який переходить з розчинної форми до складу мікрофіламентів, й навпаки [1, 3, 9]. Тобто існує певна динамічна рівновага між процесами де- та полімеризації цього протеїну, яка пов'язана з функцією, що виконується.

Мета роботи – вивчити особливості експресії актину в сенсомоторній корі головного мозку за умов порушення кровопостачання та корекції нейродегенеративних змін імунотуляцією

Матеріали і методи

Дослідження проведені на 150 самцях білих статевозрілих щурів лінії Вістар вагою 260-290 г. Тварини, використані в досліді, були поділені на 5 груп: 1 група – контроль (**К**), тварини, які не зазнавали ніяких дій (n=10); 2 група (**ПО**) – псевдо оперовані (щурам виконувався доступ до лівої загальної сонної артерії й її мобілізація, після чого рана зашивалася (n=35)); 3 група (**ПСА**) – перев'язування загальної сонної артерії (n=35); 4 група (**МЕА**) – з мікроемболізацією кровоносних судин лівої півкулі головного мозку, (n=35) [10]; 5 група (**МЕА+і**) – тварини з МЕА, яким підшкірно вводили по 0,5 мг імунфану (НВП «Бионокс», Росія) на 1-10, 21-23, 30-32, 50-51 дні експерименту (n=35). Щурам груп ПО підшкірно вводили фізіологічний розчин за аналогічною схемою. Всі оперативні втручання виконувалися під тіопенталовим наркозом (50 мг/кг).

Головний мозок для досліджень забирався через 1, 3, 10, 30 і 90 діб після початку досліді після введення тваринам тіопенталу натрію (200 мг/кг). На протязі до 1 хв проводився розтин черепа щурів, виймався мозок, який фронтально розрізався на три частини і середня поміщалася у 10 % забуферений формалін (рН 7,4, 4⁰С) на 24 години. Матеріал ущільнювали в парафін і виготовляли гістологічні зрізи товщиною 4 мкм які забарвлювали азур II-еозином.

Імуногістохімічну (ІГХ) реакцію для виявлення актину проводили у відповідності з протоколом виробника з моноклональним мишачим антитілом проти актину гладких м'язів (clone 1A4, Dako, Denmark). Для візуалізації продуктів

реакції використовувалася система детекції EnVision™ FLEX, (Dako, Denmark). Зрізи докращувалися гематоксилином Gill. У якості позитивного контролю використані зразки мозку щурів з визначеною позитивною реактивністю, а для негативного контролю проводили процедуру без застосування первинних антитіл.

Отримані гістологічні препарати вивчали та фотографували за допомогою мікроскопа Nikon Eclipse 80i з камерою DS-5Smc/L2 (Nikon, Japan) за стандартизованих умов (збільшення мікроскопа x1000, 1280x960 пікселів RGB). Цифрові зображення за допомогою системи аналізу ImageJ 1.46, піддавали трансформації у 8-бітні та вимірювали оптичну щільність цитоплазми нейронів гангліонарного шару сенсомоторної кори великих півкуль (лівої та правої). Отримані цифрові дані оброблялися стандартними статистичними методами.

Результати та обговорення

Проведені спостереження показали, що у щурів контрольної групи у сенсомоторній корі півкуль мозку, яка має звичайну будову, імунгістохімічно експресія актину виявлялася у цитоплазмі нейроцитів. Продукти реакції мали вигляд дрібнозернистості яка більш менш рівномірно розподілялася у цитоплазмі перикаріону. Аксональний горбик часто містив значно менше продуктів реакції. Аксони та дендрити не візуалізувалися. Разом з тим у нейропілі виявлялися дрібні (менше ніж 1 мкм), за звичай чітко окреслені округлі гранули з різною інтенсивністю накопичення продуктів реакції.

За умов ПО та ПСА з боку ураження у сенсомоторній корі зміни стану експресії актину, в порівнянні з контролем, візуально не спостерігалися. При ПО денсіметрично було відмічена тенденція до зменшення виявлення актину в цитоплазмі нейроцитів на 3 добу після операції з послідовним поступовим зростанням (Рис. 1.), але відмінності їх цифрових значень від контрольних не були статистично значимими. При ПСА кількісна оцінка виявила тенденцію до зменшення експресії протягом всього експерименту, за виключенням 10 доби після ПСА, коли цей показник ставав статистично значимим (Рис. 1.).

За умов МЕА, на фоні дифузних і зрідка осередкових нейродегенеративних процесів [11], спостерігалось виразне поступове зменшення рівня експресії актину в перикаріонах з 1 до 10 доби після початку експерименту. Через 30 днів після відтворення ішемії відмічалось незначне зростання експресії актину у порівнянні з попереднім строком спостережень, а через 90 діб він відновлювався до рівня, який значимо не відрізнявся від контрольного. У нейропілі в гострий період після порушення кровообігу (через 3 і 10 діб) відмічалось значне зменшення кількості гранул з експресією актину. Через 30 і 90 діб

спостерігалось поступове збільшення кількості таких утворень, а також зростання інтенсивності їхнього забарвлення.

Застосування імунофану на фоні моделювання ішемічної атаки призвело до суттєвого зменшення виразності падіння експресії актину в цитоплазмі нейронів сенсомоторної кори. Це спостерігалось з 3 доби після початку експерименту, а на 10 і 30 доби ці відмінності ставали статистично значимими (Рис.), і через 30 днів по-

казники оптичної щільності поверталися до рівня контролю. Разом з тим у нейропілі на 30 і 90 доби після МЕА і застосування імунофану спостерігалось значно більше дрібних актин позитивних гранул, кількість яких місцями могла бути навіть більшою ніж у контролі.

У контрлатеральній півкулі значимі зміни експресії актину ні в одній з експериментальних груп виявлені не були (Рис. 1).

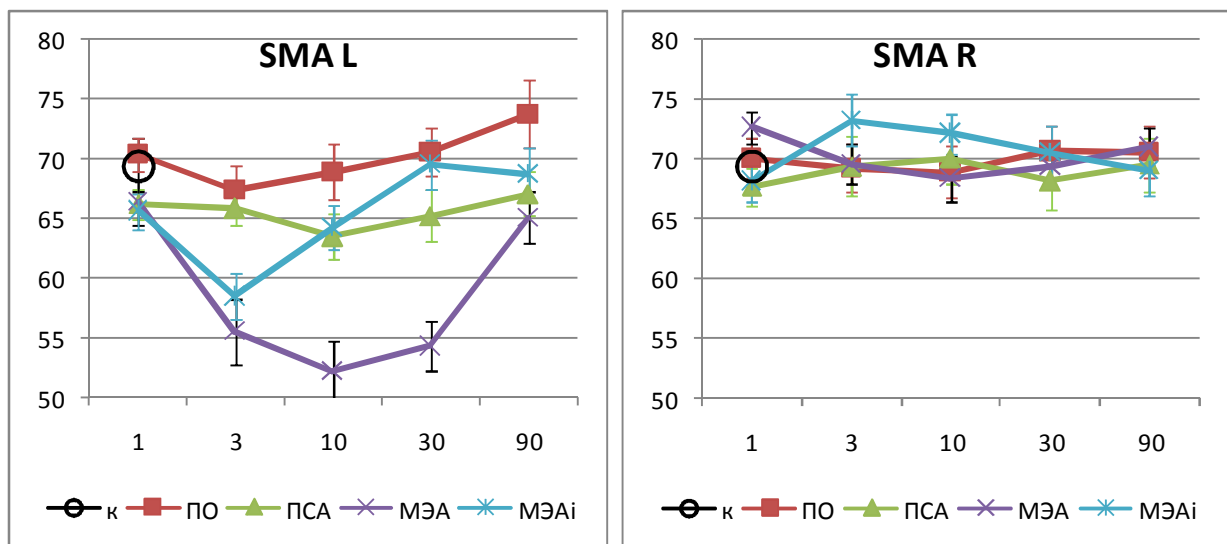


Рис. 1. Експресія актину в гангліонарному шарі сенсомоторної кори великих півкуль головного мозку при моделюванні порушень церебрального кровообігу різного ступеня важкості у щурів (питома оптична щільність, у.о./мкм²). R – права півкуля, L – ліва півкуля. 1 – 90 – доба після початку дослідження. Дослідні групи щурів: ПО - псевдо оперовані, ПСА - перев'язка сонної артерії, МЕА - мікроемболія адипоцитами, МЕАі- тварини з МЕА, які отримували імунофан.

Таким чином проведені спостереження показали, що моноклональне мишаче антитіло проти актину гладких м'язів (clone 1A4, Dako, Denmark) може бути використане для виявлення актину в головному мозку щурів. Враховуючи те, що при використанні зазначеного антитіла продукти імуногістохімічної реакції не виявляли в нейронах волокнисті структури, не візуалізували відростки нейронів, що можна було б розглядати як виявлення актину в складі їх цитоскелету, можна припустити, що відбувалося зв'язування розчинного актину. Його наявність у перикаріоні, що співпадало у значній мірі з локалізацією тут гранулярної ендоплазматичної сітки можна розцінювати як результат його синтезу, а кількість гранул як інтенсивність цього процесу. Виявлення експресії актину в нейропілі у вигляді дрібних гранул, можна розцінювати як синапси, де актин знаходиться у динамічній рівновазі між розчинною формою та зв'язаним у складі мікрофіламентів, що пов'язують з модуляцією синаптичної передачі [12, 13].

Дисциркуляторні зміни, що супроводжували ПО і ПСА, не призводили суттєвих змін в експресії актину у сенсомоторній корі. Виразні ж

дифузні дегенеративні і, зрідка, осередкові деструктивні зміни при емболії мікросудин приводили до різкого зниження експресії актину в цитоплазмі нейронів та нейропілі. Її відновлення відбувалося повільно лише наприкінці третього місяця після моделювання порушення кровообігу.

Застосування імунофану виявило його певні протекторні властивості по відношенню до зменшення експресії актину в наслідок ішемії, так і забезпечило більш швидкі темпи її відновлення. Слід особливо відмітити за цих умов швидке відновлення експресії актину в нейропілі у вигляді дрібних гранул. Останнє може бути пов'язане як з відновленням функціонування синапсів [2, 4] так і з формуванням колб росту, після термінальних аутонейротомій у наслідок ішемічного ушкодження [9, 12].

Підсумок

Моноклональне мишаче антитіло проти актину гладких м'язів (clone 1A4, Dako, Denmark) може бути використане для виявлення актину в головному мозку щурів. Транзиторне порушення кровопостачання призводить до зниження експресії актину в сенсомоторній корі великих пів-

куль, відновлення якого відбувається лише у віддалений період. Застосування імунофану на фоні порушення кровопостачання призводить до менш виразного зменшення експресії актину у сенсомоторній корі великих півкуль мозку та значно прискорює її відновлення.

Перспективи подальших досліджень у даному напрямку полягають у поглибленні уявлень про морфофункціональні зміни у мозку при порушеннях кровообігу, а також як одну з ознак оцінки ступеню важкості ішемічного ураження.

Літературні джерела References

1. Kuhn TB, Meberg PJ, Brown MD, Bernstein BW, Minamide LS, Jensen JR, Okada K, Soda EA, Bamberg JR. Regulating actin dynamics in neuronal growth cones by ADF/cofilin and rho family GTPases. *J Neurobiol.* 2000 Aug;44(2):126-44.
2. Luo L. Actin cytoskeleton regulation in neuronal morphogenesis and structural plasticity. *Annu Rev Cell Dev Biol.* 2002;18:601-35.
3. Barth BM, Stewart-Smeets S, Kuhn TB. Pro-inflammatory cytokines provoke oxidative damage to actin in neuronal cells mediated by Rac1 and NADPH oxidase. *Mol Cell Neurosci.* 2009 Jun;41(2):274-85. doi: 10.1016/j.mcn.2009.03.007
4. Shirao T, González-Billault C. Actin filaments and microtubules in dendritic spines. *J Neurochem.* 2013 Jul;126(2):155-64. doi: 10.1111/jnc.12313.
5. Xu K, Zhong G, Zhuang X. Actin, spectrin, and associated proteins form a periodic cytoskeletal structure in axons. *Science.* 2013 Jan 25;339(6118):452-6. doi: 10.1126/science.1232251.
6. Bencsik N, Szíber Z, Liliom H, Tárnok K, Borbély S, Gulyás M, Rátkai A, Szűcs A, Hazai-Novák D, Ellwanger K, Rácz B, Pfizenmaier K, Hausser A, Schlett K. Protein kinase D promotes plasticity-induced F-actin stabilization in dendritic spines and regulates memory formation. *J Cell Biol.* 2015 Aug 31;210(5):771-83. doi: 10.1083/jcb.201501114.
7. Chetta J, Love JM, Bober BG, Shah SB. Bidirectional actin transport is influenced by microtubule and actin stability. *Cell Mol Life Sci.* 2015 Nov;72(21):4205-20. doi: 10.1007/s00018-015-1933-z.
8. Pacheco A, Gallo G. Actin filament-microtubule interactions in axon initiation and branching. *Brain Res Bull.* 2016 Aug 1. pii: S0361-9230(16)30167-8. doi: 10.1016/j.brainresbull.2016.07.013.
9. Flynn KC, Hellal F, Neukirchen D, Jacob S, Tahirovic S, Dupraz S, Stern S, Garvalov BK, Gurniak C, Shaw AE, Meyn L, Wedlich-Söldner R, Bamberg JR, Small JV, Witke W, Bradke F. ADF/cofilin-mediated actin retrograde flow directs neurite formation in the developing brain. *Neuron.* 2012 Dec 20;76(6):1091-107. doi: 10.1016/j.neuron.2012.09.038.
10. Hrabovyi OM, Yaremenko LM, Panishyna NH, inventors; National O. Bohomolets medical university, assignee. [Method for modeling ischemic damage of brain]. Ukraine patent 34604. 2008 Aug 11. Int.Cl. G09B 23/00.Ukrainian.
11. Grabovoy A.M., Jaremenko L.M. [The condition of brain hemisphere cortex at circulation problems modulation and at the correction of accompanying changes in immune system in rats]. *Naukovyi visnyk of Bohomolets National medical university.*2009;(4):28-33. Ukrainian.
12. Fan, Y., Tang, X., Vitriol, E., Chen, G., Zheng, J. Q. Actin capping protein is required for dendritic spine development and synapse formation. *The Journal of Neuroscience.* 2011;31(28), 10228-33.
13. Stefen H, Chaichim C, Power J, Fath T. Regulation of the postsynaptic compartment of excitatory synapses by the actin cytoskeleton in health and its disruption in disease. *Neural plasticity,* 2016. Doi: 10.1155/2016/2371970.

Яременко Л.М., Грабовой А.Н., Сличная Г.М., Чухрай С.Н., Сличный И.В. Экспрессия актина в сенсомоторной коре больших полушарий головного мозга при моделировании транзиторной ишемии и иммунокоррекции.

Реферат. Головной мозг млекопитающих характеризуется значительным содержанием актина, который составляет цитоскелет и выполняет различные функции. **Цель работы** – изучить особенности экспрессии актина в сенсомоторной коре головного мозга при условиях нарушения кровоснабжения и коррекции нейродегенеративных изменений иммуномодулирующей. **Материалы и методы.** Исследования проведены на 150 самцах белых половозрелых крыс линии Вистар весом 260-290 г., которым моделировали повреждение головного мозга. Головной мозг для исследования забирали через 1, 3, 10, 30 и 90 сутки после начала эксперимента. Были применены гистологические, иммуногистохимические, денситометрический и статистический методы. **Результаты.** Нарушения кровообращения коры больших полушарий головного мозга приводит к изменениям экспрессии актина, направленность и степень которого зависит

от степени ишемии. Моноклональное мышечное антитело против актина гладких миоцитов (clone 1A4, Dako, Denmark) может быть использовано для выявления актина в головном мозге крыс. Транзиторное нарушение кровообращения приводит к снижению экспрессии актина в сенсомоторной коре больших полушарий, восстановление которого происходит только в отдаленный период. Применение иммунофана на фоне нарушения кровообращения приводит к менее выраженному снижению экспрессии актина в сенсомоторной коре больших полушарий мозга и значительно ускоряет ее восстановление.

Ключевые слова: головной мозг, ишемия мозга, актин, иммунофан.