

**И.В.Сорокина
Т.В.Бочарова**

Харьковский национальный
медицинский университет

Ключевые слова: тимус, селезенка, костный мозг, преждевременное старение, длительное освещение.

Надійшла: 21.08.2016

Прійнята: 12.09.2016

DOI: <https://doi.org/10.26641/1997-9665.2016.3.262-266>

УДК: 616-001.14-091-092.9:612.017.1

ОТДЕЛЬНЫЕ АСПЕКТЫ ПРЕЖДЕ- ВРЕМЕННОГО СТАРЕНИЯ ИММУН- НОЙ СИСТЕМЫ ПРИ ДЕЙСТВИИ ПРОДОЛЖИТЕЛЬНОГО СВЕТОВОГО СТРЕССА

Робота проведена в рамках НІІР «Дослідити механізми прискореного старіння при гіпопінеалізмі: хронобіологічні аспекти» (номер державної реєстрації 0113U001282).

Реферат. Изучены структурно-функциональные особенности центральных и периферических иммунных органов при действии продолжительного (12 месяцев) светового стресса в эксперименте на кроликах. Установлено, что в результате длительного круглосуточного освещения отмечается резкое снижение плотности клеточных элементов в сочетании с выраженными инволютивно-дистрофическими и склеротическими процессами, что свидетельствует о преждевременном старении всей иммунной системы в целом.

Morphologia. – 2016. – Т. 10, № 3. – С. 262-266.

© И.В.Сорокина, Т.В.Бочарова, 2016

✉ bochata@ukr.net

Sorokina I.V., Bocharova T.V. Certain aspects of premature aging of the immune system at prolonged light stress.

ABSTRACT. Background. There are a number of critical factors that can trigger premature aging of the organism. The neuroendocrine system plays a central role in the regulation of this process. It is known that the all-day illumination is a stress factor which leads to hypopinealism. So we cannot exclude the possibility of negative influence of the prolonged light on the immune system. **Objective.** Structural-functional peculiarities of the spleen, thymus and bone marrow under prolonged all-day illumination experiment on rabbits. **Methods.** Experimental animals were exposed to different light modes. Control animals were kept in natural day and night lighting conditions. Experimental rabbits were in artificial lighting in the day and electric lighting in the night during 12 months. **Results.** Histological study of the thymus revealed decreasing of the number and size of the lobules, reduction of the epithelial components, large areas of sclerosis and lipomatosis. The cell density was statistically decreased in the cortex and in the medullar part. Microscopy of the spleen revealed hypoplasia of the white pulp, reduction in the size and number of lymphoid follicles, thickening of the capsule and trabeculae. The cell density was decreased in T-zone more than in B-zone. An intensified formation of the connective tissue, an increasing of involutive processes and degenerative changes of lymphocytes were found in the spleen and the thymus. The cell density in the bone marrow was decreased too. **Conclusion.** The decrease in density of cells in combination with involute, dystrophic and sclerotic processes evidence premature age-related changes in central and peripheral organs of the immune system.

Key words: thymus, spleen, bone marrow, premature aging, continuous light.

Citation:

Sorokina IV, Bocharova TV. [Certain aspects of premature aging of the immune system at prolonged light stress]. *Morphologia*. 2016;10(3):262-6. Russian.

Введение

В течение многих лет феномен старения рассматривался исключительно в социальном и этическом аспекте. Однако, в последние десятилетия показано, что старение является сложным физиологическим процессом, связанным с постепенной инволюцией тканей, что приводит к значительным нарушениям функции органов и систем организма.

Известно, что преждевременное старение снижает качество жизни человека, приводит к развитию возрастной патологии и в конечном

итоге укорачивает продолжительность жизни. В большинстве случаев причинами преждевременного старения могут быть эндогенные факторы (в том числе и наследственные) и экзогенные, среди которых выделяют хронический стресс, неблагоприятные условия окружающей среды, курение, алкоголизм и т.п. В последнее время к традиционным и общеизвестным «вредным» факторам относят также длительное пребывания в условиях круглосуточного освещения. Многочисленные исследования последних лет указывают на негативное влияние хронического свето-

вого стресса на функционирование отдельных систем организма, что приводит к их преждевременному старению [1; 2].

Было показано, что биосинтез мелатонина, который является основным регулятором циркадных ритмов в организме, в пинеальной железе претерпевает значительные изменения в течение жизни. Последнее обусловлено перестройкой пинеалоцитов на разных этапах старения, происходящей в результате апоптозагормонпродуцирующих клеток, и является генетически запрограммированной реакцией организма [3]. Считается также, что люди с сохраненной мелатонинообразующей функцией пинеальной железы обладают высокими функциональными возможностями и отличаются долгожительством.

Следует отметить, что значительная часть заболеваний, ассоциированных с возрастом и старением, обусловлена ослаблением функции нервной, эндокринной и иммунной систем, которые в настоящее время рассматриваются как единое целое [4]. По мнению некоторых авторов, возрастному снижению функции тимуса и пинеальной железы принадлежит ведущая роль в механизмах развития возрастной патологии [5; 6]. Кроме того, экспериментальные и клинические исследования в геронтологии показали, что иммунная защита организма является первой системной функцией, которая нарушается при старении [7].

Цель исследования

Учитывая возрастающий интерес к данной проблеме, мы решили проследить динамику структурно-функциональных изменений в органах иммунной системы, обусловленных действием длительного круглосуточного освещения.

Материалы и методы

Эксперимент проведен на половозрелых кроликах породы «Шиншилла». В экспериментальную группу (n=10) вошли животные, которые находились 12 месяцев в условиях круглосуточного освещения (днем – под естественным освещением, ночью – под электрическим). Группу контроля (n=5) составили кролики, которые содержались в условиях естественной смены дня и ночи. Морфологическому исследованию подлежали костный мозг, тимус и селезенка. После извлечения органы подвергали традиционной гистологической проводке. Срезы толщиной 5 мкм окрашивали гематоксилин-эозином, пикрофуксином по ванГизон и по Малори. Морфологическое исследование и микрофотографирование проведено на микроскопе OlympusBX-41. Кроме того, определялась плотность расположения клеточных элементов в 10 случайно выбранных полях зрения под увеличением $\times 400$ (количество клеток на 100 мкм^2) с использованием программы OlympusDP-soft (Version 3:1). Полученные результаты статистически обрабатывали с помощью параметрического

критерия Стьюдента. Все работы с экспериментальными животными проведены с соблюдением принципов биоэтики и действующего законодательства [8].

Результаты и их обсуждение

При микроскопическом исследовании ткани тимуса определялись значительные нарушения гистоархитектоники. Визуально определялось явное преобладание стромы над паренхимой. Количество и размер долек были уменьшены, выявлены обширные поля жирового перерождения (фото 1), при окрашивании по ванГизон обнаружены выраженные склеротические изменения. DeanFranckaerti соавт. [9] также обнаружили существенные структурные и клеточные изменения в тимусе, предшествующие его инволюции, которые включали нарушения эпителиально-эндотелиальных взаимоотношений и прогрессирующее снижение количества предшественников Т-клеток. По мнению авторов эти изменения являются основным пусковым механизмом преждевременной инволюции тимуса.

Размеры коркового и мозгового слоя визуально уменьшены, граница между слоями стерта. Обращал внимание снижение количества эпителиоретикулоцитов в ограниченном поле зрения железы, тимические тельца в данных наблюдениях практически не встречались. По мнению DanielleAwi соавт. [10] возрастная инволюция тимуса наиболее значима для всей иммунной системы. У стареющих мышей исследователи обнаружили снижение экспрессии тимических эпителиально-клеточных маркеров в сочетании с дезорганизацией структуры тимуса на фоне снижения клеточности. К возрастным изменениям отнесены отсутствие характерного деления на кору и мозговое вещество, а также увеличение количества фибробластов, особенно в местах, свободных от тимоцитов. Кроме того, обнаружена морфологическая трансформация эпителиальных клеток с изменением их типичной окраски, что может быть причиной атрофических изменений в тимусе и прогрессирующего снижения количества Т-клеток.

При гистологическом исследовании селезенки обнаружено выраженная гипоплазия белой пульпы. Лимфоидные фолликулы были мелкие, местами сливались между собой. Отдельные лимфоидные узелки оставались достаточно крупными, образуя на периферии обширные поля, обедненные клетками (рис. 2).

Граница между Т- и В-зонами в большинстве случаев стерта, местами в узелках определялись лишь мелкие периартериальные скопления лимфоцитов, реактивные центры практически не определялись. По всей видимости, эти периартериальные скопления могут служить источником зрелых лимфоцитов, которые будут способны заселить периферию лимфоидного фолликула. Однако, последнее утверждение тре-

будет более детального изучения с применением иммуногистохимических методик для идентификации клеточного состава данной зоны. Красная пульпа была представлена венозными синусами

с плотным расположением клеточных элементов, преимущественно эритроцитов, местами разрушенных, с большим количеством внеклеточного гемосидерина.

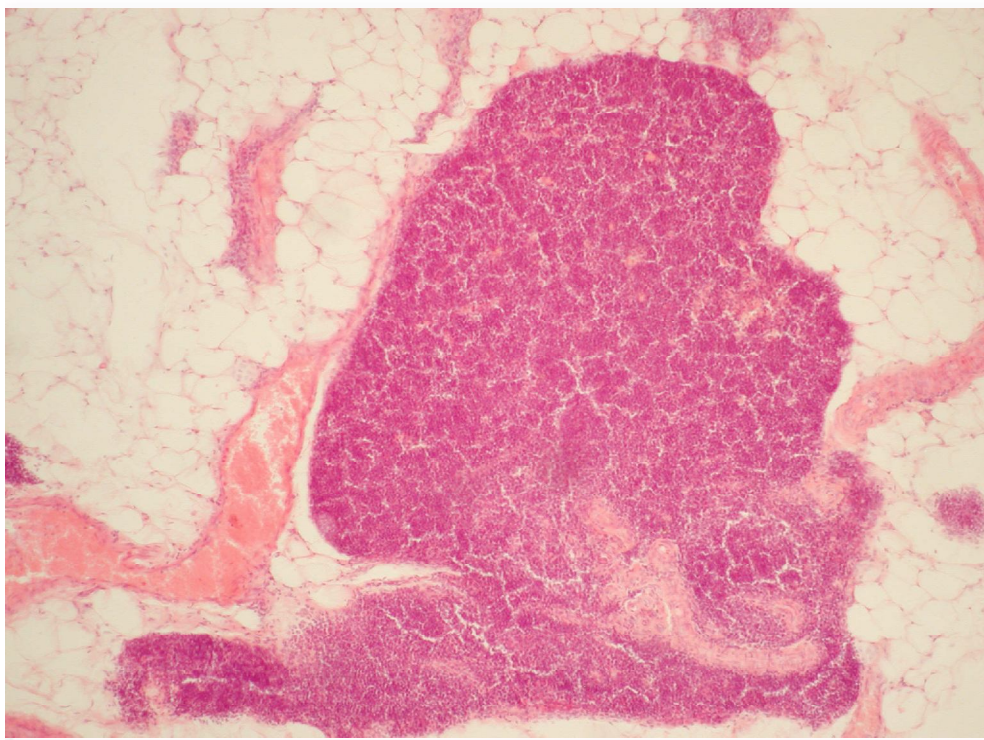


Рис. 1. Тимус кролика после 12 месяцев круглосуточного освещения. Окраска гематоксилином и эозином, ×200.

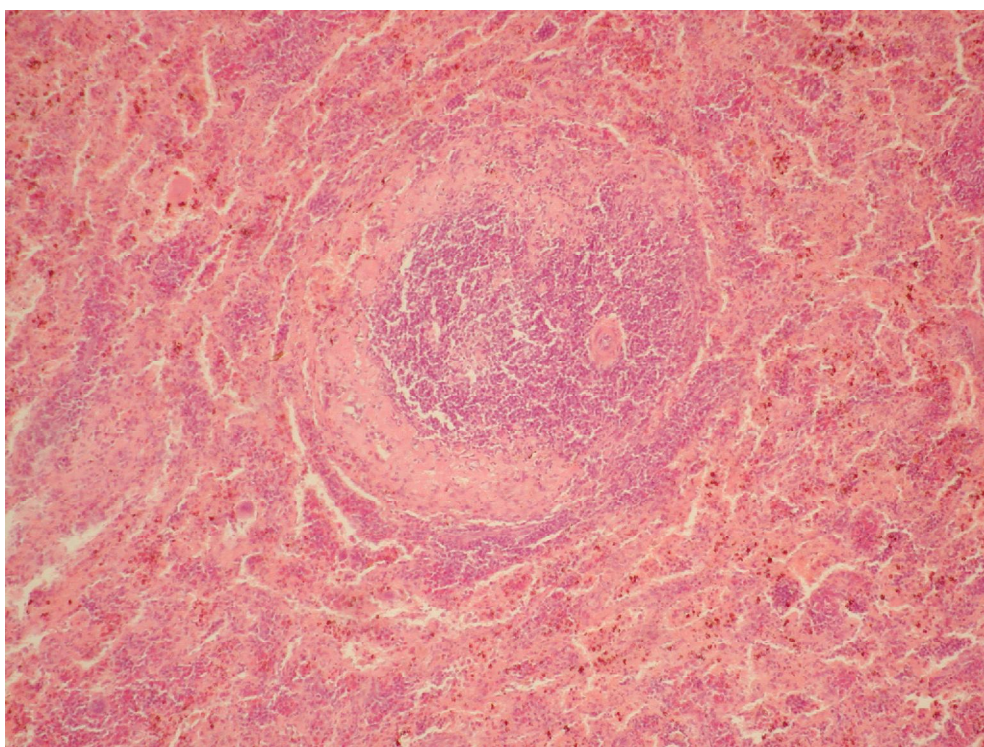


Рис. 2. Селезенка кролика после 12 месяцев круглосуточного освещения. Окраска гематоксилином и эозином, ×200.

Капсула и трабекулы были значительно утолщены, представлены грубой соединительной тканью, резко фуксинофильной при окрашивании по методу ванГизон. Завалеева С.М. и соавт. [11], исследуя возрастные особенности селезенки кроликов, обнаружили практически двукратное увеличение толщины капсулы и трабекул, уменьшение размеров лимфоидных фолликулов и гипоплазию белой пульпы у животных четырех лет. Другие исследователи также отмечают усиливающиеся с возрастом преобладание коллагеновых волокон над эластическими с утолщением капсулы и трабекул селезенки, что является проявлением инволютивных изменений в органе [12].

При исследовании плотности клеток в органах иммунной системы выявлены следующие особенности (табл. 1). Плотность клеток в коре тимуса была снижена на 42%, в мозговом веществе – на 58% по сравнению с контрольной группой.

По всей видимости это обусловило соответствующие изменения в селезенке. Исходя из наших наблюдений, наиболее уязвимой к действию длительного освещения оказалась Т-зона, где плотность клеток снизилась на 74% по сравнению с контрольной группой. В костном мозге обнаружено снижение клеточности (рис. 3), вызванное действием круглосуточного освещения, было выражено менее всего (на 22%), хотя все же достоверно отличалось от показателей контрольной группы. Отдельные исследователи утверждают, что у взрослых животных влияние факторов эпифиза на клеточный состав костного мозга имеет адаптивный характер и реализуется с участием тимуса [13]. Последний факт еще раз подтверждает идею о том, что нарушения, происходящие в одном из компонентов нейро-иммуно-эндокринной системы, отражаются на функциональном состоянии всей системы в целом.

Таблица 1
Плотность клеток в центральных и периферических органах иммунной системы (ед. в 100 мкм²)

	Группа контроля	Группа КО
Тимус корковое вещество	510,83±2,19	359,63±2,92*
Тимус мозговое вещество	397,58±1,05	250,75±2,9*
Костный мозг	215,4±2,35	176,39±2,99*
Селезенка Т-зона	410,58±3,57	235,75±3,66*
Селезенка В-зона	249,47±2,96	159,49±1,92*

Примечание: * - $p < 0,001$ по сравнению с группой контроля

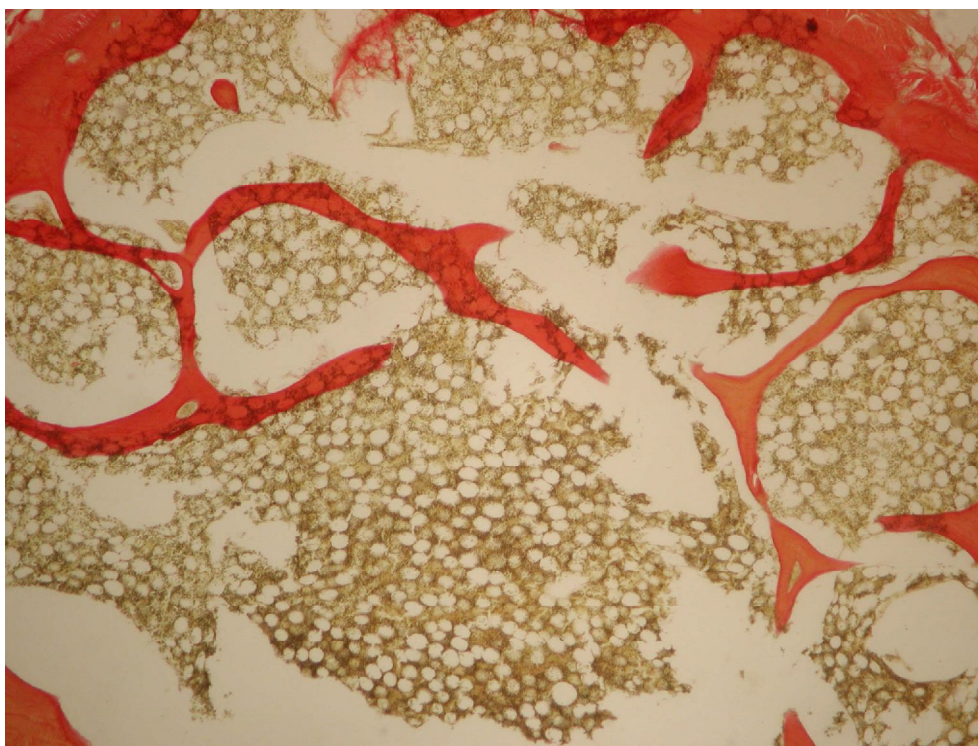


Рис. 3. Костный мозг кролика после 12 месяцев круглосуточного освещения. Окраска по ван Гизону, ×100.

Выводы

Обнаруженные нами гистологические изменения свидетельствуют о значительных нарушениях функции иммунной системы, вызванных действием длительного круглосуточного освещения. Резкое снижение плотности клеточных элементов в сочетании с выраженными инволютивно-дистрофическими и склеротическими процессами свидетельствуют о преждевременных возрастных изменениях как в центральных, так и периферических органах иммунной системы. Открытым остается вопрос о причинах и послед-

ствиях обнаруженного нами снижения количества эпителиоретикулоцитов и тимических телец, которые играют несомненно большую роль в иницировании и течении иммунных реакций организма. Надеемся, это станет предметом наших дальнейших исследований.

Перспектива дальнейших исследований

Представляет интерес последующее изучение негативного влияния светового стресса, что откроет новые перспективы в понимании механизмов и последствий преждевременной возрастной инволюции органов иммунной системы.

Литературные источники

References

1. Laposky AD, Bass J, Kohsaka A, Turek FW. Sleep and circadian rhythms: key components in the regulation of energy metabolism. *FEBS Lett.* 2008 Jan 9;582(1):142-51. DOI: 10.1016/j.febslet.2007.06.079
2. Castsnon-Cervantes O, Wu M, Ehlen JC, Paul K, Gamble KL, Johnson RL, Besing RC, Menaker M, Gewirtz AT, Davidson AJ. Dysregulation of inflammatory responses by chronic circadian disruption. *J Immunol.* 2010 Nov 15;185(10):5796-805. doi: 10.4049/jimmunol.1001026.
3. Anisimov VN. [Molecular and physiological mechanisms of aging]. St Petersburg: Nauka; 2003. 468 p. Russian.
4. Polyakova VO, Linkova NS, Kvetnoy IM, Khavinson VK. [Functional unity of the thymus and pineal gland and study of the mechanisms of aging]. *Biull Eksp Biol Med.* 2011;151(5):565-8. Russian.
5. Linkova NS, Polyakova VO, Kvetnoy IM, Trofimov AV, Sevostianova NN. [Characteristics of the pineal gland and thymus relationship in aging]. *Adv Gerontol.* 2011;24(1):38-42. Russian.
6. Csaba G. The immunoendocrine thymus as a pacemaker of lifespan. *Acta Microbiol Immunol Hung.* 2016 Jun;63(2):139-58. doi: 10.1556/030.63.2016.2.1.
7. Khavinson VK. [Peptide regulation of ageing]. St Petersburg: Nauka; 2009. 56 p. Russian.
8. European Commission. Ethics for researchers Facilitating Research Excellence in FP7. Luxembourg: Publications Office of the European Union; 2013. 30 p. DOI: 10.2777/7491
9. Franckaert D, Schlenner SM, Heirman N, Gill J, Skogberg G, Ekwall O, Put K, Linterman MA, Dooley J, Liston A. Premature thymic involution is independent of structural plasticity of the thymic stroma. *Eur J Immunol.* 2015 May;45(5):1535-47. doi: 10.1002/eji.201445277.
10. Aw D, Silva AB, Maddick M, von Zglinicki T, Palmer DB. Architectural changes in the thymus of aging mice. *Aging Cell.* 2008 Mar;7(2):158-67. doi: 10.1111/j.1474-9726.2007.00365.x.
11. Zavaleeva SM, Sadykova NN, Chirkova EN. [Rabbit's spleen histology in age aspect]. *Vestnik of the Orenburg State University.* 2013;(6):18-20. Russian.
12. Rodrigues CJ, Sacchetti JC, Rodrigues AJ Jr. Age-related changes in the elastic fiber network of the human splenic capsule. *Lymphology.* 1999;32(2):64-9.
13. Labunets IF, Rodnichenko AE, Butenko GM. [Influence of the pineal gland's factors on the cell composition of the bone marrow in animals of different age in conditions of changed thymus functional state]. *Adv Gerontol.* 2011;24(1):54-60. Russian.

Сорокіна І.В., Бочарова Т.В. Окремі аспекти передчасного старіння імунної системи при дії тривалого світлового стресу.

Реферат. Вивчені структурно-функціональні особливості центральних та периферичних імунних органів при дії тривалого (12 місяців) світлового стресу в експерименті на кролях. Встановлено, що в результаті тривалого цілодобового освітлення відзначається різке зниження щільності клітин в поєднанні зі значними інволютивно-дистрофічними та склеротичними процесами, що свідчить про передчасне старіння всієї імунної системи в цілому.

Ключові слова: тимус, селезінка, кістковий мозок, передчасне старіння, тривале освітлення