

**Р.С.Назарян
Л.С.Кривенко
В.В.Гаргин**

Харьковский национальный
медицинский университет

Ключевые слова: атопия, синтаза оксида азота, гистология, эксперимент, ротовая полость.

*Надійшла: 21.08.2016
Прийнята: 12.09.2016*

DOI: <https://doi.org/10.26641/1997-9665.2016.3.212-216>

УДК: 616-091.0:616-002.153:616-092.7

ТКАНЕВАЯ АКТИВНОСТЬ СИНТАЗЫ ОКСИДА АЗОТА В РОТОВОЙ ПОЛО- СТИ ПРИ АТОПИЧЕСКОЙ ПАТОЛО- ГИИ

Реферат. Целью настоящего исследования явилось выявление активности эндотелиальной и индуцибельной синтазы оксида азота в мягких тканях ротовой полости экспериментальных животных при моделировании атопической патологии. Для моделирования атопического процесса проведено экспериментальное исследование основанное на сенсбилизации животных овальбумином. Проводили гистологическое и иммуногистохимическое исследование. Установлено, что при атопических процессах в ротовой полости морфологическая картина характеризуется воспалительными, дистрофическими, дисциркуляторными изменениями сопровождающимися нарушением синтазы оксида азота. Последнее характеризуется повышением активности индуцибельной синтазы оксида азота более чем в два раза, повышением активности эндотелиальной синтазы оксида азота во внесосудистом пространстве.

Morphologia. – 2016. – Т. 10, № 3. – С. 212-216.

© Р.С.Назарян, Л.С.Кривенко, В.В.Гаргин, 2016

✉ vitgarg@ukr.net

Nazarian R.S., Krivenko L.S., Gargin V.V. Tissue nitric oxide synthase activity in the oral cavity in atopic disease.

ABSTRACT. Background. Today there is a necessity for significant clinical and experimental studies considering the pathogenesis of atopic diseases development in view of their increasing frequency, including children. **Objective.** The aim of this study was to identify the activity of endothelial and inducible nitric oxide synthase (eNOs and iNOs) in soft tissues of the oral cavity of experimental animals in the simulation of atopic disease. **Methods.** Experimental study was performed with sensitization of animals by ovalbumin for modeling the atopic process. Histological and immunohistochemical studies were performed for detection of the activity of eNOs and iNOs in soft tissue of oral cavity. **Results.** There is a pronounced uneven thickness of squamous layer with the presence of intraepithelial lymphocytes, eosinophils, focal erosion, areas of necrosis, proliferation of basal layer of the epithelium of oral cavity in animals with atopy. Formation of perivascular inflammatory infiltrates, diffuse distribution of eosinophils, swelling of connective tissue fibers are observed in the lamina propria. eNOs immunoreactivity is detected in altered and unaltered areas in the mucous membrane of the oral cavity with appearance of extravascular localization in atopic animals. Morphometric studies revealed that the level of activity of eNOs is not significantly different for vascular wall in different groups of animals, while extravascular localization of eNOs significantly higher in the group of experimental animals. The results of the iNOs detection in the group of animals with experimental atopy showed more pronounced intensity. There are areas with a diffuse and focal increase of immunopositive staining tissue. The presence of such zones can be attributed to the interaction of the immunomodulatory fraction of nitric oxide synthase and inflammatory cells. The most pronounced activity of iNOs is detected in the affected areas and associated with focal perivascular inflammatory infiltration and intensity of immunoreactivity associated with the quantitative and qualitative composition of the cell infiltration in tissues with atopy. **Conclusion.** It was established that in atopic processes in the oral cavity morphological picture is characterized by inflammatory, degenerative, dyscirculatory changes which are accompanied by disturbance of nitric oxide synthase metabolism. It is characterized by more than doubled increase in activity of inducible nitric oxide synthase and increased activity of endothelial nitric oxide synthase in the extravascular space.

Key words: atopy, nitric oxide synthase, histology, experiment, oral cavity.

Citation:

Nazarian RS, Krivenko LS, Gargin VV. [Tissue nitric oxide synthase activity in the oral cavity in atopic disease]. *Morphologia.* 2016;10(3):212-6. Russian.

Введение

Растущая распространенность атопических заболеваний, в частности астмы, ассоциированной с атопией, атопического дерматита и аллергического ринита, стала серьезной проблемой для аллергологов и органов здравоохранения во

многих странах [1]. Понимание патогенеза атопического процесса, особенно детерминант, которые можно изменить с целью первичной профилактики, как и раньше, довольно ограничено [1]. Информация, представленная в перекрестных исследованиях, генерирует в большинстве

случаев гипотезы, которые должны быть подтверждены перспективными, когортными исследованиями. На сегодняшний день есть необходимость в проведении значимых клинико-экспериментальных исследований, которые охватывают вопросы патогенеза развития atopических заболеваний учитывая их растущую частоту, в том числе у детей [1]. Так в США около 15% детей страдают atopическим дерматитом [2]. Отмечается рост такой патологии и в нашей стране [3; 4]. К сожалению, при достаточно широком интересе к atopической патологии, практически не освещенными остаются развивающиеся при них патологические процессы в ротовой полости в целом, и проблема нарушения обмена оксида азота (роль которого в моделировании иммунных процессов известна) в частности. При этом последние годы характеризуются изучением роли нарушения обмена оксида азота при патологических процессах ротовой полости [5]. Более того, выдвигаются предложения рассматривать уровень оксида азота как маркер активности патологического процесса, в частности при афтозном стоматите [6].

Целью настоящего исследования явилось выявление активности эндотелиальной и индуцибельной синтазы оксида азота в мягких тканях ротовой полости экспериментальных животных при моделировании atopической патологии.

Материал и методы

Для морфологического изучения состояния тканей слизистой оболочки ротовой полости при atopической патологии с целью исключения влияния соматической патологии, исключения влияния социальных факторов нами проведено экспериментальное исследование. Для моделирования atopического процесса использовали овальбумин (альбумин яичного белка) по предложенной ранее и широко используемой схеме [7-9]. Экспериментальных животных (самцы-кроли в возрасте 3 месяца) сенсибилизировали путем внутрибрюшинной инъекции овальбумина и гидроксида алюминия в течение первых 3-х дней эксперимента. Через пять дней кролям под местной анестезией интраназально закапывали в два раза меньшую дозу овальбумина (8-й день) и повторяли интраназальное введение овальбумина через 16-й, 17-й, 20-й и 21-й день. Дозы используемых препаратов определяли в соответствии с массой тела животного. Были сформированы две группы по 8 животных – интактные животные и группа животных с моделированной atopией.

После рутинной проводки фрагменты мягких тканей ротовой полости окрашивали гематоксилином и эозином, пикрофуксином по ван Гизону. Иммуногистохимическое исследование (ИГХ) проводили постановкой непрямой иммунопероксидазной реакции с моноклональными антителами (МКА) к эндотелиальной и инду-

цибельной фракциям NO-синтазы (eNOs и iNOs соответственно) фирмы Thermo scientific. Реакция визуализировалась с помощью набора UltraVision LP Detection System HRP Polymer & DAB Plus Chromogen (Thermo scientific). Изготовление микропрепаратов осуществляли на кафедре патологической анатомии Харьковской медицинской академии последипломного образования (зав. кафедрой И.И. Яковцова).

Микропрепараты изучали на микроскопе "Olympus BX-41" с последующей обработкой программой "Olympus DP-soft version 3.2", с помощью которой проводили определение интенсивности иммуногистохимических реакций, морфометрическое исследование.

Все процедуры настоящего исследования выполнены в соответствии с Хельсинской декларацией, Европейской конвенцией защиты позвоночных животных от 18.03.1986 года, директивы Совета Европейского экономического общества по защите позвоночных животных.

Результаты и их обсуждение

При изучении гистологических препаратов окрашенных гематоксилином и эозином, установлено, что в результате проведенных манипуляций в слизистой ротовой полости сформирован комплекс патологических изменений. В эпителии отмечается неравномерность толщины плоскоклеточного пласта с наличием интраэпителиальных лимфоцитов, эозинофилов, очаговых эрозивных повреждений (рис. 1), чередованием участков атрофии, некроза, пролиферации. Между участками атрофии многослойный плоский эпителий неравномерно утолщен за счет пролиферации клеток зернистого, шиповатого и, в меньшей мере, базального слоев, с признаками умеренно выраженного папилломатоза.

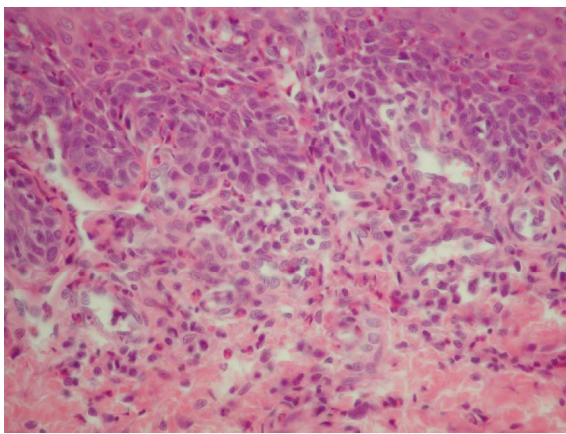


Рис. 1. Неравномерность толщины плоскоклеточного эпителия с наличием интраэпителиальных лимфоцитов, эозинофилов, пролиферацией клеток базального слоя. Наличие в собственной пластинке слизистой периваскулярных воспалительных инфильтратов с диффузным распределением эозинофилов, набухание и разволокнение соединительнотканной основы. Окраска гематоксилином и эозином. $\times 400$.

В собственной пластинке слизистой отмечается формирование периваскулярных воспалительных инфильтратов, диффузное распределение эозинофилов, набухание и разволокнение соединительнотканной основы. Микроциркуляторное русло неравномерного кровенаполнения.

При проведении ИГХ иммунопозитивная ткань к eNOs выявляется как в измененных, так и в неизмененных участках слизистой оболочки ротовой полости, что абсолютно логично объяснимо наличием сосудов микроциркуляторного русла. При этом как на продольных, так и на поперечных срезах сосудов в обеих группах животных eNOs выявляется прежде всего в эндотелии. В то же время в группе животных с моделированной атопией иммунореактивность eNOs выявляется и с внесосудистой локализацией, при этом такая картина наблюдается и в собственной пластинке слизистой, и подлежащей мышечной пластинке (рис. 2).

При проведении морфометрического исследования выявляется, что уровень активности

eNOs достоверно не отличается в сосудистой стенке различных групп животных, в то время как внесосудистая локализация eNOs достоверно выше в группе животных с моделированной атопией (табл. 1).

При анализе результаты пероксидазной реакции с индуцибельной фракцией NO-синтазы в группе кролей с моделированием атопии выявляется более выраженная интенсивность, которая морфометрически подтверждается практически двукратным ростом (табл. 1). При этом присутствуют участки как с диффузным усилением иммунопозитивного окрашивания тканей, так с очаговым. Наличие таких зон повышенной иммунореактивности может быть объяснено иммуномодулирующим взаимодействием данной фракции синтазы оксида азота и воспалительными клетками, гистогенез которых требует уточнения. В пользу иммуномодулирующего взаимодействия говорит факт наибольшей активности iNOs вокруг воспалительных клеток в толще эпителиального пласта (рис.3).

Таблица 1

Морфометрические показатели активности различных фракций синтазы оксида азота

Группы	eNOs в стенке сосудов, усл.ед.	eNOs внесосудистой локализации, усл.ед.	iNOs, усл.ед.
Интактные животные	0,87±0,06	0,17±0,04	0,24±0,05
Животные с моделированной атопией	0,79±0,11	0,27±0,04*	0,49±0,07*

* p<0,05 по сравнению с интактными животными

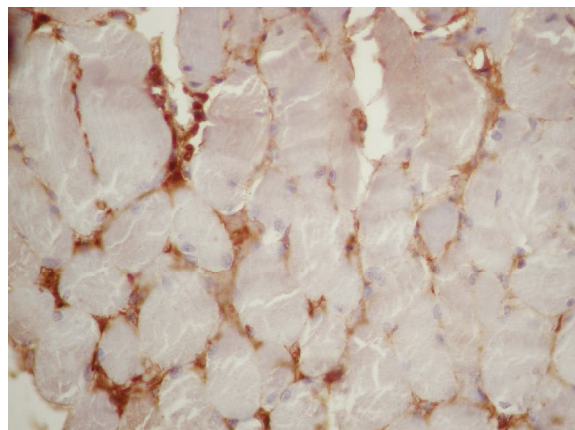


Рис.2. Локализация eNOs не только в эндотелии, но и в периваскулярном пространстве мышечной пластинки слизистой. Peroксидазная реакция с МКА к eNOs. ×400.

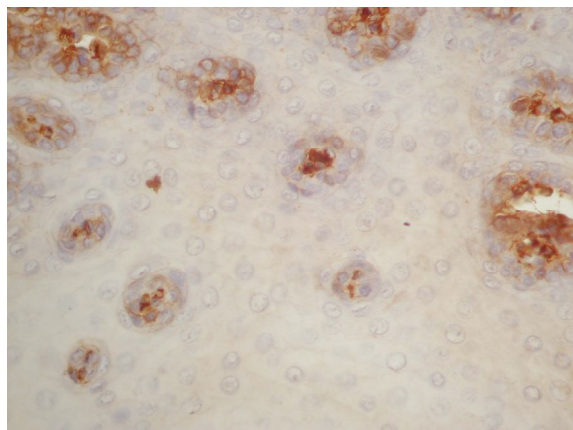


Рис.3. Выраженная перицелюлярная активность iNOs в том числе вокруг интраэпителиальных воспалительных клеток. Peroксидазная реакция с МКА к iNOs. ×400.

В собственной пластинке слизистой наибольшая активность iNOs обнаруживается в пораженных зонах. Степень интенсивности иммунореактивности связана с количественными и качественным составом клеточного инфильтрата в тканях при атопии.

Результаты нашей работы в значительной степени сочетаются с ранее опубликованными данными [10] о повышении активности обеих исследуемых фракций синтазы оксида азота в эпителиальных покровах при атопическом процессе, в частности при атопическом дерматите. В

тоже время, наши японские коллеги [10] указывают на повышение обеих фракций синтазы оксида азота в коже при атопическом дерматите, в том числе eNOs в сосудистой стенке, в то время как в нашем исследовании мы видим незначительное снижение этого показателя. В тоже время, М. Kubo и соавторы [10] выдвигают гипотезу о путях метаболизма NO при атопических поражениях кожи. При гиперплазии эпидермиса, подавление экспрессии нейрональной NOs приводит к уменьшению продукции NO. В дерме, повышается активность eNOs и iNOs с продукцией NO в основном за счет образования реактивных форм азота, что приводит к образованию нитротирозина.

В целом, можно утверждать о схожей картине изменений синтеза оксида азота при атопических состояниях за счет активации прежде всего iNOs, в частности такая же картина как в нашем исследовании в ротовой полости, в цитируемой выше работе в коже, в носовой слизистой при аллергическом рините [11; 12]. При этом распределение иммунореактивности iNOs сочетается не только с клетками воспалительного ряда, но и с цитокератино-позитивными клетками [12]. Для неэпителиальных популяций с отрицательным цитокератин окрашиванием, иммунореактивность iNOs время от времени обнаруживается в относительно больших мононуклеар-

ных клетках, в то время как большинство других клеток, включая малых лимфоциты и нейтрофилы показывают отсутствие iNOs реакции [12].

Таким образом, описанные нами морфологические изменения в тканях слизистой оболочки ротовой полости принято рассматривать как проявления атопического процесса с развитием воспалительных, дистрофических, дисциркуляторных процессов, метаболических расстройств в развитии которых принимает активное участие нарушение обмена оксида азота.

Заключение

При атопических процессах в ротовой полости морфологическая картина характеризуется воспалительными, дистрофическими, дисциркуляторными изменениями сопровождающимися нарушением синтазы оксида азота. Последнее характеризуется повышением активности индуцибельной синтазы оксида азота более чем в два раза, повышением активности эндотелиальной синтазы оксида азота во внесосудистом пространстве.

Перспективы дальнейших исследований состоят в определении гистогенеза клеток участвующих в нарушении обмена оксида азота, поиске и разработке профилактических мероприятий направленных на коррекцию выявленных нарушений.

Литературные источники References

1. Staab D, Diepgen TL, Fartasch M, Kupfer J, Lob-Corzilius T, Ring J, Scheewe S, Scheidt R, Schmid-Ott G, Schnopp C, Szczepanski R, Werfel T, Wittenmeier M, Wahn U, Gieler U. Age related, structured educational programmes for the management of atopic dermatitis in children and adolescents: multicentre, randomised controlled trial. *BMJ*. 2006 Apr 22; 332(7547):933-8.
2. Scharschmidt T, Segre JA. Modeling atopic dermatitis with increasingly complex mouse models. *J Invest Dermatol*. 2008; 128(5):1061-4.
3. Bezruk V, Krivenko S, Kryvenko L. The Pareto chart of caries intensity evaluation for children with allergic diseases. In Problems of Information Science and Technology (PIC S&T), 2015 Second International Scientific Practical Conference, art. no. 7357285, P. 110-1 DOI: 10.1109/INFOCOMMST.2015.7357285.
4. Krivenko LS, Nazaryan RS. Influence of maternal pathology and atopic diseases on development of oral cavity pathology in children. *Inter Collegas*. 2015; 3(4): 386-91.
5. Yildirim M, Baysal V, Inaloz HS, Doguc D. The significance of serum nitric oxide levels in Behçet's disease and recurrent aphthous stomatitis, *Dermatol*. 2004; 31(12): P.983-8.
6. Evereklioglu C, Turkoz Y, Er H, Inaloz HS, Ozbek E, Cekmen M. Increased nitric oxide production in patients with Behçet's disease: is it a new activity marker? *J Am Acad Dermatol*. 2002; 46(1): P.50-4.
7. Cho SJ, Kim HW, Kim BY, Cho SI. Sam So Eum. A herb extract, as the remedy for allergen-induced asthma in mice. *Pulm Pharmacol Ther*. 2008; 21:578-83.
8. Kim H, Ahn YT, Kim YS, Cho SI, An WG. Antiasthmatic effects of schizandrae fructus extract in mice with asthma. *Pharmacogn Mag*. 2014 Jan-Feb; 10(Suppl 1): S80-S85.
9. Yoshida M, Leigh R, Matsumoto K, Wattie J, Ellis R, O'Byrne PM, et al. Effect of interferon-gamma on allergic airway responses in interferon-gamma-deficient mice. *Am J Respir Crit Care Med*. 2002; 166:451-6.
10. Kubo M, Kambayashi Y, Takemoto K, Okuda J, Muto M, Ogino K. Reactive nitrogen species formation in eosinophils and imbalance in nitric oxide metabolism are involved in atopic dermatitis-like skin lesions in NC/Nga mice. *Free Radic Res*. 2005; Jul;39(7):719-27.
11. Oh SJ, Min YG, Kim JW, Lee SJ, Jarin PR. Expression of nitric oxide synthases in nasal mucosa

from a mouse model of allergic rhinitis. Ann Otol Rhinol Laryngol. 2003; Oct;112(10):899-903.
12. Kawamoto H, Takeno S, Yajin K. Increased

expression of inducible nitric oxide synthase in nasal epithelial cells in patients with allergic rhinitis. Laryngoscope. 1999 Dec;109(12):2015-20.

Назарян Р.С., Кривенко Л.С., Гаргін В.В. Тканинна активність синтази оксиду азоту в ротовій порожнині при atopічній патології.

Реферат. Метою даного дослідження було виявлення активності ендотеліальної і індукібельної синтази оксиду азоту в м'яких тканинах ротової порожнини експериментальних тварин при моделюванні atopічній патології. Для моделювання atopічного процесу проведено експериментальне дослідження засноване на сенсibiliзації тварин овальбуміном. Проводили гістологічне та імуногістохімічне дослідження. При atopічних процесах в ротовій порожнині морфологічна картина характеризується запальними, дистрофічними, дисциркуляторними змінами що супроводжуються порушенням синтази оксиду азоту. Останнє характеризується підвищенням активності індукібельної синтази оксиду азоту більш ніж в два рази, підвищенням активності ендотеліальної синтази оксиду азоту у позасудинним просторі.

Ключові слова: atopія, синтаза оксиду азоту, гістологія, експеримент, ротова порожнина.