

В.В.Колдунов
О.Г.Родинський
Ю.В.Козлова
Т.Ю.Гербас

ДЗ «Дніпропетровська медична академія МОЗ України»

Ключові слова: гіпокамп, кардіоміопатія, щури.

Надійшла: 21.08.2016
Прийнята: 12.09.2016

DOI: <https://doi.org/10.26641/1997-9665.2016.3.192-195>

УДК 611.813:616.12-008:57.089-092.9

АНАЛІЗ ЕКСПРЕСІЇ ІМУНОГІСТОХІМІЧНИХ МАРКЕРІВ АПОПТОЗУ ТА ПРОЛІФЕРАЦІЇ В ГІПОКАМПІ ЩУРІВ ПРИ ЕКСПЕРИМЕНТАЛЬНІЙ КАРДІОМІОПАТІЇ

Дослідження виконано в рамках науково-дослідної роботи «Механізми функціонування центральної та периферичної нервової системи за нормальних та патологічних умов» (номер державної реєстрації 0114U000932).

Реферат. З метою оцінки експресії імуногістохімічних маркерів в гіпокампі щурів при експериментальній кардіоміопатії, щурам експериментальної групи вводили доxorубіцин, щурам контрольної групи - 0,9% NaCl. Використовували первинні антитіла до p53, Ki67, Bax, Bcl-2, caspase-3. Серед досліджених зразків позитивна реакція була виявлена лише з маркером проліферації Ki-67 та маркером апоптозу caspase-3, що свідчило про поступову проліферацію судин гіпокампу у відповідь на гіпоксію з одночасною проліферацією глії.

Morphologia. – 2016. – Т. 10, № 3. – С. 192-195.

© В.В.Колдунов, О.Г.Родинський, Ю.В.Козлова, Т.Ю.Гербас, 2016

Koldunov V.V., Rodins'kij O.G., Kozlova Yu.V, Gerbas T.Yu. Analysis of expression of immunohistochemical markers of apoptosis and proliferation in the hippocampus of rats with experimental cardiomyopathy.

Abstract. Background. To date, the question of cerebrovascular complications of cardiovascular disease remains unresolved. **Objective.** Evaluation of the expression of apoptosis and proliferation markers in different areas of the rat hippocampus in experimental cardiomyopathy. **Methods.** The material was the brain of male Wistar rats of experimental (doxorubicin injection) and control (injection with 0.9% solution of NaCl) groups. For immunohistochemical studies primary antibodies to p53, Bax, Bcl-2, caspase-3 were used. **Results.** 5 weeks after the first administration of doxorubicin positive reaction with proliferation marker Ki-67 and apoptosis marker caspase-3 was revealed in the hippocampal zones CA1, CA2 and DG. Proliferative response was observed mainly in endothelial cells of the major blood vessels and capillaries, which may indicate a compensatory response to circulatory hypoxia. Also immunopositive gliocytes were noticed. A small number of caspase-3-positive cells evidenced the residual effects of apoptosis. **Conclusion.** Positive responses of hippocampal neurons for immunohistochemical markers, particularly of pyramidal layer in fields CA1, CA3 and DG, evidenced that the experimental development of progressive cardiomyopathy results in the hippocampal endothelial proliferation in response to hypoxia with simultaneous glial proliferation.

Key words: hippocampus, cardiomyopathy, rats.

Citation:

Koldunov VV, Rodins'kij OG, Kozlova YuV, Gerbas TYu.[Analysis of expression of immuno-histochemical markers of apoptosis and proliferation in the hippocampus of rats with experimental cardiomyopathy].Morphologia. 2016;10(3):192-5. Ukrainian.

Вступ

На сьогодні актуальним залишається питання церебро-васкулярних ускладнень за умов патології серцево-судинної системи [1]. Багатьма дослідженнями встановлено, що недостатність серця призводить до розвитку циркуляторної гіпоксії головного мозку [2]. Зокрема, відомим є той факт, що при гіпоксії головного мозку відбуваються біохімічні здвиги, які низка авторів називають «оксидативним стресом» [3].

Також відомо, що поява вільних радикалів кисню в умовах гіпоксії призводить до ушко-

дження ланцюга ДНК в клітинах, що активує білок транскрипції p53, який в свою чергу є регулятором експресії про- та антиапоптичних білків родин Bax та Bcl-2, баланс між якими визначає долю клітини. Супресія білка Bcl-2 в цих умовах призводить до вивільнення цитохрому С та інших молекул із міжмембранного простору мітохондрій, з подальшою активацією каспазного механізму, зокрема caspase-3 [4].

Враховуючи це, для більш об'єктивної оцінки патологічних змін в головному мозку за умов експериментального відтворення кардіоміопатії

була проведена імуногістохімічна оцінка апоптозу та проліферації з використанням відомих маркерів.

Мета: оцінити експресію імуногістохімічних маркерів апоптозу та проліферації в різних зонах гіпокампу щурів за умов експериментальної кардіоміопатії.

Матеріали та методи

Для експериментального відтворення кардіоміопатії (КМП) було використано 120 лабораторних щурів-самців лінії Вістар вагою 180–220 г. Тварини були поділені на 2 групи: контрольна (n=60) та експериментальна (n=60). Кардіоміопатію моделювали шляхом п'ятикратного внутрішньоочеревинного введення розчину доксорубіцину із розрахунку 5 мг/кг. Між кожною ін'єкцією був інтервал в один тиждень [5]. Тваринам контрольної групи вводили внутрішньоочеревинно у відповідні терміни 0,9% розчин NaCl [5].

Імуногістохімічні дослідження проводили з використанням первинних антитіл p53 (моноклон sp5, фірма Thermo Scientific), Ki67 (поліклон, фірма Thermo Scientific), Bax (моноклон 2DZ, фірма Thermo Scientific), Bcl-2 (моноклон 8C8, фірма Thermo Scientific), caspase-3 (поліклон 8C8, фірма Thermo Scientific) на серійних зрізах товщиною 4–5 мкм [6]. На предметне скло з адгезивною рідиною наносили зрізи з наступною депарафінізацією шляхом нагрівання на водяній бані в цитратному буфері з pH 6,0 упродовж 30 хвилин після досягнення температури 98°C та автоклавуванні впродовж 5 хвилин при температурі 121°C [7]. Для оцінки специфічності імуногістохімічного забарвлення проводили контрольні реакції. На наступному етапі з залученням системи візуалізації LSAB2 та EnVision (DakoCytomation) проводили обробку скелець або препаратів мозку з кожним реагентом упродовж 10 хвилин з проміжним промиванням у ТРИС-буферному розчині. В якості хромогена використовували DAB (DakoCytomation). Для диференціювання структур тканин гіпокампу зрізи додатково забарвлювали гематоксиліном Майєра протягом 1–3 хвилин. Дегідратацію і поміщення в канадський бальзам проводили відповідно до прийнятих стандартів [7]. Кількісну оцінку процесів апоптозу або проліферації проводили шляхом підрахунку позитивно зафарбованих елементів (ядер клітин та апоптичних тілець) в 10-и полях зору. Гістологічний аналіз усіх зразків головного мозку аналізували під світловим мікроскопом Axioskop 40 (Німеччина, «Carl Zeiss»), ок. W-PI 10x/23, об. 10, 20, 40. Для фотофіксації використовували фотоапарат Canon PC 1200 Power Shot A640, 10,0 MegaPixels через Adaptor tube for Canon Soligor A 610/A620 55 mmTele; Wale + Carl Zeiss 426126. Обробку отриманих мікрофотографій проводили за допомогою програмного забезпечення AxioVs40 V 4.6.3.0 («Carl Zeiss

Imaging Solutions GmbH», Німеччина). Кількісну оцінку процесів апоптозу проводили шляхом підрахунку позитивно зафарбованих елементів (ядер клітин та апоптичних тілець) в 10 полях зору.

Усі експерименти були проведені відповідно до існуючих міжнародних вимог і норм гуманного відношення до тварин (Конвенція Ради Європи від 18.03.1986 р.; Закон України від 21.02.2006 р. №3447-IV), що затверджено на засіданні комісії з питань біомедичної етики ДЗ «ДМА МОЗ України».

Для встановлення відмінностей ознак, що реєструвалися, між контрольною та експериментальною групою тварин використовували критерій Ст'юдента (t).

Результати та їх обговорення

У результаті проведеного імуногістохімічного дослідження були оцінені імуноморфологічні показники апоптозу та проліферації з використанням первинних антитіл p53, Ki67, Bax та caspase-3 в ділянках гіпокампу CA1, CA3 та DG (зубчата звивина) щурів контрольної групи та тварин з експериментальною КМП. Серед досліджених зразків позитивну реакцію було виявлено лише з імуногістохімічним маркером проліферації Ki-67 та маркером апоптозу caspase-3. Це, скоріш за все, пов'язано з пізнім дослідженням гіпокампу, а саме через 5 тижнів від початку відтворення КМП, коли вже ймовірні процеси апоптозу відбулися.

На рисунку 1 представлено зразки різних полів гіпокампу щурів контрольної групи, на яких не було виявлено реакції з маркером Ki-67.

На рисунку 2 представлено зразки різних полів гіпокампу щурів експериментальної групи в яких було проведено імуногістохімічну реакцію з маркером Ki-67.

При оцінці проліферативної реакції (маркер проліферації Ki-67) нервової тканини у щурів з КМП була виявлена імунопозитивна реакція переважно в ендотеліоцитах як великих судин, так і в капілярів (рис. 2), що може свідчити про компенсаторну реакцію судин на циркуляторну гіпоксію. Також на зрізах головного мозку в поліморфному шару гіпокампу зустрічалися поодинокі імунопозитивні гліоцити, причому за межами гіпокампу експресія проліферативного маркеру була більш насичена (рис. 2).

Відомо, що caspase-3 є одним із ключових ефektorів апоптозу. Підвищення каспазної активності є проявом активації запрограмованої загибелі клітин внаслідок впливу вільнорадикальних процесів [4]. Враховуючи дані про те, що на тлі КМП виникає циркуляторна гіпоксія, до якої залучається й головний мозок [8] і свідчення про те, що при цьому відбувається каскад патобіохімічних реакцій з утворенням вільних радикалів [9], було застосовано саме цей імуногістохімічний маркер.

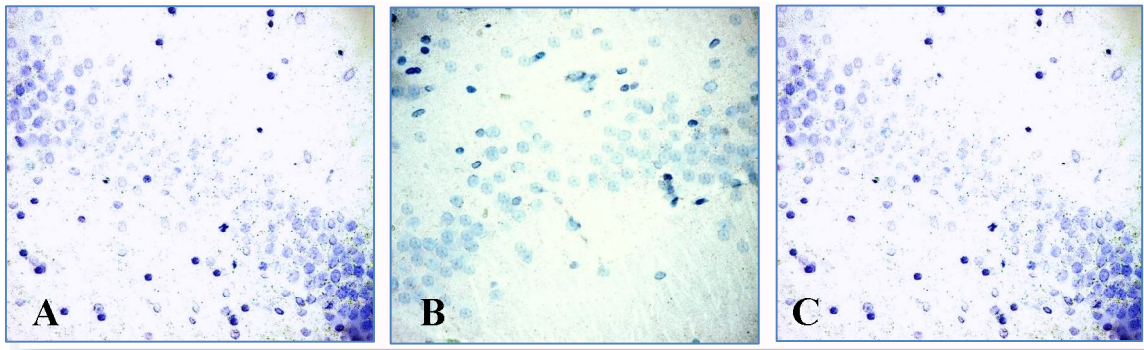


Рис. 1. Гіпокамп щура контрольної групи. А- поле CA1; В – поле DG; С – поле CA3. Імуногістохімічна реакція з Ki-67. ×400.

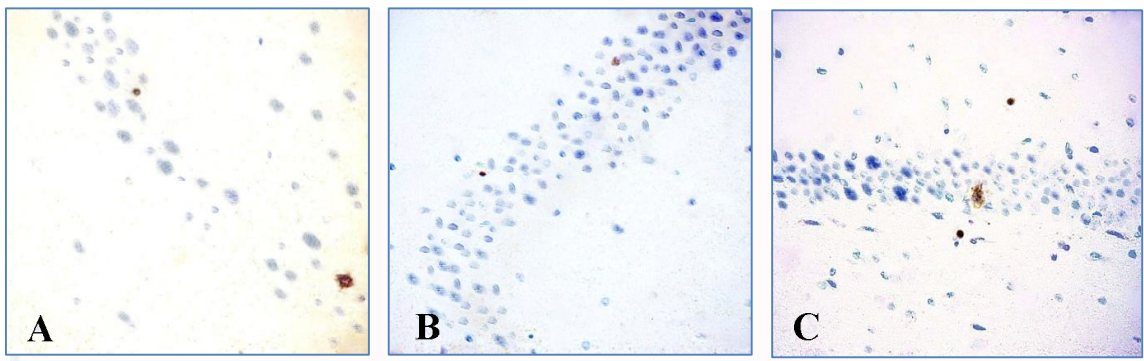


Рис. 2. Гіпокамп щура експериментальної групи. А- поле CA1; В – поле DG; С – поле CA3. Імуногістохімічна реакція з Ki-67. ×400.

На рисунку 3 представлено зразки різних полів гіпокампу щурів контрольної групи, на яких не було виявлено реакції з маркером caspase-3.

На рисунку 4 представлено зразки різних полів гіпокампу щурів експериментальної групи в яких було проведено імуногістохімічну реакцію з маркером caspase-3.

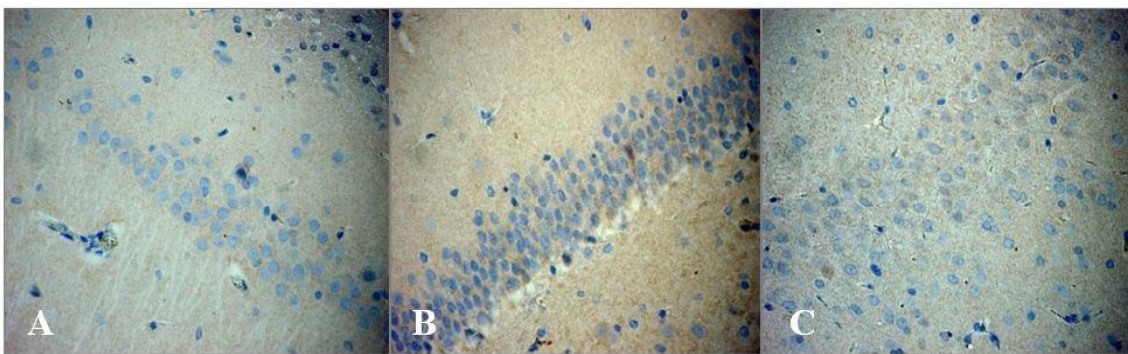


Рис. 3. Гіпокамп щура контрольної групи. А- поле CA1; В – поле DG; С – поле CA3. Імуногістохімічна реакція з caspase-3. ×400.

Тож, в зубчастій звивині та полях CA1 та CA3 гіпокампу експериментальних щурів імунопозитивну реакцію проявляли одиночні клітини

(рис. 4), що достовірно не відрізнялося від показників контрольної групи, проте може свідчити про остаточні ознаки апоптозу, що вже відбувся.

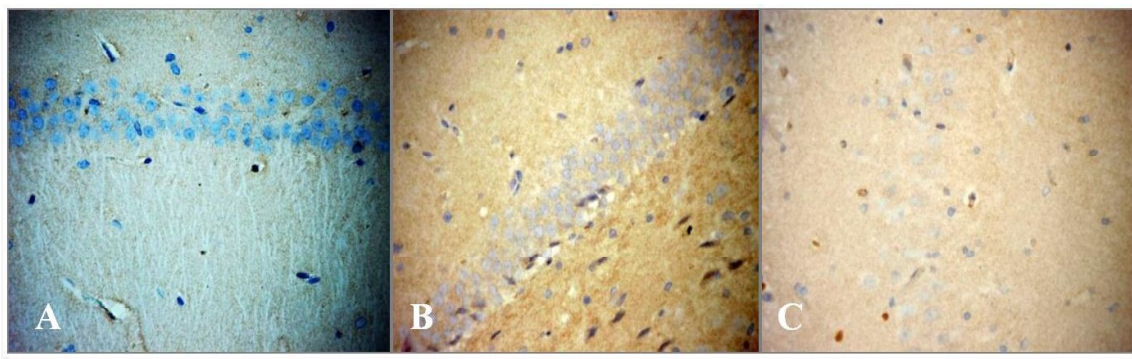


Рис. 4. Гіпокамп щура експериментальної групи. А- поле CA1; В – поле DG; С – поле CA3. Імуногістохімічна реакція з caspase-3. $\times 400$.

Підсумок

Імуногістохімічне дослідження реакції нейронів гіпокампу, а саме пірамідного шару в полях CA1, CA3 та DG довело, що розвиток експериментальної КМП призводить до поступової проліферації судин гіпокампу у відповідь на гіпоксію з одночасною гліальною проліферацією.

Перспективи подальших досліджень:

подальше дослідження експресії імуногістохімічних маркерів гіпокампу та інших відділів головного мозку в різні терміни експериментальної кардіоміопатії є перспективним напрямком для встановлення патогенезу когнітивних порушень на тлі серцево-судинних захворювань.

Літературні джерела References

1. Rathi S, Deedwania PC. [The epidemiology and pathophysiology of heart failure]. *Med Clin North Am.* 2012 Sep;96(5):881-90. doi: 10.1016/j.mcna.2012.07.011.
2. Ampadu J, Morley JE. Heart failure and cognitive dysfunction. *Int J Cardiol.* 2015 Jan 15;178:12-23. doi: 10.1016/j.ijcard.2014.10.087.
3. Antofiichuk TM, Sirota BV, Len'kov OM. [Prooxidative-antioxidant system of brain structures in the conditions of his ischemic injury against the background of impaired carbohydrate metabolism in rats]. *Hyst.* 2012;14:117. Ukrainian.
4. Arya A, Meena R, Sethy NK, Das M, Sharma M, Bhargava K. NAP (davunetide) protects primary hippocampus culture by modulating expression profile of antioxidant genes during limiting oxygen conditions. *Free Radic Res.* 2015 Apr;49(4):440-52. Stefanova AV, editor: [Preclinical studies of drugs: guidelines]. Kyiv: Avitsenna; 2002. 568 p. Ukrainian.
5. Petrov SV Raikhlin NT, editors. [Manual of immunohistochemical diagnostics of human tumours]. Kazan: Titul; 2004. 456 p. Russian.
6. Korzhevskii DE, Giliarov AV. [Basics of histological techniques]. St Petersburg: SpetsLit; 2010. 95 p. Russian.
7. Kindermann I, Fischer D, Karbach J, Link A, Walenta K, Barth C, Ukena C, Mahfoud F, Köllner V, Kindermann M, Böhm M. Cognitive function in patients with decompensated heart failure: the cognitive impairment in heart failure (CogImpair-HF) study. *Eur J Heart Fail.* 2012 Apr;14(4):404-13. doi: 10.1093/eurjhf/hfs015.
8. Mendzheritskii AM, Karantysh GV, Koshcheleva ON, Mihaleva II. [Activity of caspase-3 and free radical-mediated processes in rat brain after myocardial infarction]. *Neurochem J.* 2008;2(4):283-8. Russian.

Колдунов В.В., Родинский О.Г., Козлова Ю.В, Гербас Т.Ю. Анализ экспрессии иммуногистохимических маркеров апоптоза и пролиферации в гиппокампе крыс при экспериментальной кардиоміопатии.

Реферат. С целью оценки экспрессии иммуногистохимических маркеров в гиппокампе крыс при экспериментальной кардиоміопатии, крысам экспериментальной группы вводили доксорубицин. Крысам контрольной группы - 0,9% NaCl. Использовали первичные антитела к p53, Ki67, Bax, Bcl-2, caspase-3. Среди исследованных образцов положительная реакция была обнаружена только с маркером пролиферации Ki-67 и маркером апоптоза caspase-3, что свидетельствовало о постепенной пролиферации сосудов гиппокампа в ответ на гипоксию с одновременной глиальной пролиферацией.

Ключевые слова: гиппокамп, кардиоміопатия, крысы.