

А.Т.Кенюк

ДВНЗ «Ужгородський національний університет»

**Ключові слова:** суперімпозиція, резорбція кісткової тканини, періімплантатна область.

Надійшла: 11.08.2016

Прийнята: 05.09.2016

DOI: <https://doi.org/10.26641/1997-9665.2016.3.180-187>

УДК 616.314-76-77-089.843

## ПЕРСПЕКТИВА ВИКОРИСТАННЯ ПРИНЦИПУ СУПЕРІМПОЗИЦІЇ ЗОБРАЖЕНЬ В ХОДІ РЕЄСТРАЦІЇ ДИНАМІЧНИХ ЗМІН КІСТКОВОЇ ТКАНИНИ В ПЕРІІМПЛАНТАТНІЙ ОБЛАСТІ

**Реферат.** Принцип суперімпозиції зображень є частковим випадком принципу суперпозиції, що дозволяє співставляти досліджувані ділянки з можливістю їх сегментного аналізу та дискретного порівняння для візуалізації та об'єктивізації змін в конкретній анатомічній області. З використанням даного принципу можливе ефективне проведення верифікації змін рівня резидуального гребня після установки дентальних імплантів з подальшою реєстрацією динаміки процесів ремоделювання кістки у різні терміни після ятрогенного втручання. Таким чином, впровадження подібного алгоритму оцінки дозволяє не тільки деталізувати параметри втрати кісткової тканини в періімплантатній області, а й розширити можливості для вивчення впливу сукупних ятрогенних та біологічних факторів дентальної імплантації на розвиток циркулярної втрати кісткової тканини, яка може бути зареєстрована лише з використанням методів комп'ютерної томографії.

**Morphologia.** – 2016. – Т. 10, № 3. – С. 180-187.

© А.Т.Кенюк, 2016

✉ [dr.kat@ukr.net](mailto:dr.kat@ukr.net)

**Kenyuk A.T. Perspectives of images superimposition principle use during the registration of peri-implant bone dynamic changes.**

**ABSTRACT. Background.** Analysis of peri-implant bone level changes with the use of superimposition principle is argued by the specific remodeling process of bone structure under various mechanical loads, and justified by the possibilities of graphic images modalities provided by cone-beam computer tomography. **Objective.** To provide a retrospective analysis of superimposition principle use in dental practice according to the literature data and to develop adapted approach for peri-implant bone changes evaluation by a graphical investigation algorithm of CT scanning results. **Methods.** Retrospective analysis of the literature was provided with the use of Google Scholar and keyword search principle using words "superimposition", "dental", "tomography" as main references. DICOM-files of patients who have undergone the procedure of dental implantation at the University Dental Clinic (Uzhgorod National University) were used as objects of the experimental study. Files of .dcm format were converted to the .stl format with the use of Invesalius 3 software (CentrodeTecnologiaInformaçãoRenatoArcher). Superimposition of STL model was provided in Geomagic®Control™ by the function of "Best-fit alignment". Individualized volumetric bone loss at peri-implant region was calculated by the formula:  $V_{ind} = V_{c.u.} * HU$  (where  $V_{ind}$ —an individual volume reduction of bone tissue, an indicator of bone resorption level defined by superimposition principle, and HU - an indicator of bone density defined in terms of Hounsfield units). **Results.** Principle of image superimposition is a partial representation of the superposition method, which allows to impose the studied areas with the possibility of their segmental analysis and discrete comparison for the visualization and objectification of changes in a particular anatomical region. Proposed algorithm of STL files superimposition formed from DICOM results of CT-scanning provides an adaptive approach for evaluation of individual volume reduction of bone tissue in conventional units due to the offered novel formula. **Conclusion.** Practical use of super imposition principle can be effective during the verification of residual ridge changes after dental implantation with the ability to register dynamics of bone remodeling processes at different time's periods after iatrogenic intervention. Thus, the use of such evaluation algorithm may not only deploy settings of bone loss at the peri-implant area, but also expands the opportunities to evaluate the effect of comprehensive iatrogenic and biological factors on circular bone loss around dental implant, which can be registered only with use of computed tomography method.

**Key words:** superimposition, bone resorption, peri-implant region.

### Citation:

Kenyuk AT. [Perspectives of images superimposition principle use during the registration of peri-implant bone dynamic changes]. *Morphologia*. 2016;10(3):180-7. Ukrainian.

### Вступ

Значний фрагмент медичної діагностики на сьогодні припадає саме на додаткові методи об-

стеження з використанням принципів дії рентгенологічного випромінювання, магнітно-резонансного ефекту чи особливостей природи ульт-

развуку, з подальшою репрезентацією отриманих результатів у формі статичних або ж динамічних графічних даних [1, 2, 3]. Доцільно відмітити, що пошук підходів до об'єктивізації подібних даних шляхом аналізу отриманих графічних зображень залишається актуальною науково-практичною проблемою [4]. Можливості сучасної конусно-променевої комп'ютерної томографії у стоматологічній практиці забезпечують лікарів-стоматологів широким спектром додаткових інструментів для планування та прогнозування різного роду ятрогенних втручань, як і сукупністю додаткових опцій для об'єктивної оцінки результатів стоматологічного лікування у різні періоди спостереження [4, 5, 6]. Зростання частки цифрового планування та контролю за змінами окремих елементів зубо-щелепового апарату значно підвищують показник якості надання стоматологічних послуг, оскільки сукупність зрізів отриманих в ході КПКТ-сканування дозволяє не тільки передбачити та попередити виникнення низки ятрогенних ускладнень, а й провести достовірну оцінку відповідних параметрів змін незалежними органами згідно відповідних критеріїв. Основною проблемою знову ж таки залишаються модифікація та адаптація існуючих критеріїв якості проведення стоматологічного лікування до широких можливостей комп'ютерної томографії та новітніх інструментів графічного аналізу отриманих томографічних зрізів [7, 8]. Попередній досвід використання суперімпозиції зображень як специфічного алгоритму аналізу вихідних графічних даних у стоматологічній галузі зводився до верифікації динамічних змін зубо-щелепового апарату пов'язаних з фізіологічним ростом щелеп після виконання відповідних ортогнатичних втручань та змін, що виникли внаслідок оперативного лікування [9, 10]; забезпечення процесу ідентифікації осіб за даними стоматологічного статусу та параметрами співставлення ідентифікаційних областей лицевого скелету [11, 12]; реалізації принципу суміщення в ході планування комплексного стоматологічного лікування шляхом використання CAD/CAM технологій, сканування зубного ряду (гіпсової моделі) та аналізу даних конусно-променевої комп'ютерної томографії [13, 14]. Сучасні комп'ютерні томографи адаптовані до потреб стоматологічної діагностики з можливістю отримання зрізів товщиною до 1 мм дозволяють проаналізувати зміни кісткової тканини щелеп на субміліметровому рівні, що в свою чергу значно розширює перспективу аналізу впливу факторів різної природи на процес редукції резидуального гребня у періімплантатній ділянці, а реєстрація такого додаткового параметру як показника оптичної щільності за Хаусвільдом у різні часові періоди, дозволяє глибше зрозуміти характер структурних змін у кортикальному та губчастому компоненті оточуючої

тканини щелеп.

Адаптація кісткової тканини зубо-щелепового апарату до навантаження з боку інтраосального титанового елемента забезпечується завдяки активній діяльності так званих базових мультіклітинних кісткових юнітів, які виконують ключову функцію в процесі ремоделювання через ряд послідовних етапів активації, резорбції та формування. Процес ремоделювання на думку Hart (2001) знаходиться під строгим контролем фізіологічної системи, що складається із ланцюга складових сенсора-трансдуктор-компаратора та зворотного зв'язку, що є взаємопов'язаними та такими, що визначають характер перебудови кістки у місці її подразнення [15]. За подібним алгоритмом була побудована так звана теорія механостата Фроста, згідно якої існують специфічні правила адаптації кісткової тканини залежно від рівня прикладеного навантаження [16]. При умові, що ступінь деформації знаходиться в рамках звичних показників, рівень перебудови кістки не виходить за межі вікна адаптації, однак при зростанні деформації до рівня перевантаження активізуються процеси формування кісткової тканини із збільшенням показників її щільності. За умов патологічної деформації система виходить за межі рівноваги ремоделювання, внаслідок чого превалюють процеси резорбції. Таким чином, Вольфом було встановлено основні принципи перебудови кістки під впливом механічного стимулу, проте обрамлення такої ідеї у конкретні чисельні показники триває і досі, що аргументує появу все нових математичних моделей ремоделювання кісткової тканини при дії різних внутрішніх та зовнішніх чинників [17]. Значення показники щільності у розрізі даних теорій було детально розглянуто через парадигму так званого шляху внутрішнього ремоделювання, яка передбачає тісний взаємозв'язок параметрів траєкторії перебудови в залежності від напрямку дії сили та зміни вихідних показників пористості кісткової структури як похідної функції від часу. Значення особливостей механічного навантаження в свою чергу було розглянуто не тільки в якості пускового фактору перебудови кістки під впливом зовнішніх чинників, а й як регуляційного механізму тканинної диференціації (з урахуванням впливу дилатаційної та деформаційної напруги як складових гіпотези механо-регуляторної тканинної диференціації Carter-Beaupre, 2007) [18].

Таким чином, резюмуючи особливості перебудови кісткової тканини під дією різних механічних навантажень, а також сучасні можливості реєстрації змін зубо-щелепового апарату з використанням конусно-променевої комп'ютерної томографії, доцільно проаналізувати перспективу імплементації принципу суперімпозиції графічних зображень з метою об'єктивізації змін рівня резидуального гребня в періімплантатній

області.

### **Мета**

Мета – провести ретроспективний аналіз використання принципу суперімпозиції зображень у стоматологічній практиці за даними літературних джерел та розробити адаптований підхід до оцінки змін рівня періімплантатної кісткової тканини з використанням алгоритму графічного суміщення результатів комп'ютерної томографії.

### **Матеріали та методи**

Ретроспективний аналіз літературних джерел проводився з використанням пошукової системи Google Scholar за ключовими словами “superimposition”, “dental”, “tomography” та їх аналогів українською та російською мовами. Аналіз відібраних публікацій проводився з використанням методу контент-аналізу, прийомів якісної оцінки текстового матеріалу, та групуванням чисельних даних, представлених в якості результатів проведених наукових досліджень у прикладному програмному забезпеченні Microsoft Excel (Microsoft Office, 2016). Реалізація суперімпозиції результатів комп'ютерної томографії проводилась за алгоритмом конвертації файлів формату .dcm у формат .stl. З метою оптимізації процесу графічного суміщення зона інтересу формувалась як область фрагментації з радіусом у 1 см навколо встановлених дентальних імплантатів на основі отриманих полігональних моделей. В ході апробації принципу суперімпозиції для оцінки змін періімплантатної кісткової тканини були використані уже наявні в базі Університетської стоматологічної поліклініки результати комп'ютерної томографії пацієнтів до початку лікування та у трьохмісячний термін після проведення імплантологічного втручання (додаткових комп'ютерно-томографічних досліджень суто з метою апробації запропонованого методу не проводилось). Показник індивідуалізованої об'ємної втрати кісткової тканини навколо дентального імплантата обраховувався в умовних одиницях за формулою:  $V_{\text{нд}} = V_{\text{у.о.}} \cdot \text{HU}$  (де  $V_{\text{нд}}$  – індивідуальний показник об'єму редукції кісткової тканини,  $V_{\text{у.о.}}$  – показник резорбції кісткової тканини визначений методом суперімпозиції, а  $\text{HU}$  – показник щільності кісткової тканини визначений в одиницях Хаунсвільда).

### **Результати та їх обговорення**

Результати комп'ютерно-томографічної діагностики зубо-щелепового апарату в ході послідовного процесингу отриманих даних на виході репрезентуються у вигляді файлів формату DICOM (Digital Imaging and Communications in Medicine), що є специфічним стандартом зберігання, передачі і візуалізації медичних зображень [4, 5]. По своїй структурі файл формату .dcm представляє собою набір зрізів томографічного дослідження (серії кадрів) з відповідною супроводжуючою інформацією, а також передбачає наявність інформаційного заголовка, в

якому у формі стандартизованої серії тегів та їх угруповань зашифровано персональні дані пацієнта. Крім того, інформаційний заголовок («header») також містить інформацію щодо параметрів самого зображення: його розмірів, величини матриці, певних елементів необхідних для коректної візуалізації реформату на дисплеї комп'ютера [19, 20]. Наявність інформаційного заголовку також дозволяє оператору визначити вихідні параметри первинного КТ-дослідження та при можливості відкоректувати настройки сканування на іншому КТ-апараті для отримання вихідних зображень із аналогічними цифровими параметрами. Враховуючи біоетичні критерії медичних досліджень та необхідність забезпечення приватної анонімності пацієнтів інформаційний заголовок, що є невід'ємною частиною набору даних DICOM, може бути видалений з загального об'єму інформації, або ж анонімований у прикладному програмному забезпеченні.

З точки зору графічної інтерпретації принцип суперпозиції використовується для суміщення двох об'єктів, при якому дані об'єкти неможливо диференціювати, тобто відбувається процес їх повного сумісного накладання. Частковим варіантом суперпозиції є суперімпозиція – процес суміщення графічних об'єктів, при якому реєстратор має змогу диференціювати співставленні об'єкти, та оцінити кожен із них відокремлено від іншого. Специфіка аналізу графічних об'єктів шляхом суперімпозиції зображень забезпечує не тільки можливість для оцінки динамічних змін усієї досліджуваної системи чи окремого органу протягом певного періоду часу, а й дозволяє прослідкувати взаємозалежні зміни їхніх структурних елементів, що, врешті, можуть виступати самостійними цільовими об'єктами дослідження [21, 22].

Структурно-функціональна цілісність кісткової тканини щелеп визначається її адаптаційним потенціалом до функціональних навантажень та сукупністю компенсаційних механізмів, які забезпечують оптимальний процес перебудови відповідно до стохастичної моделі Frost та закону Вольфа. Закономірним результатом дентальної імплантації у всіх пацієнтів є зниження висоти альвеолярного гребеня, при цьому ступінь зниження цієї висоти, а також швидкість та повноцінність процесів остеоінтеграції значною мірою залежить від виду імплантатів та супутніх лікувально-профілактичних заходів. Кількісна верифікація морфологічних характеристик контакту імплантат-кістка, зокрема співвідношення кортикальної та губчастої кісткової тканини, геометрії розташування трабекул, обсягу трабекулярної частини кістки, трабекулярного інтервалу суттєво покращують здатність доказової оцінки стану біологічної системи, проте інвазивний характер подібних підходів та неможливість оперативного отримання кінцевих результатів через

необхідність проведення низки лабораторних досліджень значно обтяжують можливості використання даних методів у клінічній практиці. Об'ємні та структурні зміни кісткової тканини щелеп аргументують доцільність використання таких підходів візуалізації та дослідження тканин максиларно-фацилярної ділянки, які б не тільки враховували полівекторну направленість фізіологічних чи патологічних процесів організму, або ж наслідків ятрогенного втручання, а й для яких можливою була б адаптація ряду математичних алгоритмів, що оптимізують якість рентгенологічних досліджень з метою дослідження змін кісткової тканини у періімплантатній ділянці [23, 24]. Таким чином, особливості змін кісткової тканини зубо-щелепового апарату є унікальним предметом дослідження з використанням можливостей комп'ютерної томографії та специфічних алгоритмів графічного аналізу, в тому числі і з використанням принципу суперімпозиції.

Sakima M.T та колеги (2004) описали успішний підхід використання принципу суперімпозиції на бокових цефалограмах з метою оцінки змін міжщелепових співвідношень в ході росту дитячого організму, при цьому з метою визначення вертикальних змін лицевого скелету дослідниками було рекомендовано використання основи черепа в якості реперної точки для графічного суміщення об'єктів [25]. Однак при використанні принципу суперімпозиції на планіметричних знімках виникають труднощі із адекватним позиціонуванням області дослідження, стабілізацією та уніфікацією положення голови пацієнта та магніфікацією (масштабуванням) вихідного зображення, крім того виникає потреба пошуку достовірних конкордатних точок, на основі яких відбувалось би накладання площинних реформатів. Як наслідок, в результаті суперімпозиції результатів панорамної чи прицільної рентгенографії необхідно обов'язково враховувати можливість виникнення індивідуальних, асоціативних, орієнтаційних, геометричних та технічних похибок, які унеможливають досягнення ефективних результатів аналізу змін конкретної анатомічної області з використанням принципу нашарування зображень. Розвиток комп'ютерно-томографічних методів дослідження дозволив нівелювати вплив усіх вищеперелічених негативних факторів, окрім орієнтаційних аспектів, які можуть бути успішно відкоректовані в ході виконання відповідного алгоритму графічного процесингу тривимірних реформатів. Крім того, завдяки принципам побудови результатів КТ-досліджень можливо використовувати принцип суперімпозиції і в трансверсальній площині зображень, що було неможливим у випадках звичайних рентгенологічних досліджень, які забезпечували отримання лиш планіметричних результатів, а також адаптацію відповідних умов

для сегментарного аналізу як окремих анатомічних ділянок, так і комплексу кісток щелеп в цілому. Тому Tai K. та колеги (2010) з аналогічною метою використовували уже алгоритм трансформації отриманих DICOM-даних у полігональні моделі, після чого проводився етап безпосередньої суперімпозиції. При цьому дослідники знову ж таки вказали на надійність основи черепа як основної координатної точки графічного суміщення для верифікації змін та ротації нижньої щелепи в процесі росту чи внаслідок проведених ятрогенних втручань [26]. Cevidanes L.H.S. (2005) в свою чергу описав підхід до оцінки віддалених результатів ортогнатичної хірургії зубо-щелепового апарату з використанням алгоритму опрацювання трьохвимірних об'єктів в програмному забезпеченні VALMET, де різницю між двома об'єктами досліднику вдалось верифікувати за колористичною картою несуміщення [10]. Park J. (2013) описав можливість використання принципу суперімпозиції для реєстрації позиції та ангуляції каналу доступу в структурі ортопедичної реставрації з опорою на дентальний імплантат [13], таким чином розширивши можливості використання специфічного графічного алгоритму до конкретних клінічних потреб попереднього планування ортопедичного лікування. Тільки в 2012 році Ahmad R. представив оригінальний підхід до оцінки процесу ремоделювання кісткової тканини щелеп з використанням принципу суперімпозиції результатів комп'ютерної томографії [27]: обробка отриманих реконструкцій проводилась шляхом теселяції (автоматичного процесу аддитиву фігур у полігональну сітку зображення з метою підвищення параметрів деталізації), а суперімпозиція за частково мануальним типом з кінцевим автоматичним співставленням. В результаті дослідження вдалось встановити факт апікального зміщення і стоншення кортикальної пластинки щелеп в ділянці опори ортопедичного протеза на дентальні імплантати. Таким чином, із проаналізованих вище результатів наукових досліджень, можна зробити висновок, що принцип суперімпозиції зображень використовується у стоматологічній практиці переважно з метою реєстрації якісних змін зубо-щелепового апарату, або ж структури кісткової тканини, однак перспектива впровадження такого з метою визначення точних чисельних показників змін резидуального гребня в періімплантатній області досі залишається відкритим науково-практичним питанням.

З метою реалізації поставленої мети нами був запропонований наступний алгоритм суперімпозиції. Спочатку первинний набір DICOM даних пацієнта, що використовувався до імплантації з метою планування процедури, імпортують в програмне забезпечення Invesalius 3 (Centro de Tecnologia da Informação Renato Archer), що забезпечує експорт файлів формату STL із файлів

формату DICOM. Аналогічну процедуру конвертації здійснюють також для повторного набору даних DICOM (вибірка досліджуваних повторних зрізів була сформована із результатів дослідження пацієнтів через 3 місяці після імплантації). Після того, обидва набори даних імпортують у програмне забезпечення Geomagic®Control™ (3DSYSTEMS), в якому безпосередньо реалізується процес суперімпозиції з використанням функції “Best fit alignment”. Попередньо у цьому ж програмному забезпеченні проводять сегментацію отриманих стерео-моделей та їх преорієнтацію, що дозволяє скоротити часові та апаратні

затрати в ході реалізації автоматичного алгоритму співставлення. Для суперімпозиції зображень при будь-якому методі суміщення використовується ітеративний алгоритм найближчих точок (Iterative Closest Point — ICP), таким чином досягається мінімізація різниці між двома масивами графічної інформації у форматі реального часу. В ході його реалізації відбувається чисельне зміщення та реорієнтація об’єктів дослідження для зведення відстані між порівнюваними поверхнями до мінімально допустимого значення (рис. 1-2).

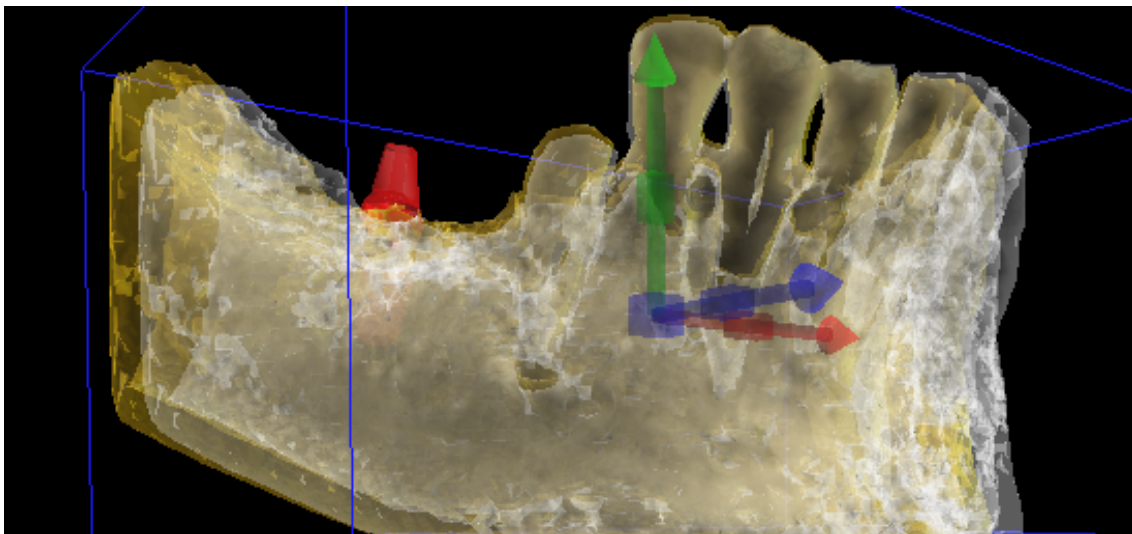


Рис. 1. Схематичне зображення реалізації принципу суперімпозиції.

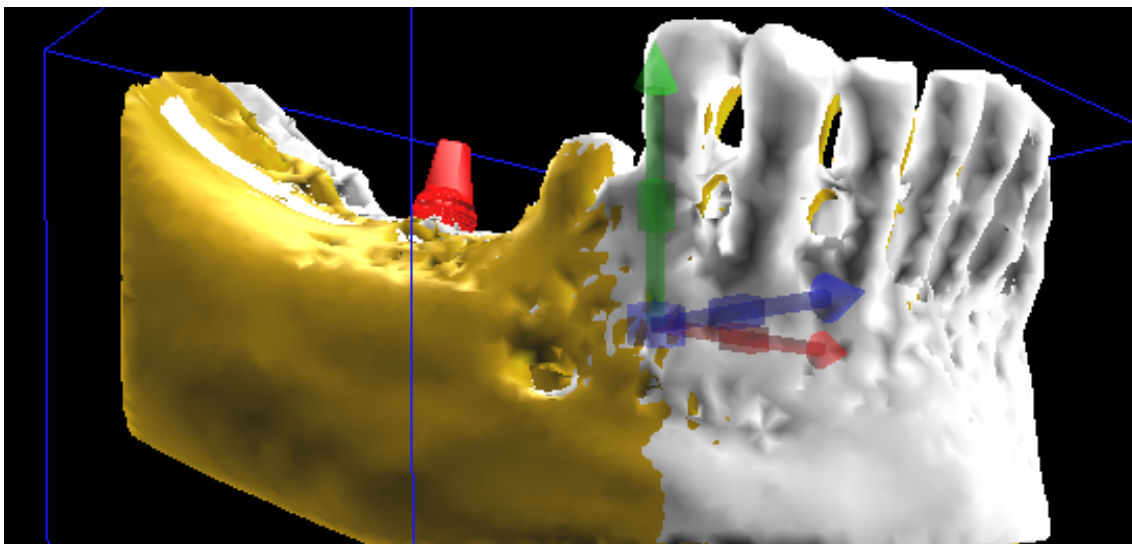


Рис. 2. Схематичне зображення реалізації принципу суперімпозиції – кінцева стадія суміщення.

В результаті суперімпозиції було обраховано об’єм втрати кісткової тканини навколо дентальних імплантів в умовних одиницях зображення, після чого отримані показники помножили на середні значення щільності кісткової тка-

нини за Хаунсвільдом в області інтересу (радіусом 1 см від центру імплантата). Визначення останніх проводили за допомогою спеціалізованого в’ювера OnDemand3D™ (Cybermed Inc.). Паралельно на томографічних зрізах проводили

незалежне визначення втрати кісткової тканини навколо дентальних імплантатів з медіальної та дистальної сторін встановленої титанової інфраконструкції. При цьому було визначено високі рівні кореляції отриманих даних суперімпозиції і показників редукції кісткової тканини з медіальної та дистальної сторін імплантату, що відповідали значенню коефіцієнта Пірсона в 0,92, а також залежність показника об'ємної редукції кісткової тканини від вихідних показників оптичної щільності кістки за Хаунсвільдом – 0,88 ( $p \leq 0,1$ ): найвищі показники редукції кісткової тканини були відмічені у фронтальній області нижньої щелепи – 2,36-2,89 у.о. (0,36-0,44 мм з медіальної та дистальної сторін імплантату), в той час як у всіх інших топографічних областях параметр резорбції періімплантатної кісткової тканини практично не відрізнялись. Реєстрація подібної залежності аргументує доцільність обрахунку показників редукції періімплантатної кісткової тканини з урахування абсолютних параметрів щільності визначених в одиницях Хаунсвільда. Враховуючи середні математичні дані щільності та об'ємної величини резорбції нами були обраховані індивідуальні показники втрати кісткової тканини через три місяці після імплантації за формулою  $V_{ind} = V_{y.o.} * HU$ , де  $V_{ind}$  – індивідуальний показник об'єму редукції кісткової тканини,  $V_{y.o.}$  – показник резорбції кісткової тканини визначений методом суперімпозиції, а  $HU$  – показник щільності кісткової тканини визначений в одиницях Хаунсвільда, що мали наступний вигляд: у віковій групі до 45 років у фронтальному відділі верхньої щелепи – 1299,32, у дистальному відділі верхньої щелепи – 720,05, у фронтальному відділі нижньої щелепи – 1820,62, у дистальному відділі нижньої щелепи – 1338,05; у віковій групі 45-55 років у фронтальному відділі верхньої щелепи – 1509,57, у дистальному відділі верхньої щелепи – 933,04, у фронтальному відділі нижньої щелепи – 2066,06, у дистальному відділі нижньої щелепи – 1498,12; у віковій групі 55-65 років у фронтальному відділі верхньої щелепи – 1117,61, у дистальному відділі верхньої щелепи – 941,09, у фронтальному відділі нижньої щелепи – 1885,58, у дистальному відділі нижньої щелепи – 1252,54; у віковій групі старших 65 років у фронтальному відділі верхньої щелепи – 1195,92, у дистальному відділі верхньої щелепи – 896,73, у фронтальному відділі нижньої щелепи – 2200,71, у дистальному відділі нижньої щелепи – 1387,30.

За даними Ö.S. Sezgin та колег (2013) при верифікації точності оцінки об'єму кісткових дефектів за результатами КПКТ та з використанням принципу Кавальєрі були визначено, що товщина томографічного зрізу значною мірою впливає на достовірність отриманих результатів. В експерименті дослідниками було доведено, що при товщині зрізу в 1,4 і 2,2 мм відбувається сут-

тєва недооцінка об'єму кісткових дефектів, а рекомендованими для подібних цілей є товщина томографічної секції до 1 мм [28]. Крім того, важливу роль в адекватності досліджень з використанням методу суперімпозиції зображень відіграють вихідні параметри отримання томографічних зрізів по типу розміру вокселя – структурної одиниці просторового реформату (тривимірного аналогу планіметричного пікселя). Розміри вокселя можуть змінюватись у двох напрямках: аналогічно резолюції пікселю у декартовій системі координат (розміри вокселя встановлюються відповідно до координатних прямих  $x$  та  $y$ ), а також у напрямку площини  $z$  (остання визначає товщину зрізу). В ході попередньо проведених підготовчих досліджень було встановлено, що зміна величини вокселя у планіметричній осі координат  $x$  значно впливає на якість та прецизійність отриманого зображення: при ізометрії параметрів висоти та ширини краща якість зображення спостерігалась при найменшій величині вокселя, в той же час рівень шуму при збільшенні відповідних критеріїв навпаки поступово зменшувався. Проте одночасно було встановлено, що зображення отримані з ізометричних малих вокселів в подальшому процесі трансформації експортуються у надскладні  $mesh$ (полігональні)-моделі, що ускладнює процедуру їх аналізу, а відповідно провокує виникнення оперативних помилок в ході обробки даних.

#### Підсумок

Принцип суперімпозиції зображень є частковим випадком принципу суперпозиції, що дозволяє співставляти досліджувані ділянки з можливістю їх сегментарного аналізу та дискретного порівняння для візуалізації та об'єктивізації змін в конкретній анатомічній області. З використанням даного принципу можливе ефективне проведення верифікації змін рівня резидуального гребня після установки дентальних імплантатів з подальшою реєстрацією динаміки процесів ремодельовання кістки у різні терміни після ятрогенного втручання. Таким чином, впровадження подібного алгоритму оцінки дозволяє не тільки деталізувати параметри втрати кісткової тканини в періімплантатній області, а й розширити можливість для вивчення впливу сукупних ятрогенних та біологічних факторів дентальної імплантації на розвиток циркулярної втрати кісткової тканини, яка може бути зареєстрована лише з використанням методів комп'ютерної томографії. Використання адаптованого програмного забезпечення разом із принципами стандартизації вихідних показників та файлового реформатування дозволяє проводити ефективний аналіз змін кісткової тканини на сегментарних ділянках щелеп фрагментованих для цільового дослідження, враховуючи при цьому індивідуальні показники щільності кісткової тканини, об'ємну

природу редукції висоти маргінального гребня та рекомендації щодо об'єктивізації показників в ході систематизації даних доказової бази.

#### Перспектива подальших досліджень

Важливим етапом процесу суперімпозиції зображень з метою визначення рівня редукції кісткової тканини в періімплантатній області залишається перевірка достовірності отриманих результатів графічного суміщення. Розробка підходів до оцінки якості проведеної суперімпозиції полягає в обрахунку фактичних даних метричного відхилення одного графічного об'єкту відносно іншого, таким чином в розрізі подальших досліджень можливо буде об'єктивізувати ефективність суперімпозиції шляхом суміщення тільки поверхонь об'єктів у порівнянні із алгоритмом воксельної реєстрації, що враховує ще й показ-

ники щільності кожного структурного елементу зображення; визначити мінімальну допустиму кількість реперних точок, які забезпечать відповідну успішність процедури; а також порівняти доцільність проведення манульної суперімпозиції та автоматичного злиття графічних об'єктів за встановленими координатами в адаптованому програмному забезпеченні. Важливим питанням залишається також розробка такого покрового протоколу суперімпозиції результатів комп'ютерної томографії, при якому використання даної процедури було можливим на середньостатистичному апаратному забезпеченні в рамках доцільних часових параметрів, не компрометуючи при цьому точності отриманих чисельних результатів.

#### Літературні джерела References

1. Doi K. Computer-aided diagnosis in medical imaging: historical review, current status and future potential. *Comput Med Imaging Graph.* 2007 Jun-Jul;31(4-5):198-211. DOI: 10.1016/j.compmedimag.2007.02.002
2. Iglehart JK. The new era of medical imaging: progress and pitfalls. *N Engl J Med.* 2006 Jun 29;354(26):2822-8. DOI: 10.1056/NEJMhpr061219
3. Patel N. Integrating three-dimensional digital technologies for comprehensive implant dentistry. *J Am Dent Assoc.* 2010 Jun;141 Suppl 2:20S-4S. DOI: 10.14219/jada.archive.2010.0357
4. Vandenberghe B, Jacobs R, Bosmans H. Modern dental imaging: a review of the current technology and clinical applications in dental practice. *Eur Radiol.* 2010 Nov;20(11):2637-55. doi: 10.1007/s00330-010-1836-1.
5. Dawood A, Patel S, Brown J. Cone beam CT in dental practice. *Br Dent J.* 2009 Jul 11;207(1):23-8. doi: 10.1038/sj.bdj.2009.560.
6. Benavides E, Rios HF, Ganz SD, An CH, Resnik R, Reardon GT, Feldman SJ, Mah JK, Hatcher D, Kim MJ, Sohn DS, Palti A, Perel ML, Judy KW, Misch CE, Wang HL. Use of cone beam computed tomography in implant dentistry: the International Congress of Oral Implantologists consensus report. *Implant Dent.* 2012 Apr;21(2):78-86. doi: 10.1097/ID.0b013e31824885b5.
7. Farman AG, Scarfe WC. Development of imaging selection criteria and procedures should precede cephalometric assessment with cone-beam computed tomography. *Am J Orthod Dentofacial Orthop.* 2006 Aug;130(2):257-65. DOI: 10.1016/j.ajodo.2005.10.021
8. Brown J, Jacobs R, Levring Jäghagen E, Lindh C, Baksi G, Schulze D, Schulze R; European Academy of DentoMaxillofacial Radiology. Basic training requirements for the use of dental CBCT by dentists: a position paper prepared by the European Academy of DentoMaxillofacial Radiology. *Dentomaxillofac Radiol.* 2014;43(1):20130291. doi: 10.1259/dmfr.20130291.
9. Cevidanes LH, Bailey LJ, Tucker SF, Styner MA, Mol A, Phillips CL, Proffit WR, Turvey T. Three-dimensional cone-beam computed tomography for assessment of mandibular changes after orthognathic surgery. *Am J Orthod Dentofacial Orthop.* 2007 Jan;131(1):44-50. DOI: 10.1016/j.ajodo.2005.03.029
10. Cevidanes LH, Styner MA, Proffit WR. Image analysis and superimposition of 3-dimensional cone-beam computed tomography models. *Am J Orthod Dentofacial Orthop.* 2006 May;129(5):611-8. DOI: 10.1016/j.ajodo.2005.12.008
11. Johansen RJ, Michael Bowers C. Positive dental identification using tooth anatomy and digital superimposition. *J Forensic Sci.* 2013 Mar;58(2):534-6. doi: 10.1111/1556-4029.12040.
12. Beaini TL, Duailibi-Neto EF, Chilvarquer I, Melani RF. Human identification through frontal sinus 3D superimposition: Pilot study with Cone Beam Computer Tomography. *J Forensic Leg Med.* 2015 Nov;36:63-9. doi: 10.1016/j.jflm.2015.09.003.
13. Park JI, Yoon TH. A three-dimensional image-superimposition CAD/CAM technique to record the position and angulation of the implant abutment screw access channel. *J Prosthet Dent.* 2013 Jan;109(1):57-60. doi: 10.1016/S0022-3913(13)60013-X.
14. Hernández-Alfaro F, Guijarro-Martinez R. New protocol for three-dimensional surgical planning and CAD/CAM splint generation in orthognathic surgery: an in vitro and in vivo study. *Int J Oral Maxillofac Surg.* 2013 Dec;42(12):1547-56. doi: 10.1016/j.ijom.2013.03.025.

15. Hart RT. Bone modeling and remodeling: theories and computation. In: Bone mechanics handbook; 2nd ed.; chapter 31. Boca Raton, FL: CRC Press; 2001. p. 1–42.
16. Chou HY, Jagodnik JJ, Müftü S. Predictions of bone remodeling around dental implant systems. *J Biomech.* 2008;41(6):1365-73. doi: 10.1016/j.jbiomech.2008.01.032.
17. Frost HM. A 2003 update of bone physiology and Wolff's Law for clinicians. *Angle Orthod.* 2004 Feb;74(1):3-15. DOI: 10.1043/0003-3219(2004)074<0003:AUOBPA>2.0.CO;2
18. Carter DR, Beaupré GS. Skeletal function and form: mechanobiology of skeletal development, aging, and regeneration. Cambridge University Press; 2007. 318 p.
19. Riddle WR., Pickens DR. Extracting data from a DICOM file. *Med Phys.* 2005 Jun;32(6):1537-41. DOI: 10.1118/1.1916183.
20. Grauer D, Cevidanes LS, Proffit WR. Working with DICOM craniofacial images. *Am J Orthod Dentofacial Orthop.* 2009 Sep;136(3):460-70. doi: 10.1016/j.ajodo.2009.04.016.
21. De Angelis D, Cattaneo C, Grandi M. Dental superimposition: a pilot study for standardising the method. *Int J Legal Med.* 2007 Nov;121(6):501-6. DOI: 10.1007/s00414-007-0198-y.
22. Eliášová H, Krsek P. Superimposition and projective transformation of 3D object. *Forensic Sci Int.* 2007 Apr 11;167(2-3):146-53. DOI: 10.1016/j.forsciint.2006.06.062
23. Isidor F. Influence of forces on peri-implant bone. *Clin Oral Implants Res.* 2006 Oct;17 Suppl 2:8-18. DOI: 10.1111/j.1600-0501.2006.01360.x
24. Lin D, Li Q, Li W, Swain M. Dental implant induced bone remodeling and associated algorithms. *J Mech Behav Biomed Mater.* 2009 Oct;2(5):410-32. doi: 10.1016/j.jmbbm.2008.11.007.
25. Sakima MT, Sakima CG, Melsen B. The validity of superimposing oblique cephalometric radiographs to assess tooth movement: an implant study. *Am J Orthod Dentofacial Orthop.* 2004 Sep;126(3):344-53. DOI: 10.1016/j.ajodo.2003.07.018
26. Tai K, Park JH, Mishima K, Hotokezaka H. Using superimposition of 3-dimensional cone-beam computed tomography images with surface-based registration in growing patients. *J Clin Pediatr Dent.* 2010 Summer;34(4):361-7. DOI: 10.17796/jcpd.34.4.w8n6321878105431
27. Ahmad R, Abu-Hassan MI, Li Q, Swain MV. Three dimensional quantification of mandibular bone remodeling using standard tessellation language registration based superimposition. *Clin Oral Implants Res.* 2013 Nov;24(11):1273-9. doi: 10.1111/j.1600-0501.2012.02566.x.
28. Sezgin OS, Kayıpmaz S, Sahin B. The effect of slice thickness on the assessment of bone defect volumes by the Cavalieri principle using cone beam computed tomography. *J Digit Imaging.* 2013 Feb;26(1):115-8. doi: 10.1007/s10278-012-9480-8.

**Кенюк А.Т. Перспектива использования принципа суперимпозиции изображений в ходе регистрации динамических изменений костной ткани в периимплантатной области.**

**Резюме.** Принцип суперимпозиции изображений является частным вариантом принципа суперпозиции, что позволяет сопоставлять изучаемые участки с возможностью их сегментарного анализа и дискретного сравнения для визуализации и объективизации изменений в конкретной анатомической области. С использованием данного принципа возможно эффективное проведение верификации изменений уровня резидуального гребня после установки дентальных имплантатов с дальнейшей регистрацией динамики процессов ремоделирования кости в разные сроки после ятрогенного вмешательства. Таким образом, использование подобного метода оценки позволяет не только детализировать параметры потери костной ткани в периимплантатной области, но и расширить возможности для изучения влияния совокупных ятрогенных и биологических факторов дентальной имплантации на развитие циркулярной потери костной ткани, которая может быть зарегистрирована только с использованием методов компьютерной томографии.

**Ключевые слова:** суперимпозиция, резорбция костной ткани, периимплантатная область.