

**І.Заставний  
А.Яценко  
І.Ткач**

<sup>1</sup> Львівський національний медичний університет імені Данила Галицького

<sup>2</sup> ДУ «Інститут спадкової патології НАМН України»

**Ключові слова:** звичне невиношування вагітності, спорадичне невиношування вагітності, лектини, глікокон'югати, гліком, вагітність, ворсинки хоріона.

*Надійшла: 23.08.2016*

*Прийнята: 10.09.2016*

DOI: <https://doi.org/10.26641/1997-9665.2016.3.170-175>

УДК: 618.39-039.11-07: [618.344-018:547.96]-07

## **ДОСЛІДЖЕННЯ ВУГЛЕВОДНИХ ДЕ-ТЕРМІНАНТ ВОРСИНОК ХОРІОНА ПРИ РАНЬОМУ НЕВИНОШУВАННІ ВАГІТНОСТІ**

*Наукова робота проводилась як частина планової теми «Лектино- та імуністохімічний аналіз вуглеводних детермінант нормальних та патологічно змінених клітин і тканин» (номер державної реєстрації 0113U000207) та на основі угоди про наукову співпрацю із ДУ «Інститут спадкової патології НАМН України».*

**Реферат.** За допомогою гістологічних та лектиногістохімічних методів досліджували морфологічні особливості та вуглеводні детермінанти ворсинок хоріона ембріонів людини, завмерлих внаслідок раннього невиношування вагітності. Використання лектинпероксидазної техніки показало різну інтенсивність зв'язування лектинів із структурами синцитіотрофобласта, цитотрофобласта, стромы як у дослідних, так і в контрольних зразках. Дані результати можна розцінювати як зміни структур і властивостей глікому при звичному невиношуванні вагітності.

**Morphologia.** – 2016. – Т. 10, № 3. – С. 170-175.

© І.Заставний, А.Яценко, І.Ткач, 2016

✉ [ihor.zastavnyy@gmail.com](mailto:ihor.zastavnyy@gmail.com)

**Zastavnyy I., Yashchenko A., Tkach I. Chorionic villi carbohydrate determinants study in early pregnancy loss.**

**ABSTRACT. Background.** There are two types of pregnancy miscarriage – the sporadic (SM) and recurrent (RM). The frequency of RM among reproductive age women reaches 2-5%. There are many reasons of RM and in approximately 50% of all cases they are defined as “immune infertility”, the mechanisms of which are not completely known. **Objectives.** The purpose of the study was to investigate morphological changes and glycome features of the structural components of human embryos chorionic villi (CV), died out as a result of the first trimester miscarriage. **Methods.** Histological material included 28 4-13-week human embryos CV tissue samples, obtained after SM, RM and 20 control group CV samples. They were stained with hematoxylin and eosin. Lectin peroxidase technique was applied, using 8 lectins (Con-A, HPA, LABA, SBA, SNA, CNFA (CNL), AIA, VAA). **Results.** Destructive changes were observed in RM chorionic villi samples. With the help of lectin peroxidase technique, we have identified one most active lectin – CNFA (CNL). **Conclusions.** We admit that one of the mechanisms of a regular early pregnancy loss can be a reduced expression of LacdiNAc - carbohydrates in some chorionic villi structural components, and as a result – unmasking an embryo against negative external factors, including such of immune nature.

**Key words:** recurrent miscarriage, spontaneous miscarriage, lectins, pregnancy, glycoconjugates, glycome, pregnancy, chorionic villi.

### **Citation:**

Zastavnyy I, Yashchenko A, Tkach I. [Chorionic villi carbohydrate determinants study in early pregnancy loss. *Morphologia*. 2016;10(3):170-5]. Ukrainian.

### **Вступ**

Виділяють два основних види невиношування вагітності – спорадичне (СН) – одно- або двохразова втрата плода та звичне (ЗН) – регулярне (три рази і більше) переривання вагітності [1,2]. Частота останнього серед жінок репродуктивного віку сягає 2-5% [3]. Найчастіше описаними в літературі причинами ЗН є: антифосфоліпідний синдром у жінки, генетичні аномалії у батьків чи у плода, успадковані тромбофілії та імунні фактори [2,4]. Близько у 50% випадків ЗН

окреслюється як «імунне непліддя», оскільки в його механізмах задіяні порушення імунних шляхів передачі інформації між матір'ю та плодом [1,5]. До таких механізмів найчастіше відносять: накопичення аутоантител в організмі матері, порушення балансу Th1/Th2 - цитокінів, порушення співвідношення блокуючих та активуючих рецепторів NK-клітин [6-12]. Виходячи із цього, слід зазначити, що ключову роль у звичному невиношуванні вагітності відіграє локальна, а не системна імунна відповідь матері на

плід. Відповідно, порушення функції розпізнавання плода маскувальними антитілами матері та реакція на нього імунної системи матері відбувається на рівні гематоплацентарного бар'єру і плодово-материнського інтерфейсу.

Основним компонентом плодово-материнського інтерфейсу на ранніх етапах розвитку є клітини ворсинок хоріона. Поверхня мембран цих клітин має глікопротеїнові та гліколіпідні комплекси, які виконують ряд функцій, у тому числі – рецепторні. Зміна вуглеводної компоненти (глікому) цих комплексів може призводити до порушення їх рецепторних властивостей, а відповідно, і до «неправильного» розпізнавання їх імунною системою матері, що може призводити до елімінації плоду.

Одними із найбільш доступних і простих, втім дуже інформативних, гістологічних методів розпізнавання деяких вуглеводних детермінант є лектинпероксидазна техніка [13,14]. Аналіз динаміки активності цих реакцій в цитоплазмі та на поверхні клітинних мембран дозволяє давати відповідь про рівень функціональної активності клітин, здатність до міграції, фагоцитозу, початок дистрофічних незворотних змін та апоптозу [14,15,16].

**Метою** роботи було дослідити морфологічні зміни і окремі вуглеводні детермінанти ворсинок хоріона ембріонів людини, завмерлих внаслідок невиношування у першому триместрі вагітності.

#### **Матеріали та методи**

Досліджено 28 зразків тканин ворсинок хоріона ембріонів людини, які завмерли на 4-13-му тижні внутрішньоутробного розвитку. Матеріал був отриманий в Інституті спадкової патології НАМН України, м. Львів від жінок, які звернулись на консультацію за 2015 р. і дали згоду на проведення дослідження, оскільки причина втрати вагітності не встановлена. Дослідження проводили на моделях втрачених вагітностей, отриманих внаслідок звиклого невиношування (ЗН) та спорадичного невиношування вагітності (СН). Група ЗН налічувала 23 ембріони 4-13 – тижнів гестації. Жінки з групи ЗН регулярно втрачали вагітність у I триместрі та не мали дітей взагалі. Групу СН склали 5 ембріонів 6-12-тижнів внутрішньоутробного розвитку, це – разові втрачені вагітності, жінки цієї групи характеризувалися благополучним репродуктивним анамнезом до цього, чи в подальшому. Контрольну групу склали 20 ембріонів людини, отриманих після проведення штучних абортів (за бажанням жінки) 5-12-тижневого терміну гестації.

Дослідження здійснювались згідно із основними стандартами GCP (1996 р.), Європейської конвенції із прав людини та біомедицини від 04.04.1997, Гельсінської декларації Всесвітньої медичної асоціації із етичних принципів наукових медичних досліджень із залученням людей (1964-2008), Наказу МОЗ України № 690 від

23.09.2009, та за погодженням із Комісією з біоетики ЛНМУ імені Данила Галицького (Протокол № 2 від 15.02.2016).

Біологічний матеріал тричі відмивали у забуференому фізіологічному розчині (ЗФР), під мікроскопом відбирали гістопроби з ворсинками хоріона, фіксували їх у 10% нейтральному формаліні та заливали у парафін за стандартною схемою [17]. З метою вивчення загальної морфології зрізи товщиною 6 мкм зафарбовували гематоксиліном та еозином. Вуглеводневі залишки оцінювали за допомогою набору із 8-ми лектинів: Con-A ( $\alpha$ -Man), HPA ( $\alpha$ -D-GalNAc), LABA ( $\alpha$ LFuc), SBA ( $\alpha$ -D-GalNAc), SNA (NeuNAc( $\alpha$ 2-6)DGal), CNFA (CNL) (GalNAc $\beta$ 1 $\rightarrow$ 4GlcNAc (LacdiNAc)), AIA (Т-антиген (Gal $\beta$ 1-3GalNAc $\beta$ 1-), GalNAca1-Ser/Thr), VAA (DGal). Вуглеводнева специфічність використаних лектинів згідно з [13,17,18].

*Лектинпероксидазна техніка.* Депарафіновані зрізи були інкубовані 45 хвилин за кімнатної температури в розчині лектинпероксидази (концентрація 25 мкг/мл) у забуференому фізіологічному розчині, рН 7,4. Візуалізація рецепторів лектинів була проведена із використанням 0,05% розчину 3, 3'-діамінобензидину тетрагідрохлориду (SIGMA-ALDRICH, St. Louis, MO, USA) із додаванням 0,015% розчину H<sub>2</sub>O<sub>2</sub> [17]. Контролі реакції проводився виключенням лектину із протоколу та виключенням реакції інгібування ендогенної пероксидази за допомогою метанолу [17].

Лектини подаровані професором В. Антономом (Лабораторія «Лектинотест», Львів, Україна).

Огляд та фотографування гістологічних препаратів проводився на мікроскопі «Granum», обладнаним камерою «Echo-Imager 502000» із використанням програми «TopView 3.2».

#### **Результати та обговорення**

Оглядом, зафарбовуваним гематоксиліном та еозином, препарати контрольної групи показали, що ВХ на досліджуваних етапах внутрішньоутробного розвитку людини включають наступні компоненти: синцитіотрофобласт (синцитій, СТБ), цитотрофобласт (шар Лангханса, ЦТБ), мезенхіму (stroma, МХ) і її структурні компоненти, а саме: гемокапіляри, клітини Горфбауера (макрофаги, КГ), колагенові та ретикулярні волокна, фібробласти, фіброцити, плазматичні клітини в товщі мезенхіми (Рис. 1 А, В). В усіх контрольних зразках (всього обстежено 20 ембріонів людини 5-12-тижнів внутрішньоутробного розвитку) спостерігались оформлені судини (порожні або заповнені зрілими та незрілими формами еритроцитів) та множинні зони синцитіального брунькування, що свідчить про активну проліферацію та розвиток. Морфологічна картина в групі СН назагал (у 4/5 випадків, чи у 4-х взірцях із 5-и обстежених) повторювала картину контрольних взірців (Рис. 1 С, D). На противагу цьому, 83% дослідних зра-

зків ЗН (19 ембріонів із 23-ох досліджених) характеризувалися деструктивними змінами, що проявлялося у зміні форми ворсинок (ВХ неправильної полігональної форми), відшаруванні та набряку мезенхіми, стоншенням синцитіального шару та його гомогенізацією із клітинами ЦТБ (Рис. 1 Е, F).

Наступний розділ роботи полягав у дослідженні окремих компонентів глікому в нормі та їх зміни при завмиранні вагітності в результаті ЗН. Група СН не вивчалася, враховуючи, поперше, її малочисельність, а, по-друге, зважаючи на велику морфологічну спорідненість її із групою контрольною.

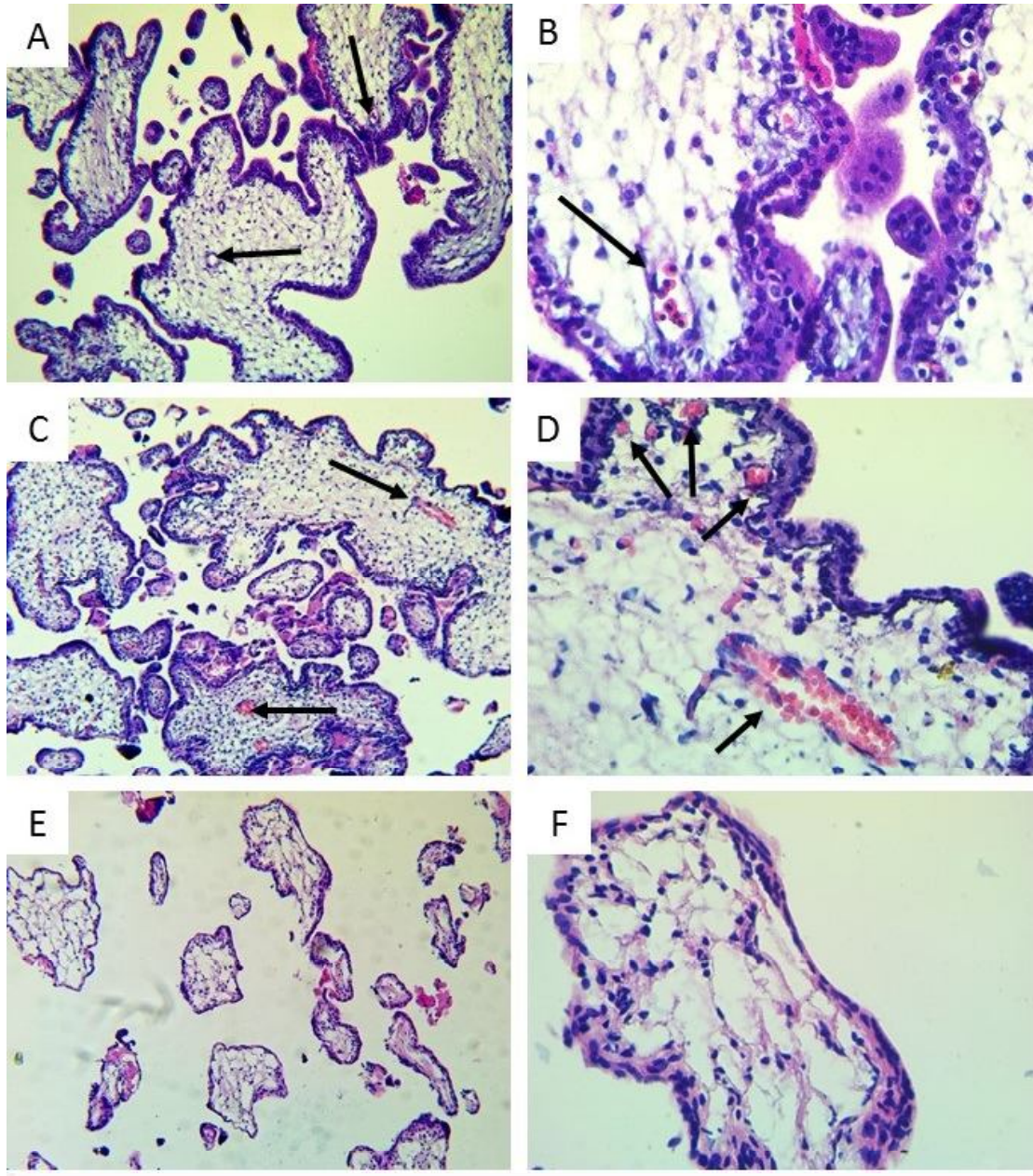


Рис. 1. Оглядові мікрофотографії ворсинок хоріона. А, В – контрольні зразки ВХ (стрілками позначені судини із незрілими формами еритроцитів). С, D – ворсинки хоріона, отримані від спорадичного невиношування (стрілками позначені судини, заповнені еритроцитами). Е, F – ворсинки хоріона, отримані від звичного невиношування. Забарвлення гематоксиліном та еозином. А, С, Е -  $\times 100$ ; В, D, F -  $\times 400$ .

Результати дослідження виявили різну спорідненість використаних лектинів до клітин СТБ, ЦТБ та до компонентів МХ, причому як у дослідних, так і в контрольних зразках. Найбільшу

афінність до структурних компонентів ворсинок хоріона показав *CNFA* (*GalNAc $\beta$ 1- $\rightarrow$ 4GlcNAc (LacdiNAc)* - специфічний лектин) (рисунок 2 А,В,С,Д,Е,F).

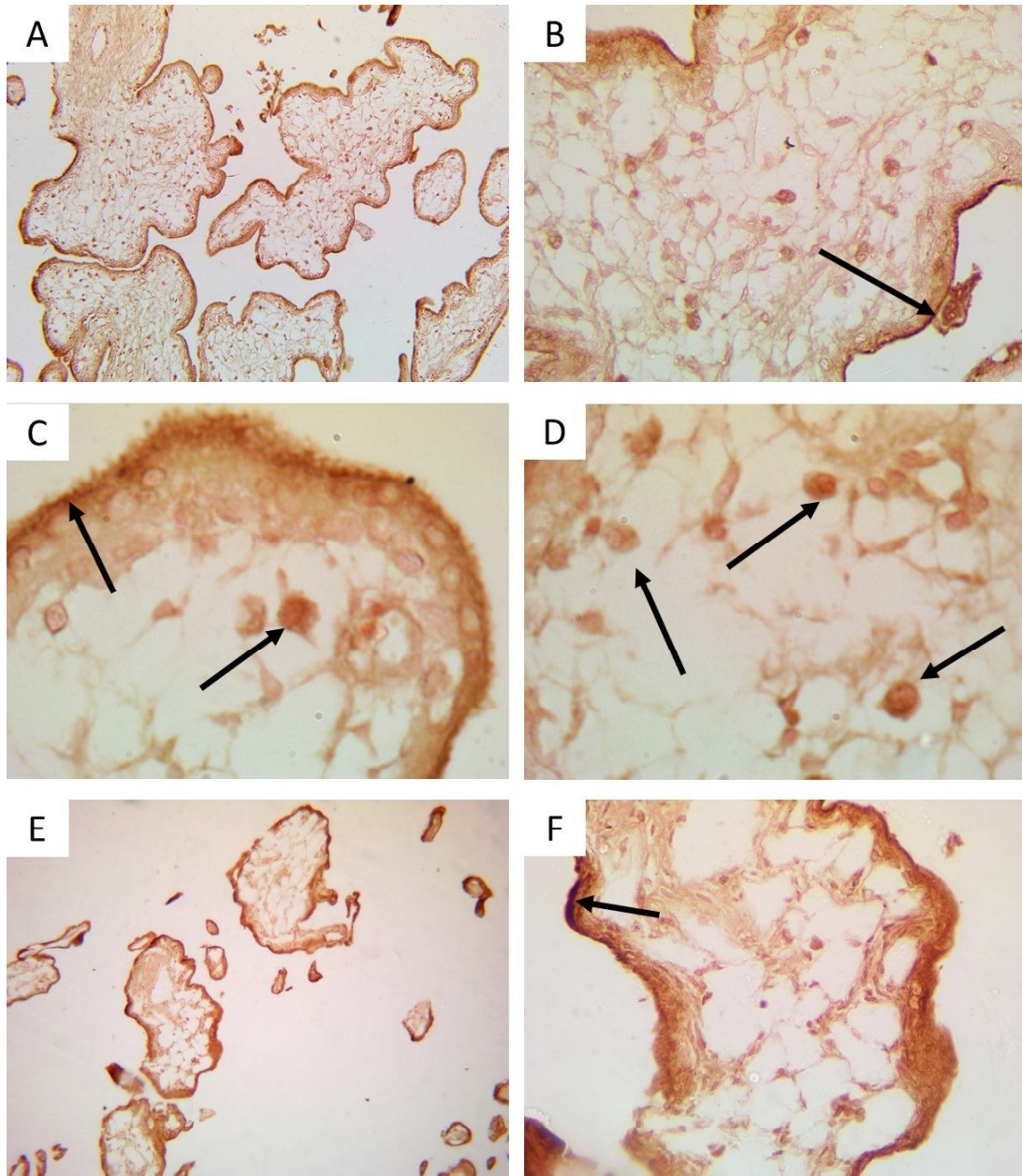


Рис. 2. Препарати ВХ, мічені лектином CNFA.  
 А, В, С, D – контрольні зразки ВХ (стрілками позначені: В – щіткова облямівка, С, D – щіткова облямівка, плазмоцити і клітини Гофбауера). Е, F – ворсинки хоріона, отримані від звичного невиношування (стрілками позначене місце найбільшого накопичення лектину в щітковій облямівці). А, В, С, D, Е, F -  $\times 100$ ,  $\times 400$ ,  $\times 1000$ ,  $\times 1000$ ,  $\times 100$ ,  $\times 400$ .

Як видно з рисунку 2, за допомогою CNFA добре візуалізувалася щіткова облямівка СТБ, його цитоплазма, клітини ЦТБ, волокна мезенхіми, клітини Гофбауера і плазмоцити, дещо слабше – мембрани клітин фібробластичного ряду МХ. Причому, висока афінність CNFA проявлялася як в контрольній групі (рис.2 А,В,С,Д), так і в групі ЗН (рис.2 Е,Ф). У групі ЗН вищезгадані компоненти після зафарбування CNFA виявились менш сформованими і цільними, спостерігалась неповноцінна щіткова облямівка, порушення її цілісності та дуже мала кількість імунних клітин в мезенхімі та її набряк.

Лектин HPA ( $\alpha$ -D-GalNAc >  $\alpha$ -D-GlcNAc) показав нижчу афінність до структур ворсинок хоріона ембріонів людини як в контрольній, так і в дослідній групі.

З DGal – специфічним лектином VAA – реакція була практично відсутня.

Дуже низьку афінність до ворсин хоріона ембріонів людини всіх груп показав сіалоспецифічний лектин SNA. Дещо подібна реакція спостерігалася і з лектином AIA (Т-антиген (Gal $\beta$ 1-3GalNAc $\beta$ 1-), GalNAc $\alpha$ 1-Ser/Thr). AIA показав відсутність реакції в контрольній групі і низьку реакцію в дослідних зірках ворсинок хоріона. В

останній, особлива афінність відмічена до СТБ. Подібна реакція (точніше – її відсутність) спостерігалася і з *ConA* ( $\alpha$ -Man), рівно ж як і з лектином *SBA* ( $\alpha$ -D-GalNAc). Ще один із 8-и нами апробованих лектинів, а саме *LABA* ( $\alpha$ LFuc) лектин показав афінність до клітин СТБ як в контрольній, так і в дослідній групі.

В таблиці 1 представлені підсумкові, вище охарактеризовані результати. Як підсумок, очевидно, що серед 8-и використаних лектинів найбільш придатним для дослідження ворсин хоріона ембріонів людини виявився *LacdiNac* – специфічний лектин CNFA (CNL).

Таблиця 1

Рівень афінності лектинів до структурних компонентів ворсинок хоріона

Лектин	КГ		ДГ			
	Структурні компоненти ворсинок хоріона					
	СТБ	ЦТБ	МХ	СТБ	ЦТБ	МХ
CNFA	+++ ЩО <sup>1</sup>	++	+++ ККГ <sup>2</sup> , ПЦ <sup>3</sup>	++	++	++
HPA	+	+	-	+/-	+/-	+/-
SNA	+/-	+/-	-	+	+	+ КФР <sup>4</sup>
ConA	+/-	+/-	-	+/-	+/-	+/- КФР
LABA	+/-	-	-	+/-	-	-
SBA	-	-	-	-	-	-
VAA	+/-	+/-	-	+/-	+/-	+/-
AIA	-	-	-	+	+/-	+/- КФР

Примітки: КГ – контрольна група, ДГ – дослідна група, СТБ - синцитіотрофобласт, ЦТБ - цитотрофобласт, МХ – мезенхіма; <sup>1</sup> – щіткова облямівка, <sup>2</sup> – клітини Кашенко-Гофбауера, <sup>3</sup> – плазмоцити, <sup>4</sup> – клітини фібробластичного ряду. «-» - відсутність специфічності рецепторів лектинів, «+» - найнижчий рівень специфічності, «+++» - найвищий рівень.

За даними літератури в нормі *LacdiNac* group зустрічається у складі глікокон'югатів у ссавців, але в дуже малих кількостях [18]. В активно проліферуючих тканинах його кількість збільшується. Зокрема, Kiyoko Hirano et al., 2014 [19] показали, що рівень *LacdiNac* підвищується на поверхні клітин раку молочної залози, він є критерієм важкості хвороби. Тобто, можна допустити, що активно проліферуючі клітини містять вищий рівень *LacdiNac* - вуглеводу, у порівнянні до клітин високо диференційованих. У випадку вагітності при активній проліферації клітин, екстраполюючи вище представлені літературні дані, видається логічним зафіксоване нами значне накопичення даного вуглеводу в клітинах ворсин хоріона. Враховуючи зафіксовану нами значну афінність *LacdiNac* – специфічного лектину CNFA в щітчкової облямівці СТБ, допускаємо, що в нормі *LacdiNac* group може відігравати захисну (маскувальну) роль від негативних впливів зокрема і від імунної системи матері. В групі ЗН внаслідок порушення диференціації шару синцитіотрофобласту відбувається зниження експресії даного вуглеводу, яка завершується демаскуванням ВХ, як наслідок – збільшенням антигенпрезентуючої активності дендритних клітин децидуальної оболонки, Th-1 залежною імунною відповіддю матері, що призво-

дить до руйнування структур гематоплацентарного бар'єру, а відповідно до загибелі плода.

#### Висновки

1. Оцінка афінності вуглеводспецифічних лектинів до структурних компонентів ворсинок хоріона ембріонів людини 4-13 – тижнів гестації дозволила відібрати серед 8-и апробованих лектинів в якості придатного інструментарію для оцінки стану глікому *LacdiNac* – специфічний лектин CNFA.

2. Враховуючи значну афінність *LacdiNac* – специфічного лектину CNFA до щітчкової облямівки СТБ, допускаємо, що в нормі *LacdiNac* group може відігравати захисну (маскувальну) роль від негативних зовнішніх впливів, зокрема і імунної системи матері.

3. Правдоподібно, що одним з механізмів раннього регулярного завмирання вагітності може бути знижена експресія *LacdiNac* – вуглеводу на ворсинах хоріона, і як наслідок – демаскування ембріона від негативних зовнішніх чинників, зокрема, і імунної природи.

#### Перспективи подальших досліджень

В подальших дослідженнях планується розширити панель лектинів та досліджуваного матеріалу, апробувати додаткові методи гістологічного зафарбування.

## Літературні джерела References

1. Stirrat GM. Recurrent miscarriage. II: Clinical associations, causes, and management. *Lancet*. 1990 Sep 22;336(8717):728-33.
2. Hogge WA, Byrnes AL, Lanasa MC, Surti U. The clinical use of karyotyping spontaneous abortions. *Am J Obstet Gynecol*. 2003; 189: 397-400.
3. Branch DW, Gibson M, Silver RM. Clinical practice. Recurrent miscarriage. *N Engl J Med*. 2010 Oct 28;363(18):1740-7. doi: 10.1056/NEJMcp1005330.
4. Tang AW, Quenby S. Recent thoughts on management and prevention of recurrent early pregnancy loss. *Curr Opin Obstet Gynecol*. 2010; 22(6):446-51. doi: 10.1097/GCO.0b013e32833e124e.
5. Lee RM, Silver RM. Recurrent pregnancy loss: summary and clinical recommendations. *Semin Reprod Med*. 2000; 18(4): 433-40.
6. Rushworth FH, Backos M, Rai R, Chilcott IT, Baxter N, Regan L. Prospective pregnancy outcome in untreated recurrent miscarriers with thyroid autoantibodies. *Hum Reprod*. 2000; 15(7): 1637-9.
7. Malinowski A, Szpakowski M, Wilczynski J, Oszukowski P, Puchala B, Wlodarczyk B. Antinuclear antibodies in women with recurrent pregnancy wastage and their prognostic value for immunotherapy. *Zentralbl Gynakol*. 1994; 116(11): 631-5.
8. Harger JH, Rabin BS, Marchese SG. The prognostic value of antinuclear antibodies in women with recurrent pregnancy losses: a prospective controlled study. *Obstet Gynecol*. 1989; 73 (3 Pt 1): 419-24.
9. Wegmann TG, Lin H, Guilbert L, Mosmann TR. Bidirectional cytokine interactions in the maternal-fetal relationship: is successful pregnancy a TH2 phenomenon?. *Immunol Today*. 1993; 14(7): 353-6.
10. Reinhard G, Noll A, Schlebusch H, Mallmann P, Ruecker AV. Shifts in the TH1/TH2 balance during human pregnancy correlate with apoptotic changes. *Biochem Biophys Res Commun*. 1998; 245(3): 933-8.
11. Lim KJ, Odukoya OA, Ajjan RA, Li TC, Weetman AP, Cooke ID. The role of T-helper cytokines in human reproduction. *Fertil Steril*. 2000; 73(1): 136-42.
12. Raghupathy R, Makhsed M, Azizieh F, Omu A, Gupta M, Farhat R. Cytokine production by maternal lymphocytes during normal human pregnancy and in unexplained recurrent spontaneous abortion. *Hum Reprod*. 2000; 15(3): 713-8.
13. Brooks SA, Harris A, authors. Breast cancer research protocols. Totowa, New Jersey: Humana Press Inc.; 2006. 518 p.
14. Varki A, Cummings RD, Esko JD, Freeze HH, Stanley P, Bertozzi CR, Hart GW, Etzler ME, authors. *Essentials of Glycobiology*. 2nd ed. Cold Spring Harbor (NY): Cold Spring Harbor Laboratory Press; 2009. 784 p.
15. Hollingsworth MA, Swanson BJ. Mucins in cancer: protection and control of the cell surface. *Nat Rev Cancer*. 2004; 4(1): 45-60.
16. Philchenkov OO, Stoika RS, authors. [Apoptosis & Cancer: Moving from laboratory to clinics]. Ternopil: TDMU; 2005. 524 p. Ukrainian.
17. Antonyuk VO. [Lectins and the sources of raw materials]. Lviv: Kvant; 2005. 554 p. Ukrainian.
18. Sakiyama T, Kabayama M, Tomita M, Nakamura JI, Mukai H, Tomita Y, Furukawa K. Distribution of glycoproteins with  $\beta$ -N-acetylgalactosaminylated N-linked sugar chains among bovine tissues. *Biochim Biophys Acta*. 1998 Apr 10;1380(2):268-74.
19. Hirano K, Matsuda A, Shirai T, Furukawa K. Expression of LacdiNAc groups on N-glycans among human tumors is complex. *Biomed Res Int*. 2014;2014:981627. doi: 10.1155/2014/981627.

**Заставний І., Ященко А., Ткач І. Исследование углеводных детерминант ворсинок хориона при раннем невынашивании беременности.**

**Реферат.** При помощи гистологических, лектиногистохимических методов изучались морфологические особенности и углеводные детерминанты ворсинок хориона эмбрионов человека, замерших в результате раннего невынашивания беременности. Использование лектинпероксидазной техники показало различную интенсивность связывания лектинов со структурами синцитиотрофобласта, цитотрофобласта, стромы как в исследованных, так и в контрольных образцах. Данные результаты можно оценивать с точки зрения изменения структуры и свойств гликома при привычном невынашивании беременности.

**Ключевые слова:** привычное невынашивание беременности, спорадическое невынашивание беременности, лектины, гликоконъюгаты, гликом, беременность, ворсинки хориона.