

**В.В. Голотюк**  
**М.М. Багрій**

ДВНЗ «Івано-Франківський  
національний медичний  
університет»

**Ключові слова:** карцинома  
прямої кишки, лікувальний  
патоморфоз, хіміопромене-  
ва терапія, оксид азоту, ін-  
дуцибельна синтаза оксиду  
азоту, імуногістохімія.

Надійшла: 12.08.2016

Прийнята: 10.09.2016

DOI: <https://doi.org/10.26641/1997-9665.2016.3.99-103>

УДК: 616-08+615.28+616.351+616-006

## ОСОБЛИВОСТІ РОЗПОДІЛУ І ДИНАМІ- КИ ЕКСПРЕСІЇ ІНДУЦИБЕЛЬНОЇ СИН- ТАЗИ ОКСИДУ АЗОТУ У ХВОРИХ НА РАК ПРЯМОЇ КИШКИ ПІД ВПЛИВОМ НЕОАД'ЮВАНТНОЇ ХІМІОПРОМЕНЕ- ВОЇ ТЕРАПІЇ ТА ЇХ ВЗАЄМОЗВ'ЯЗОК З ЕФЕКТИВНІСТЮ ПОЛІРАДІОМОДИФІ- КАЦІЇ ІЗ ЗАСТОСУВАННЯМ ПРЕПАРА- ТУ L-АРГІНІНУ

*Дослідження виконане в рамках науково-дослідної роботи «Значення клінічних, морфологічних та молекулярно-біологічних маркерів в діагностиці, прогнозуванні особливостей перебігу та результатів лікування раку органів репродуктивної системи та шлунково-кишкового тракту» (номер держреєстрації 0114U005548).*

**Реферат.** Метою дослідження було визначити особливості експресії iNOS в стінці інтактної кишки та при раку прямої кишки до лікування та після неoad'ювантної хіміопроменевої терапії, в тому числі на фоні застосування тегафура та препарату-попередника оксиду азоту. При імуногістохімічному дослідженні зразків тканин 24 хворих на рак прямої кишки II-III стадій виявлено у 4,5 разу вищий рівень експресії iNOS в пухлині порівняно з інтактною слизовою оболонкою кишки. iNOS експресується як клітинами ракової паренхіми, так і в стромі пухлини. Високий вихідний рівень iNOS в пухлині у хворих на РПК є позитивним предиктивним фактором ефективності променевої терапії на фоні полірадіомодифікації із застосуванням тегафура та препарату L-аргініну.

**Morphologia.** – 2016. – Т. 10, № 3. – С. 99-103.

© В.В. Голотюк, М.М. Багрій, 2016

✉ [golotiuk@rambler.ru](mailto:golotiuk@rambler.ru)

**Golotiuk V.V., Bagriy M.M. Allocation and dynamics of inducible nitric oxide synthase expression in patients with rectal cancer under the influence of neoadjuvant chemoradiotherapy and their relationship with efficiency of polyradiomodification with the usage of L-arginine.**

**ABSTRACT. Background.** Considering the importance of nitric oxide in the malignant growth pathogenesis, researchers are actively exploring properties of nitric oxide synthesis biological systems in colorectal cancer tumors. However, literature data according the characteristics of iNOS expression in colorectal cancer and its prognostic and predictive value is ambiguous. **Objective:** to define the features of iNOS expression in intact colon and rectal cancer tissues before treatment and after the course of neoadjuvant chemoradiotherapy, including the background of the drug precursor of nitric oxide. **Methods.** iNOS expression indexes were determined by immunohistochemistry in the biopsy and surgical material in 24 patients with adenocarcinoma of the rectum stage II-III before and after neoadjuvant chemoradiotherapy. **Results.** It was revealed 4.5 times higher levels of iNOS expression in the rectal cancer tumor compared with intact mucosa. Rectal cancer iNOS is expressed in tumor parenchyma cells and in tumor stroma, the level of immunosignal in stroma is 24% higher compared with parenchyma. Positive correlation ( $r=0.74$ ;  $p<0.05$ ) of iNOS expression in the tumor with metastatic lesion of regional lymph nodes was established in rectal cancer patients. High expression level of iNOS in rectal cancer tissue is a positive predictive factor for the effectiveness of radiation therapy on the background polyradiomodification using tegafur and L-arginine. **Conclusion.** Discovered peculiarities of iNOS expression indicate the advisability of taking into account this marker when planning neoadjuvant therapy of patients with rectal cancer and establishing the risk of disease progression.

**Key words:** rectal carcinoma, medical pathomorphosis, chemoradiation therapy, nitric oxide, inducible nitric oxide synthase, immunohistochemistry.

### Citation:

Golotiuk VV, Bagriy MM. [Allocation and dynamics of inducible nitric oxide synthase expression in patients with rectal cancer under the influence of neoadjuvant chemoradiotherapy and their relationship with efficiency of polyradiomodification with the usage of L-arginine. *Morphologia*]. 2016;10(3):99-103. Ukrainian.

## Вступ

На сьогоднішній день зрозуміло, що оксид азоту (NO) по відношенню до злоякісних новоутворів може проявляти двояку активність – як стимулювати пухлинний ріст, так і здійснювати протилежний – протипухлинний ефект, при цьому спрямованість дії NO в пухлині в першу чергу і найбільшій мірі залежить від його концентрації [1; 2]. З'ясовано, що основним джерелом синтезу NO в пухлинах є індукцибельна синтаза оксиду азоту (iNOS), яка, маючи здатність синтезувати великі обсяги NO упродовж тривалого періоду часу, функціонує, як правило, у відповідь на активацію клітин цитокінами чи бактеріальними антигенами [3]. За короткий час вона має здатність підвищувати концентрацію NO в 40 і більше разів, в залежності від сили стимулюючого чинника [4]. Оксид азоту під дією iNOS утворюється шляхом двостадійної реакції гідроксилування цитрулінового циклу з L-аргініну, в результаті чого стехіометрично утворюється оксид азоту в вільнорадикальній формі (NO<sup>•</sup>) і L-цитрулін [5]. Зважаючи на важливе значення NO в патогенезі злоякісного росту і механізмах протипухлинних лікувальних впливів дослідники в різних країнах активно вивчають характеристики біологічної системи синтезу NO в пухлинах у хворих на рак прямої кишки (РПК). Проте, на сьогоднішній день дані літератури щодо характеристик експресії iNOS в пухлинах колоректального раку, її прогностичного та предиктивного значення є неоднозначними і вимагають подальшого вивчення [6; 7; 8].

**Мета** дослідження: визначити особливості експресії iNOS в стінці інтактної кишки та при РПК до лікування та після неoad'ювантної хіміопротимонової терапії, в тому числі на фоні застосування препарату-попередника біологічного синтезу NO.

## Матеріали і методи

Проаналізовано результати обстежень 24 хворих на РПК, які перебували на лікуванні в Івано-Франківському клінічному онкологічному диспансері, з яких у 15 діагностовано II стадію (T<sub>3-4</sub>N<sub>0</sub>M<sub>0</sub>) і у 9 – III стадію (T<sub>2-4</sub>N<sub>1-2</sub>M<sub>0</sub>) захворювання. Вік хворих складав 61,4 ± 1,37 років (від 47 до 73 р.), чоловіків було 13 (54 %), жінок – 11 (46 %). У всіх хворих була верифікована аденокарцинома I-III ступенів диференціювання. Діагноз, стадію захворювання і наявність метастазів встановлювали відповідно до вимог доказової медицини (в ході відповідних клініко-інструментальних обстежень і патоморфологічних). Дослідження виконували у відповідності до принципів проведення біомедичних досліджень за участю людей, викладеними в Гельсінській декларації Всесвітньої медичної асоціації.

В залежності від отриманого лікування пацієнти були поділені на 2 групи:

I група: 12 хворих, які отримали курс неoad'ювантної хіміопротимонової терапії на фоні хеморадіомодифікації препаратом тегафуру з розрахунку 800 мг на добу за 2 прийоми per os (зранку і увечері) хворим масою до 70 кг або 1200 мг за 3 прийоми хворим масою більше 70 кг щодня упродовж усього курсу протимонової терапії (ПТ) (20 сеансів фракціями по 2-2,5 Грей до сумарної вогнищевої дози 38-40 Грей на ділянку пухлини) з наступним хірургічним лікуванням через 4-6 тижнів.

II група: 12 хворих, яким під час аналогічного курсу неoad'ювантної хіміопротимонової терапії доведено інфузійно вводили препарат L-аргініну в дозі 100 мл за 1 год до сеансу протимонової терапії. L-аргінін, будучи субстратом для iNOS, є попередником утворення в пухлинній тканині NO.

Об'єктом нашого дослідження були зразки РПК, отримані під час біопсії до початку лікування хворих із операційного матеріалу, а також фрагменти інтактної кишки на відстані 3 см від краю пухлини. Для патогістологічного дослідження операційного матеріалу РПК вирізали по одній тканинній пластинці з трьох зон пухлини (периферичної, проміжної та центральної), після чого з них готували парафінові блоки. Виготовляли гістологічні зрізи на трьох рівнях блоку – верхньому, середньому та нижньому; аналізували по 9 зрізів у кожного оперованого хворого. Серійні парафінові зрізи товщиною 4-5 мкм забарвлювали гематоксилином і еозином. Ступінь лікувального патоморфозу оцінювали за Г.О. Лавніковою.

Імуногістохімічне визначення iNOS проводили в зрізах біопсійного та операційного матеріалу РПК товщиною 4 мкм. В якості первинних антитіл використовували анти-NOS2 (Santa Cruz, CA, USA, титр 1:200). В якості вторинних флуоресцеїн-вмісних антитіл використовували Alexa Fluor 546 (Invitrogen, USA, титр 1:500). Ядра клітин візуалізували за допомогою 4,6-діаміно-2-феніліндолу (DAPI, 1,5 мг/мл), що додавався з фосфатним буфером при останньому відмиванні зрізів. Імунопозитивні тканини досліджували з використанням лазерного конфокального скануючого мікроскопа Zeiss LSM 510 з модулем 32-канального автоматичного поліхроматичного МЕТА-детектора (GaAsP) та олійно-імерсійним об'єктивом 40X/1.4NA. На кожному зрізі фотографували 5 випадково вибраних полів. Аналіз інтенсивності імуносигналу визначали з використанням програмного забезпечення ImageJ 1.48.

Базу даних хворих на РПК з результатами їх обстежень сформували на основі електронних таблиць Microsoft® Office Excel 2003. Варіаційно-статистичний аналіз проводили за допомогою прикладної програми Statistica v.6.1, різницю між показниками вважали достовірною при p≤0,05.

### Результати та їх обговорення

На етапі до лікування в інтактній слизовій оболонці прямої кишки хворих на РПК сумарний рівень імуносигналу iNOS був низьким, складаючи в середньому  $11,08 \pm 3,14$  ум.од. Експресію маркера виявляли здебільшого в перикапілярних відділах стромі власної пластинки слизової оболонки в зонах скупчень імуніцитів. Імуносигнал реєстрували у вигляді окремих вогнищ високої

інтенсивності, частіше дифузного, рідше – крупногранулярного характеру (рис. 1а). В цитоплазмі епітеліоцитів як люмінальної, так і базальної частини кишкових крипт виявляли поодинокі вогнища експресії iNOS помірної і низької інтенсивності. Вони були нерегулярними і характеризувались дифузним розподілом маркера з концентрацією переважно в зоні базального полюсу клітин і навколядерній зоні.

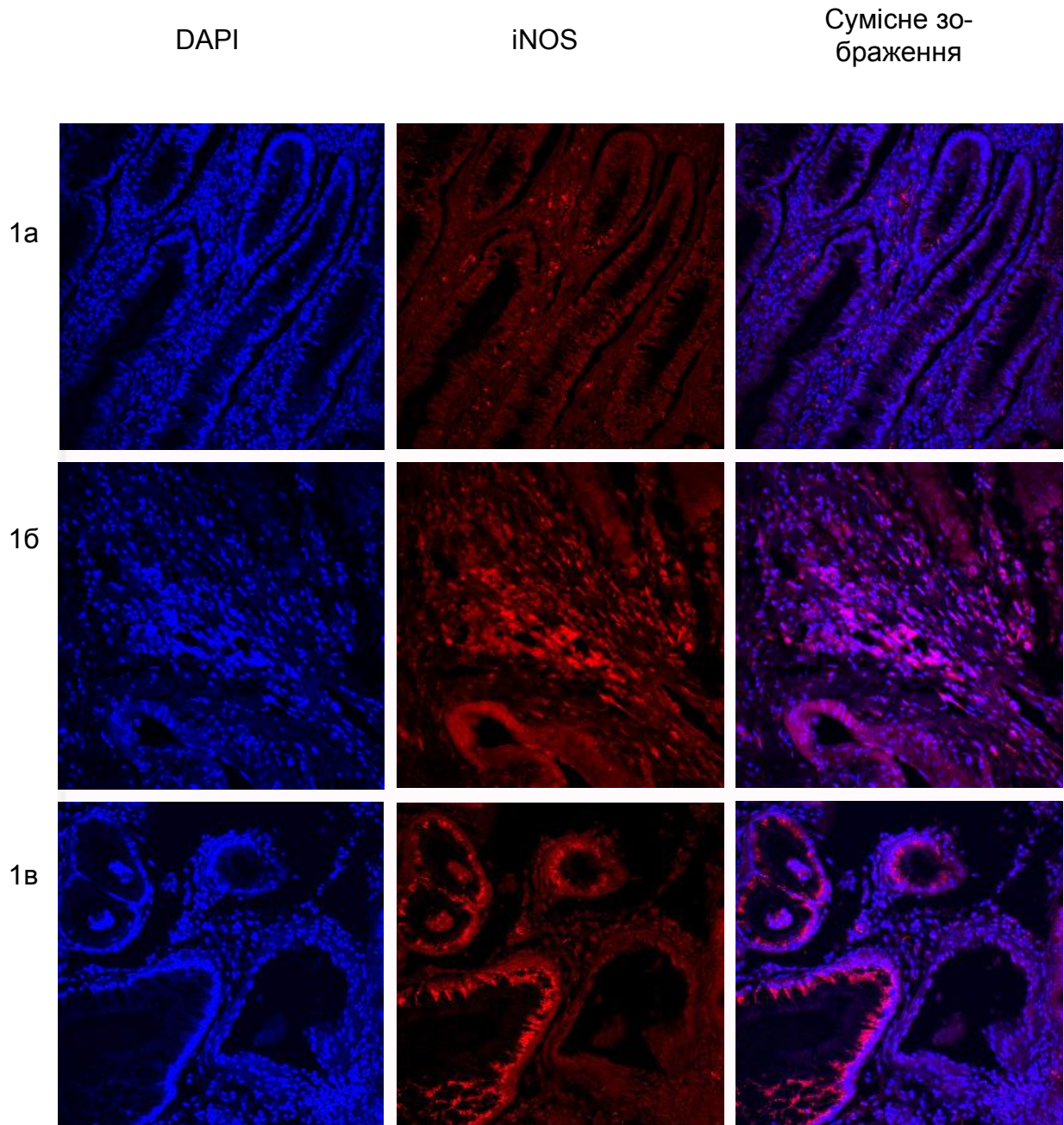


Рис. 1. Експресія iNOS у хворих на РПК до лікування: 1а – низький рівень імуносигналу маркера в слизовій оболонці інтактної кишки з локалізацією в епітеліоцитах і клітинах стромі; 1б – високий рівень експресії iNOS в клітинах лімфогістіоцитарного інфільтрату аденокарциноми прямої кишки; 1в – виражена експресія маркера в цитоплазмі епітеліоцитів атипичних залозистих комплексів РПК. Імунофлуоресцентний аналіз; синій колір – забарвлення ядер з допомогою DAPI, червоний колір – анти-NOS2 антитіла.



В пухлинах РПК сумарна експресія iNOS в 4,5 разу перевищувала таку в інтактній слизовій оболонці прямої кишки ( $P < 0,001$ ) і становила в середньому  $49,22 \pm 3,74$  ум.од., при цьому імуносигнал iNOS виявляли як в клітинах ракових залоз, так і в стромі пухлин. Кількісний аналіз показав, що сумарна інтенсивність експресії iNOS в стромальних елементах РПК перевищувала таку в клітинах пухлинної паренхіми на 24% (відповідно  $52,53 \pm 4,37$  та  $42,48 \pm 3,28$  ум.од.;  $P = 0,05$ ). Розподіл досліджуваного маркера в тканині РПК був нерівномірним, зокрема, в межах стромі імуносигнал iNOS візуалізувався здебільшого в зонах імунологічних клітинних інфільтратів (рис. 1б). Поряд з цим, цілі поля зору, де в ракових залозах виявляли лише фоновий рівень маркера, чергувалися з ділянками високої інтенсивності імуносигналу iNOS в більшості клітин паренхіми ракового епітелію. У таких випадках експресія iNOS була рівномірною по периметру атипичних ракових залоз, а в самих епітеліоцитах – гомогенною, високої і середньої інтенсивності з переважанням в цитоплазмі парабазальних відділів клітин (рис. 1в).

Рівень iNOS у хворих на РПК не корелював

із віком, статтю, локалізацією та розмірами пухлини, але поряд з цим ми виявили позитивний взаємозв'язок експресії iNOS із метастатичним ураженням регіонарних лімфовузлів ( $r = 0,74$ ;  $p < 0,05$ ).

Після застосованої неoad'ювантної променевої терапії у більшості хворих обох дослідних груп відмічали зниження експресії iNOS в тканині РПК – в середньому до  $37,12 \pm 4,16$  ум.од. без достовірної різниці між I та II групами (відповідно  $38,44 \pm 3,87$  і  $35,95 \pm 4,12$  ум.од.,  $P > 0,05$ ). Негативна динаміка була значно більше вираженою в ділянках резидуальної ракової паренхіми порівняно зі стромою, де зниження рівня маркера після проведеного лікування було незначним і недостовірним порівняно з вихідним, а в ряді випадків відмічали навіть збільшення сумарної інтенсивності імуносигналу (рис. 2). Очевидно, останнє пов'язане з великою площею реактивних клітинних інфільтратів функціонально-активних iNOS-експресуючих макрофагів і лейкоцитів, які приймають участь в постпроменевої реорганізації опроміненої тканини і регуляції десмопластичних реакцій.

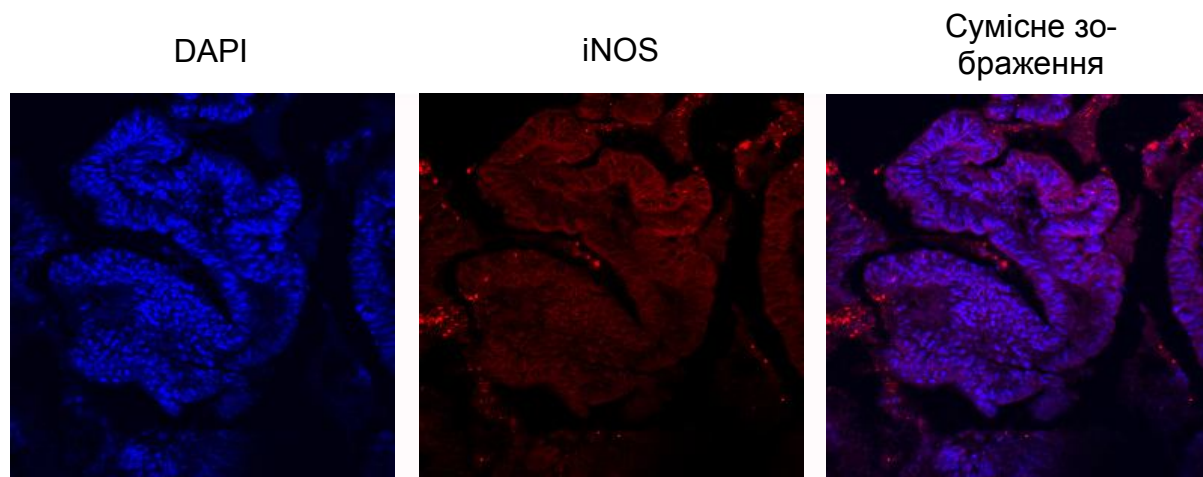


Рис. 2. Низький рівень експресії iNOS в аденокарциномі прямої кишки після лікування: відсутність світіння iNOS в зоні резидуальної ракової паренхіми на фоні iNOS – позитивних вогнищ в оточуючій стромі через 5 тижнів після закінчення неoad'ювантного курсу ХПТ у хворій II групи. Імунофлуоресцентний аналіз; синій колір – забарвлення ядер з допомогою DAPI, червоний колір – анти-NOS2 антитіла.

З метою дослідження впливу рівня iNOS в пухлині на безпосередню ефективність променевої терапії вивчали взаємозв'язок експресії маркера та рівня лікувального постпроменевого патоморфозу. При цьому ефективність терапії приймали за низьку при патоморфозі I-II ступенів і вважали високою у випадках III-IV ступенів.

Встановлено, що рівень експресії iNOS в пухлині до лікування у хворих I групи, у яких в подальшому була констатована висока ефективність променевої терапії, незначно перевищував такий у хворих з низькою чутливістю до отрима-

ного лікування: показник становив відповідно  $50,31 \pm 4,12$  і  $46,64 \pm 5,74$  ум.од., при цьому відмінність середніх показників була недостовірною ( $P > 0,05$ ). У хворих II групи, у яких променева терапія проходила на фоні полірадіомодифікації із застосуванням препарату L-аргініну, спостерігали аналогічну тенденцію, проте різниця показників була більш суттєвою і достовірною, складаючи  $54,57 \pm 3,71$  і  $35,11 \pm 2,34$  ( $p = 0,01$ ). Це дозволяє стверджувати, що пацієнти з високим вихідним рівнем iNOS в пухлині виявляються більш чутливими до променевої терапії на фоні полірадіомодифікації із застосуванням препара-

ту-попередника біологічного синтезу оксиду азоту, що підтверджує патогенетичну доцільність його застосування з даною метою. Визначення доопераційного рівня iNOS в пухлині може слугувати діагностичним предиктивним тестом доцільності застосування запропонованої нами методики полірадіомодифікації у хворих на РПК.

#### **Висновки**

1. Виявлено у 4,5 рази вищий рівень експресії iNOS в пухлині у хворих на рак прямої кишки порівняно з інтактною слизовою оболонкою кишки.

2. В тканині РПК iNOS експресується як в раковій паренхімі, так і в стромі пухлини, причому в межах останньої рівень імуносигналу ви-

щий на 24%.

3. У хворих на РПК виявлено позитивний взаємозв'язок експресії iNOS в пухлині із метастатичним ураженням регіонарних лімфовузлів.

4. Високий вихідний рівень iNOS в пухлині у хворих на РПК є позитивним предиктивним фактором ефективності променевої терапії на фоні полірадіомодифікації із застосуванням тегафуру і препарату L-аргініну.

**Перспективи подальших розробок** пов'язані з вивченням функціональної активності ферменту iNOS у її взаємозв'язку з експресією iNOS і клінічними характеристиками хворих на РПК.

#### **Літературні джерела References**

1. Choudhari SK, Chaudhary M, Bagde S, Gadbail AR, Joshi V. Nitric oxide and cancer: a review. *World J Surg Oncol.* 2013; 11:118. doi: 10.1186/1477-7819-11-118.

2. Wink DA, Hines HB, Cheng RY, Switzer CH, Flores-Santana W, Vitek MP, Ridnour LA, Colton CA. Nitric oxide and redox mechanisms in the immune response. *J Leukoc Biol.* 2011 Jun; 89(6):873-91. doi: 10.1189/jlb.1010550.

3. Blaise GA, Gauvin D, Gangal M, Authier S. Nitric oxide, cell signaling and cell death. *Toxicology.* 2005 Mar 15; 208(2):177-92.

4. Huerta S, Chilka S, Bonavida B. Nitric oxide donors: novel cancer therapeutics (review). *Int J Oncol.* 2008 Nov; 33(5):909-27.

5. Stuehr DJ. Enzymes of the L-arginine to ni-

tric oxide pathway. *J Nutr.* 2004 Oct; 134(10 Suppl):2748S-2751S; discussion 2765S-2767S.

6. Rahat MA, Hemmerlein B. Macrophage-tumor cell interactions regulate the function of nitric oxide. *Front Physiol.* 2013 Jun 18; 4:144. doi: 10.3389/fphys.2013.00144.

7. Zafirellis K, Zachaki A, Agrogiannis G, Gravani K. Inducible nitric oxide synthase expression and its prognostic significance in colorectal cancer. *APMIS.* 2010 Feb; 118(2):115-24. doi: 10.1111/j.1600-0463.2009.02569.x.

8. Gochman E, Mahajna J, Shenzer P, Dahan A, Blatt A, Elyakim R, Reznick AZ. The expression of iNOS and nitrotyrosine in colitis and colon cancer in humans. *Acta Histochem.* 2012 Dec; 114(8):827-35. doi: 10.1016/j.acthis.2012.02.004.

**Голотюк В.В., Багрий Н.Н. Особенности распределения и динамики экспрессии индуцибельной синтазы оксида азота у больных раком прямой кишки под влиянием неоадьювантной химиолучевой терапии и их взаимосвязь с эффективностью полирадиомодификации с применением препарата L-аргинина.**

**Реферат.** Целью исследования было определить особенности экспрессии iNOS в ткани интактной кишки и рака прямой кишки до лечения и на после неоадьювантной химиолучевой терапии, в том числе на фоне применения тегафура и препарата-предшественника оксида азота. При иммуногистохимическом исследовании образцов тканей 24 больных раком прямой кишки II-III стадий установлено, что уровень экспрессии iNOS в опухоли в 4,5 раза выше по сравнению с интактной слизистой оболочкой кишки. iNOS экспрессируется как клетками раковой паренхимы, так и в строме опухоли, где уровень иммуносигнала выше на 24%. У больных раком прямой кишки выявлена положительная взаимосвязь экспрессии iNOS в опухоли с метастатическим поражением регионарных лимфоузлов. Высокий уровень iNOS в опухоли у больных РПК является положительным предиктивным фактором эффективности лучевой терапии на фоне полирадиомодификации с применением тегафура и препарата L-аргинина.

**Ключевые слова:** карцинома прямой кишки, лечебный патоморфоз, химиолучевая терапия, оксид азота, индуцибельная синтаза оксида азота, иммуногистохимия.