

Т.В.Боднар

ДВНЗ «Тернопільський державний медичний університет імені І.Я.Горбачевського МОЗ України»

Ключові слова: щитоподібна залоза, експериментальне дослідження, LigaSure, біполярна коагуляція.

Надійшла: 08.03.2016
Прийнята: 18.03.2016

DOI: <https://doi.org/10.26641/1997-9665.2016.1.26-31>

УДК 616.441 – 091.8 – 089.814:621.3.023

ОЦІНКА ЕЛЕКТРОХІРУРГІЧНИХ МЕТОДІВ ГЕМОСТАЗУ ТА МОРФОФУНКЦІОНАЛЬНИХ ЗМІН ЩИТОПОДІБНОЇ ЗАЛОЗИ В ПЕРИФОКАЛЬНИХ ДІЛЯНКАХ ВПЛИВУ ВИСОКОЧАСТОТНОГО СТРУМУ

Дослідження проведене в рамках науково-дослідної роботи «Клініко експериментальна оцінка електрохірургічних методів гемостазу та морфофункціональних змін в перифокальних ділянках впливу високочастотного струму»

Реферат. Метою дослідження є показати доцільність застосування електрохірургічних методів коагуляції в хірургії щитоподібної залози. Експериментальне дослідження було проведене на 80 лабораторних щурах, для розсікання тканин використовувався хірургічний скальпель, для гемостазу виконували лігування судин атравматичною ниткою, застосовували моно- та біполярну коагуляцію та апарат LigaSure. Результати дослідження: встановлено зональність впливу високочастотного струму на структуру щитоподібної залози. Висновок. Встановлено переваги використання термічного фактору в тиреоїдній хірургії над класичним розсіканням тканин і лігуванням судин атравматичною ниткою.

Morphologia. – 2016. – Т. 10, № 1. – С. 26-31.

© Т.В.Боднар, 2016

✉ tetjana1984@yahoo.com

Bodnar T.V. Assessment of electrosurgical hemostasis and morphological changes in thyroid function in perifocal areas of influence of high-frequency current.

ABSTRACT. Background. According to the literature data, there are no comparative characteristics of morphological changes after application of scalpel for tissue dissection and ligation of vessels with atraumatic thread and monopolar and bipolar coagulation. **Objective.** To demonstrate the feasibility of electrosurgical coagulation in surgery of the thyroid gland. **Methods.** The study was conducted on 80 laboratory rats. Studied animals were divided into groups according to the surgical intervention methods. Results were analyzed with histological methods on the 3rd, 7th and 14th days. **Results.** Histological examination of soft tissues in the area of wound on the third postoperative day showed pronounced inflammatory reaction against the foreign body. The inflammatory infiltrate had spread to the thyroid tissue. In general morphological changes were characterized by non-specific aseptic necrosis and development of granulation tissue at the site of coagulation. **Conclusion.** This analysis of wounds healing shows the benefits of using thermal factor in thyroid surgery over classic dissection with scalpel and vascular ligation with atraumatic thread.

Key words: thyroid gland, experimental study, LigaSure, bipolar coagulation.

Citation:

Bodnar TV. [Assessment of electrosurgical hemostasis and morphological changes in thyroid function in perifocal areas of influence of high-frequency current]. Morphologia. 2016;10(1):26-31. Ukrainian.

Вступ

Незважаючи на інтенсивне впровадження нових сучасних технологій, які покращують діагностичні можливості патології щитоподібної залози, за останні роки спостерігається збільшення серед них відсотку захворюваності на вузловий зоб [1,2]. Основним методом лікування пацієнтів протягом тривалого часу залишається хірургічний. Але частота ускладнень після опе-

ративних втручань залишається досить високою, в межах 2,5-5,0%. Широке впровадження нових прогресивних малоінвазивних технологій, перш за все удосконалення методів гемостазу, дозволило значно знизити їх кількість [1,2,3]. В наш час операціями вибору вважаються фізичні методи дисекції і коагуляції тканин із застосуванням монополярної і біполярної коагуляції, а також електрогенератора високої частоти Liga Sure

[3]. Але і зазначені методи мають ряд недоліків, особливо це стосується впливу на навколорозривної тканини струму високої частоти. Залишається нез'ясованим морфофункціональний стан залишеної частки щитоподібної залози при застосуванні органосохранної операції, від чого залежить в подальшому її регенеративна здатність [3]. Зазначений нез'ясований морфологічний аспект проблеми впливу високочастотного струму на структуру залози послужив основою для вибору даного дослідження.

Мета

Показати доцільність застосування електрохірургічних методів гемостазу в хірургічному лікуванні патології щитоподібної залози та дати порівняльну характеристику морфологічних змін, що відтворюють репаративні процеси у ділянці хірургічного втручання. Дати оцінку морфофункціональних змін в перифокальних ділянках застосування для розсікання тканин хірургічного скальпеля із гемостазом лігатурним методом, застосування монополярної та біполярної коагуляції і апарату LigaSure.

Матеріали та методи

Для морфологічного дослідження використано видалені частки щитоподібної залози з навколишніми тканинами на 3, 7, 14 добу післяопераційного періоду. Для оцінки характеру перебігу ранового процесу щитоподібної залози за умов застосування з метою гемостазу лігатурною шовковою ниткою 3.0, та електрокоагуляції виконано експеримент на 80 білих щурах. Всі тварини оперовані на базі Центральної науково-дослідної лабораторії ТДМУ (свідоцтво про атестацію № 000478 від 17.12.2007 р). Протокол проведення операційного втручання, догляд і утримання експериментальних тварин у післяопераційному періоді та виведення їх із експерименту був стандартним і відповідав вимогам положень Європейської конвенції щодо захисту хребетних тварин, яких використовують в експериментальних та інших наукових цілях (Страсбург, 1986) та положення з біоетики ТДМУ ім. І.Я.Горбачевського, Директиви Ради Європи 86/609/ЕС (1986), Закону України № 344-IV «Про захист тварин від жорстокого поводження».

Під час експерименту, після проведення загального знеболення, по латеральній поверхні щитоподібні залози розсікались в поздовжньому напрямку, 1,5 мм тканини. В першій групі піддослідних тварин з метою забезпечення гемостазу застосовувався лігатурний метод (накладено 2 лігатури шовковою ниткою 3.0), в другій - за допомогою біполярної електрокоагуляції і третій - за допомогою апарату LigaSure). Рану поширено зашивали атравматичною ниткою Ethicon 3.0.

Із експерименту тварин виводили із експерименту на 3-ю, 7-у та 14-у доби післяопераційного періоду. У якості матеріалу для гістологіч-

ного дослідження комплекс трахеї і прилеглих часток щитоподібної залози фіксували 10 % забуференому розчині формаліну протягом 24 годин. Отриманий матеріал ущільнювали парафіном. Нарізки зрізів проводили на санному мікроскопі. Депарафінізовані зрізи фарбували гематоксилином і еозином та за методом Харта. Дослідження гістологічних препаратів здійснювали за допомогою мікроскопів SEOSCA і Люмам Р-8. Зображення з мікроскопа виводили на монітор комп'ютера за допомогою відеокамери «Vision Color CCD Camera». Морфометричні дослідження проводили за допомогою сітки і методики Г.Г.Автанділова [4].

Результати та їх обговорення

При гістологічному дослідженні м'яких тканин в ділянці операційної рани на третю добу післяопераційного періоду у тварин, для гемостазу у яких застосовувався лігатурний метод, виявлено виражену запальну реакцію на чужорідне тіло, яка проявлялася набряком тканин, нейтрофільно-лімфоцитарною інфільтрацією із наявністю гігантських клітин – чужорідних тіл та капілярів, що створює картину грануляційної тканини (рис 1).

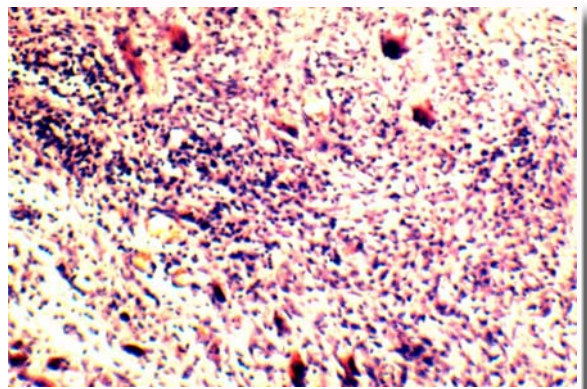


Рис. 1. Грануляційна тканина із великою кількістю гігантських клітин чужорідних тіл. Гістологічний зріз м'яких тканин із операційної рани. Третя доба експерименту. Забарвлення гематоксилином і еозином. ×200.

В двох випадках в ділянці операційної рани навколо шовного матеріалу виявлено абсцес із формуванням в його стінці грануляційної тканини (рис 2).

Зазначені морфологічні зміни на третю добу перебігу ранового процесу можна розцінювати як прояв збереження аварійної фази репаративного процесу.

На сьому добу навколо лігатури переважають процеси розсмоктування і формування рубця. Грануляційна тканина побудована із великої кількості лімфоцитів, нейтрофілів, макрофагів і капілярів між якими хаотично розташовані фіброцити і тонкі колагенові волокна, переважають

процеси формування процесу організації над розсмоктуванням (рис. 3).

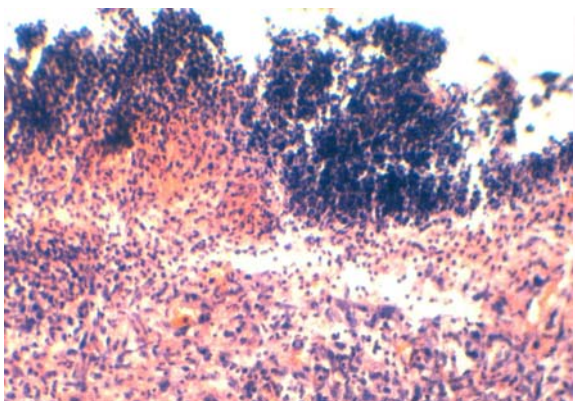


Рис. 2. Абсцес із формуванням грануляційної тканини. Третя доба експерименту. Гістологічний зріз м'яких тканин операційної рани. Забарвлення гематоксиліном і еозином. $\times 200$.

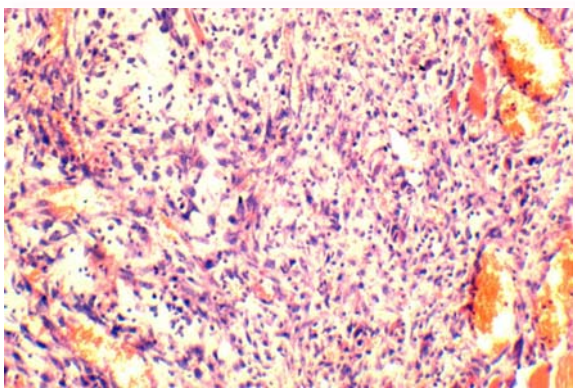


Рис. 3. Грануляційна тканина. Новоутворені колагенові волокна і судини. Гістологічний зріз м'яких тканин із операційної рани. Сьома доба експерименту. Забарвлення гематоксиліном і еозином. $\times 200$.

На 14 добу характерною особливістю гісто­структури раньового процесу на цей період є неповне дозрівання грануляційної тканини із формуванням ніжного сполучнотканинного рубця із великою кількістю новоутворених судин (рис. 4).

Морфологічне дослідження динаміки заго­ення рани у тварин посліду­ючих груп свідчить про наявність особливостей її перебігу відносно даних отриманих при дослідженні ран після накладання лігатури з метою гемостазу. В цілому вони були неспецифічними і характеризувалися асептичним розвитком грануляційної тканини на місці коагуляційного некрозу.

Так, у тварин, в яких з метою гемостазу під час експерименту використовувалась монополярна електрокоагуляція, на третю добу з моменту операції виявлялися ділянки коагуляційного некрозу у поєднанні із порушеннями мікроциркуля-

ції і формуванням молоді грануляційної тканини, представлена поліморфноклітинним інфільтратом та новоутвореними капілярами (рис. 5).

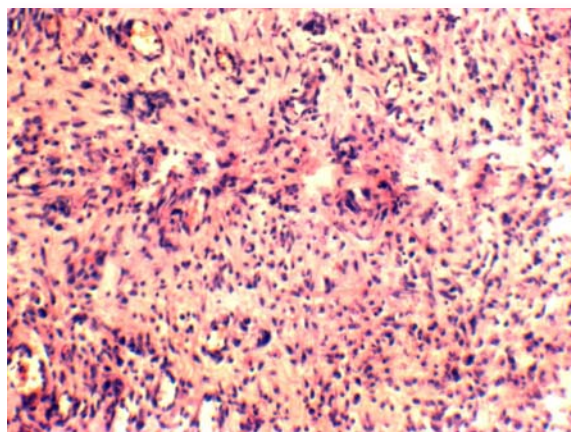


Рис. 4. Зріла грануляційна тканина. Гістологічний зріз м'яких тканин із операційної рани. Чотирнадцята доба експерименту. Забарвлення гематоксиліном і еозином. $\times 200$.

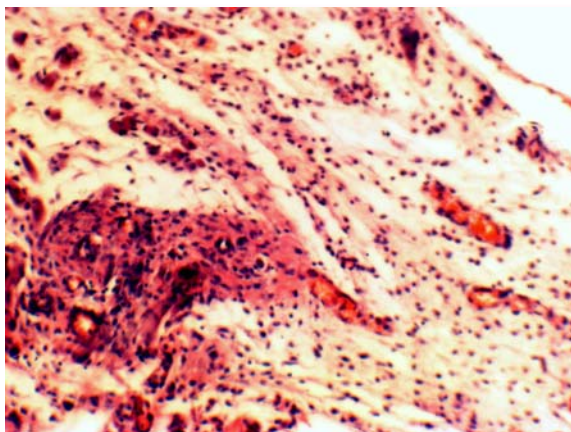


Рис. 5. Формування грануляційної тканини. Гістологічний зріз м'яких тканин із операційної рани, де для гемостазу застосовувалась монополярна електрокоагуляція. Третя доба експерименту. Забарвлення гематоксиліном і еозином. $\times 200$.

Фолікули її округлої форми. В окремих фолікулах наявні крововиливи і еозинофільний колід. Тироцити округлої форми, збільшені в об'ємі, виступають в просвіт фолікула, їх ядра гіперхромні. Строма із ознаками набряку. В більшості кровоносних судин зустрічаються тромби і стази.

На сьому добу спостерігаються ознаки дозрівання грануляційної тканини. Вона має типову морфологічну картину. Відмічається велика кількість фібробластів і фіброцитів та колагенових волокон із збереженням рихлої плазмодитарно-лімфоцитарної інфільтрації (рис. 6).

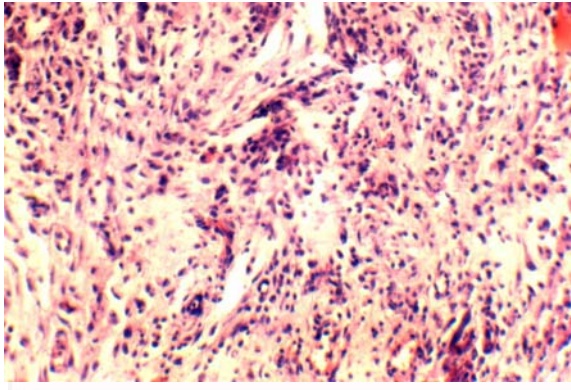


Рис. 6. Зріла грануляційна тканина. Гістологічний зріз м'яких тканин із операційної рани, де для гемостазу застосовувалась монополярна електрокоагуляція. Сьома доба експерименту. Забарвлення гематоксилином і еозином. $\times 200$.

На 14 добу в грануляційній тканині ущільнюються колагенові волокна за ходом новоутворених капілярів, зменшується кількість фіброblastів, лімфоцитів і макрофагів. Разом з тим, у розташованій паренхімі щитовидної залози зберігаються ознаки повнокров'я і наявні ознаки склерозу (рис. 7).

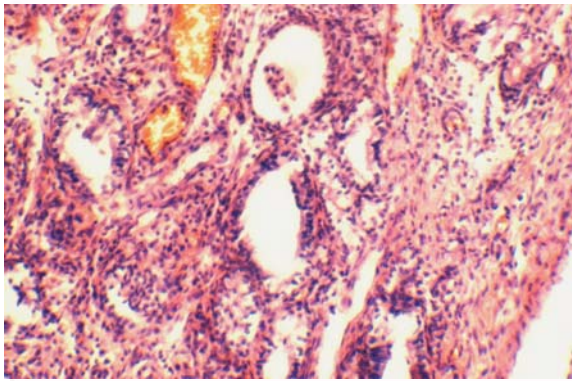


Рис. 7. Рубець поряд із щитоподібною залозою, склероз строми, повнокров'я судин. Гістологічний зріз м'яких тканин із операційної рани, де для гемостазу застосовувалась монополярна електрокоагуляція. Чотирнадцята доба експерименту. Забарвлення гематоксилином і еозином. $\times 200$.

Починаючи з третьої доби загоєння рани, де для гемостазу застосовувалась біполярна електрокоагуляція, грануляційна тканина починає формуватися на місці коагуляційного некрозу (рис. 8).

На сьому добу в ділянках операційної рани у тканині щитоподібною залози зберігається набряк, повнокров'я судин помірне. Грануляційна тканина сформована. Вона побудована із пухко розташованих сполучнотканинних волокон і капілярів між якими виявляються лімфоцити і фіброblastи. Структура фолікул відповідає морфології відносної фізіологічної норми (рис. 9).

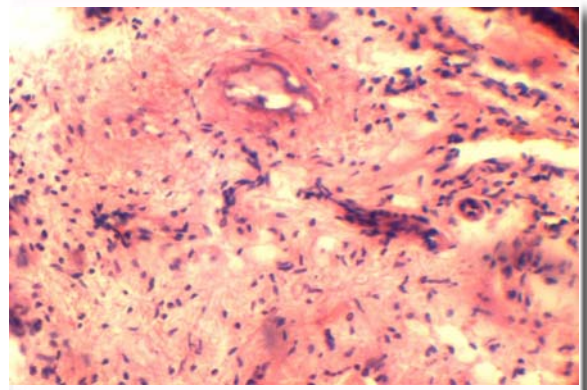


Рис. 8. Коагуляційний некроз і формування грануляційної тканини. Гістологічний зріз м'яких тканин із операційної рани, де для гемостазу застосовувалась біполярна електрокоагуляція. Третя доба експерименту. Забарвлення гематоксилином і еозином. $\times 200$.

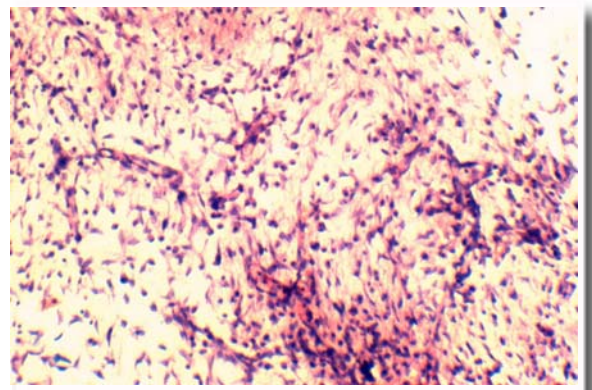


Рис. 9. Грануляційна тканина. Гістологічний зріз м'яких тканин із операційної рани, де для гемостазу застосовувалась біполярна електрокоагуляція. Сьома доба експерименту. Забарвлення гематоксилином і еозином. $\times 200$.

Через 14 днів в ділянках операційної рани виявляються щільно розміщені сполучнотканинні волокна між якими виявляються фіброblastи, лімфоцити та поодинокі макрофаги. (рис. 10).

Динаміка загоєння рани, де для гемостазу застосовувалась електрокоагуляція височастотним струмом апарату LigaSure відповідала вище описаній як при застосуванні моно чи біполярної електрокоагуляції. На третю добу після проведення експерименту, навколо судин сформувалась грануляційна тканина, яка складалася із великих мононуклеарів, поліморфноядерних лейкоцитів, фіброblastів, нижніх колагенових волокон і капілярів (рис. 11).

У прилеглий тканині щитоподібною залози спостерігалися значні порушення мікроциркуляції. Судинна стінка внутрішньоорганних судин гомогенна, із проявами коагуляційного некрозу. Фолікули зберігали округлу форму, вистелені набухшими тироцитами. Просвіт фолікулів виповнений колоїдом, у поодиноких із них наявні

крововиливи (рис. 12).

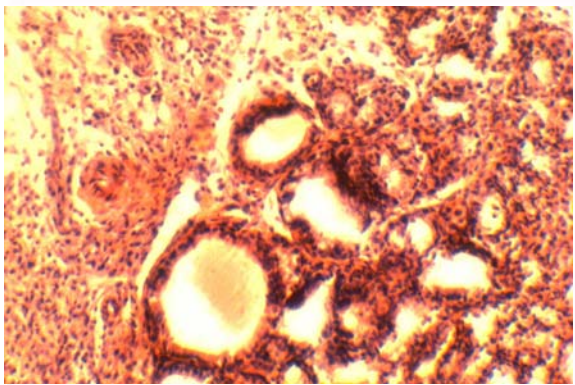


Рис. 10. Рубцева тканина. Склероз строми щитоподібної залози. Гістологічний зріз м'яких тканин із операційної рани де для гемостазу застосовувалась біполярна електрокоагуляція. Чотирнадцята доба експерименту. Забарвлення гематоксилином і еозином. $\times 200$.

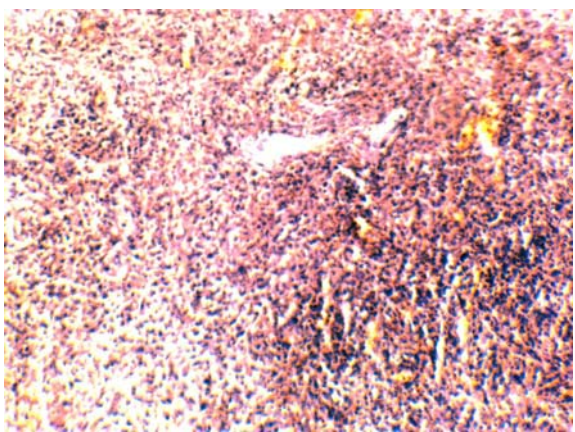

Рис. 11. Грануляційна тканина. Гістологічний зріз м'яких тканин із операційної рани, де для гемостазу застосовувалась електрокоагуляція апаратом LigaSure. Третя доба експерименту. Забарвлення гематоксилином і еозином. $\times 200$.

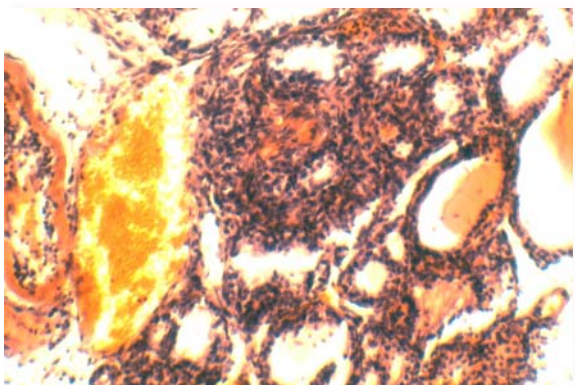


Рис. 12. Гемодинамічні розлади щитоподібної залози. Гістологічний зріз м'яких тканин із операційної рани де для гемостазу застосовувалась електрокоагуляція апаратом LigaSure. Третя доба експерименту. Забарвлення гематоксилином і еозином. $\times 200$.

На сьому добу перебігу регенераторного процесу спостерігається дозрівання грануляційної тканини. В ньому переважно зустрічаються фіброblastи і лімфоцити, мала кількість судин. При морфологічному до слідженні тканини щитоподібної залози відмічено зменшення набряку та повнокров'я. Структура фолікулів відповідала відносній фізіологічній нормі. (рис. 13).

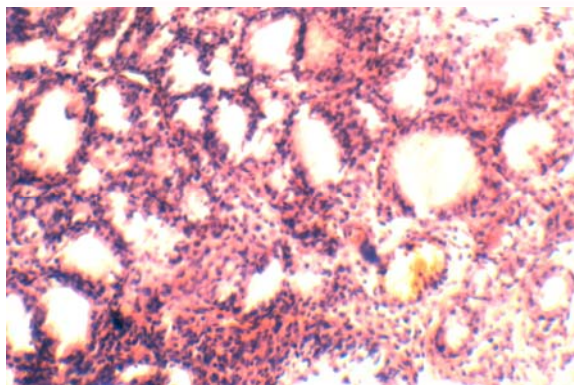


Рис. 13. Набряк строми щитоподібної залози. Гістологічний зріз м'яких тканин із операційної рани, де для гемостазу застосовувалась електрокоагуляція апаратом LigaSure. Сьома доба експерименту. Забарвлення гематоксилином і еозином. $\times 200$.

На 14 добу відмічено наявність сформованого сполучнотканинного рубця. Колагенові волокна розташовані щільно. Стінки кровоносних судин із проявами склерозу (рис. 14).

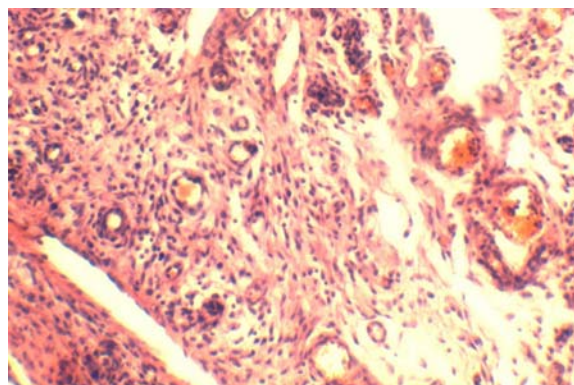


Рис. 14. Рубець. Гістологічний зріз м'яких тканин, де для гемостазу застосовувалась електрокоагуляція апаратом LigaSure. Чотирнадцята доба експерименту. Забарвлення гематоксилином і еозином. $\times 200$.

Висновки

- гістологічні та морфометричні дослідження щитоподібної залози, де для гемостазу застосовувалась електрокоагуляція апаратом LigaSure, свідчать про її морфофункціональне ремоделювання, спричинене струмом високої частоти;
- дані динамічного морфологічного аналізу загоєння рани, для зупинки кровотечі з якої ви-

користувались різні методи, свідчать про переваги використання термічного фактору в тиреоїдній хірургії над класичним розсіканням тканин і лігуванням судин атравматичною ниткою;

- при класичному методі розсікання тканин і лігуванні судин атравматичною ниткою, можливий розвиток абсцесів, більш тривалий час формування рубцевої тканини, у структурі грануляційної тканини нейтрофіли переважають над клітинами сполучної тканини і лімфоцитами, спостерігається суттєвий вплив на структуру

щитовидної залози в перифокальній ділянці;

Перспективи подальших розробок

Подальші дослідження впливу високочастотного струму на структуру щитоподібної залози в перифокальній ділянці та вивчення морфологічного підґрунтя надійності створеного гемостазу є перспективним напрямком у вивченні доцільності та ефективності застосування електрохірургічних методів та LigaSure апарату в хірургічному лікуванні щитоподібної залози.

Літературні джерела References

1. Barczinski M. Two years of minimally invasive video-assisted thyroidectomy in goiter region. In: 10th World Congress of Endoscopic Surgery; 2006; Berlin. p. 39.

2. Total video-endoscopic thyroid resection via axillobilateral- breast-approach (ABBA). In: 10th World Congress of Endoscopic Surgery; 2006; Berlin. p. 40-1.

3. Witzel K. The transoral access in endoscopic thyroid resection. In: 15th International Congress of the European Association for Endoscopic Surgery (EAESS); 2007; Athens. p. 24.

4. Avtandilov GG. Meditsinskaya morfometriya: rukovodstvo [Medical morphometry: guideline]. Moscow: Meditsina; 1990. 384 p. Russian.

Боднар Т. В. Оценка электро хирургических методов гемостаза и морфо функциональных изменений щитовидной железы в пери фокальных участках воздействия высокочастотного тока.

Реферат. Целью исследования является показать целесообразность применения электрохирургических методов коагуляции в хирургии щитовидной железы. Экспериментальное исследование было проведено на 80 лабораторных крысах, для рассечения тканей использовался хирургический скальпель, для гемостаза использовали лигирование сосудов атравматической нитью, применялось моно и биполярная коагуляция и аппарат LigaSure. Результаты исследования: установлена зональность влияния высокочастотного тока на структуру щитовидной железы. Вывод. Выявлены преимущества использования термического фактора в тиреоидной хирургии по сравнению с классическим рассечением тканей и лигированием сосудов атравматической нитью.

Ключевые слова: щитовидная железа, экспериментальное исследование, LigaSure, биполярная коагуляция.