

О.О.Приходько

Сумський державний  
університет

**Ключові слова:** тимус, акцидентальна трансформація, дегідратація, щури.

Надійшла: 18.04.2017  
Прийнята: 22.06.2017

DOI: <https://doi.org/10.26641/1997-9665.2017.2.35-39>

УДК: 616.438-018-06:616.395

## МІКРОСКОПІЧНІ ЗМІНИ ЗАГРУДНИННОЇ ЗАЛОЗИ ЗА УМОВ УШКОДЖУЮЧОГО ВПЛИВУ ЗАГАЛЬНОЇ ДЕГІДРАТАЦІЇ В ЕКСПЕРИМЕНТІ

*Дослідження виконане в рамках науково-дослідних робіт «Закономірності вікових і конституціональних морфологічних перетворень внутрішніх органів і кісткової системи за умов впливу ендо- і екзогенних чинників і шляхи їх корекції» (номер державної реєстрації 0013U001347) і «Морфофункціональний моніторинг стану органів і систем організму за умов порушення гомеостазу» (номер державної реєстрації 0109U008714).*

**Реферат.** Метою дослідження стало встановлення в експерименті особливостей морфологічних змін тимусу за умов легкого та середнього ступенів загальної зневоднення організму. Дегідратація легкого і середнього ступенів тяжкості моделювалася шляхом утримання тварин на повністю безводній дієті протягом 3 і 6 днів. Встановлено, що загальна дегідратація суттєво змінює структуру загруднинної залози. При легкому ступені зневоднення в тимусі в переважній більшості спостережень виявляються ознаки II фази акцидентальної трансформації, для якої характерна вогнищева делімфатизація кори тимічних часточок. При середньому ступені дегідратації в тимусі експериментальних тварин виявляються елементи II, III і IV фаз акцидентальної трансформації з переважанням III фази. II фаза акцидентальної трансформації в значній частині спостережень відбувається на тлі фолікулярної гіперплазії. Визначено, що в динаміці дегідратації збільшувався вміст сполучнотканинного компоненту та зменшувалась кількість лімфоцитів в досліджуваних компартментах тимусу. Таким чином, при посиленні ступеня загальної дегідратації, посилюються і прояви акцидентальної трансформації тимусу.

**Morphologia.** – 2017. – Т. 11, № 2. – С. 35-39.

© О.О.Приходько, 2017

✉ [olyastr1@yandex.ua](mailto:olyastr1@yandex.ua)

### **Prykhodko O.O. Microscopic alterations of the thymus under the damaging influence of experimental dehydration.**

**Background.** Thymus is the central organ of immune system and is extremely sensitive to pathological exogenous factors which trigger its involution. **Objective.** To establish the features of thymus morphological changes in conditions of mild and total organism dehydration in an experiment. **Methods.** The study was conducted on 24 white mature male rats. Animals were kept on anhydrous diet for 3 and 6 days thus dehydration was simulated. For the structural components investigation, histological sections were stained with hematoxylin and eosin, methylene blue, and by Van-Gizon. The square surface ratio of medulla, cortex and stromal component of the thymus was calculated by the system of computer analyses "Digimaizer". Measurements were carried out in 10 areas of thymus histological section of each rat. Throughout present research it was determined the number of lymphocytes in the area of vision on the surface 0.009 mm<sup>2</sup> (magnification ×1000) in the cortex and medulla using the program "ImageJ". **Results.** During the investigation morphological structure of the control group thymus is not distinguished from the one described in the articles of researchers and histology tutorials, devoted to the thymus structure. In the experimental groups it was established that dehydration qualitatively changes the structure of the thymus. While under mild thymus dehydration in most observations detected signs of the II phase of accidental transformation, were characterized by focal delymphatisation of the cortex of thymic lobules. During moderate degree of dehydration, elements of the II, III і IV phases of accidental transformation occurred where in the prevailed observations detected signs of III phase of the accidental transformation: the boundary between the cortex and medulla is not defined in thymus lobules. The II phase of accidental transformation in the most of observations appears on the grounds of follicular hyperplasia. During dehydration the content of connective tissue component was increased and the number of lymphocytes in the thymus was reduced. **Conclusion.** Increasing degree of overall dehydration enhance the manifestations of accidental thymus transformation.

**Key words:** thymus, accidental transformation, dehydration, rats.

### **Citation:**

Prykhodko O.O. [Microscopic alterations of the thymus under the damaging influence of experimental dehydration]. *Morphologia*. 2017;11(2):35-9. Ukrainian.

## Вступ

Останніми роками дослідження морфології імунних органів не втратила актуальності і продовжує бути предметом обговорень як у наукових виданнях так і на численних науково-практичних конференціях. Це пов'язано з тим, що тимус надзвичайно чутливий до дії екопатогенних чинників і досить швидко починає зазнавати інволюцію, яка негативно позначається на стані імунітету. Тимус є первинним лімфоїдним органом, в якому Т-лімфоцити піддаються диференціації і автономному дозріванню в кірковій речовині без необхідності антигенної стимуляції, що має важливе значення для нормального розвитку і функціонування імунної системи. Неодноразово описані особливості будови загруднинної залози та її клітин в нормі та при патології [1-3].

Різка втрата вологи в екстремальних природних умовах, пов'язаних з високою температурою; різні патологічні стани (при утрудненні ковтання, у тяжкохворих і ослаблених осіб, у недоношених дітей, при деяких захворюваннях головного мозку), являються стресовим агентом, що призводить до морфофункціональних змін ряду органів і систем [1, 4-8]. Однак, звертає на себе увагу, нерівномірність і недостатність досліджень, які стосуються змін морфології тимусу за умов дії зневоднення, що, в свою чергу, не дозволяє скласти цілісну картину адаптивної відповіді на цей чинник [9].

## Мета дослідження

Встановити в експерименті особливості морфологічних змін тимусу за умов легкого та середнього ступенів загального зневоднення організму.

## Матеріали та методи

Експеримент проведено на 24 лабораторних щурах-самцях зрілого віку. Тварин утримували у віварії з дотриманням вимог біоетики та «Загальних етичних принципів експериментів на тваринах», прийнятих Першим національним конгресом з біоетики (Київ, 2001) [10]. Дванадцять тварин склали контрольну серію, яка була поділена на дві групи по 6 тварин в кожній, відповідно терміну експерименту. Ці щури перебували на звичайному питному режимі, а у якості їжі отримували гранульований комбікорм. Експериментальна серія також включала 2 групи. У першій експериментальній групі (6 тварин) моделювався легкий ступінь зневоднення, який досягався шляхом утримання щурів на повністю безводній дієті протягом 3 днів та у другій (6 тварин) - середній ступінь зневоднення, який досягався протягом 6 днів [7].

Після декапітації під тіопенталовим наркозом і розтину грудної клітки виділяли тимус. Фіксацію залози та виготовлення парафінових блоків з розміщеним у них органом виконували у відповідності до уніфікованих методик. Для ви-

вчення структурних компонентів гістологічні зрізи товщиною 5-7 мкм забарвлювали гематоксином і еозином та за Ван-Гізеном. Для приготування півтонких зрізів зразки тканини фіксували спочатку у глютаральдегіді за Карновським, а потім - у 1% тетраоксиді осмію за Паладе. Після зневоднювання в етанолі зростаючої концентрації матеріал заливали у суміш епоксидних смол (епон-аралдит) і полімеризували протягом 36 годин при 56 °С. Виготовляли півтонкі зрізи (0,5-1 мкм), які забарвлювали у 1% метиленовому синьому на 1% тетрабораті натрію. Опис структурних компонентів тимусу проводили згідно з Міжнародною гістологічною номенклатурою. Дослідження гістологічних препаратів проводили на світловому мікроскопі «Olympus» з фотографічною реєстрацією морфологічної картини відеокамерою Baumer/optronic. Тур: CX05с.

Співвідношення площі мозкової, кіркової речовин та стромального компоненту тимусу здійснювали за допомогою системи комп'ютерного аналізу «Digimazer». В ході даної роботи визначали кількість лімфоцитів в полі зору на площі 0,009 мм<sup>2</sup> (збільшення x1000) в кірковій та в мозковій речовинах з використанням програми «ImageJ». Вимірювання проводили в 10 полях зору гістозрізу тимусу кожного щура.

По кожному з показників обчислювалися середнє значення та стандартна похибка для кожної з піддослідних тварин. На цій основі одержували об'єднані показники для кожної групи тварин. Одержані цифрові дані обробляли статистично на персональному комп'ютері з використанням програми «ATESTAT» для MS EXEL. Оцінювання достовірності між експериментальними й контрольними даними проводили за методом ANOVA, різницю вважали достовірною при  $p \leq 0,05$ .

## Результати та їх обговорення

При дослідженні морфологічна будова тимуса щурів контрольної групи не відрізняється від такої, що описана в статтях дослідників та підручниках гістології, присвячених будові загруднинної залози. Тимус вкритий тонкою капсулою, яка продовжується в слабофуксифільні (при фарбуванні за Ван Гізеном) трабекули, що містять судини та розділяють його на зв'язані між собою часточки, у яких чітко диференційовані кіркова і мозкова речовини.

У тварин першої експериментальної групи через три доби морфометричним дослідженням визначені відносні обсяги кіркової, мозкової речовини та стромального компоненту тимуса. Встановлені незначні зниження обсягу кіркового компартменту на 9,82% ( $p = 0,0499$ ) та збільшення відсотку площі мозкової речовини на 11,5% ( $p = 0,0469$ ) на тлі збільшення відсотку стромального компоненту стосовно площі зрізу тимусу в порівнянні з контрольними значеннями – на 8,6% ( $p = 0,3223$ ). Відповідно, співвідношення

кіркової речовини до мозкової, знижується на 4,66% ( $p = 0,2223$ ). Отримані дані близькі до показників групи контролю. Аналогічні результати отримані у роботі В.А. Єлізарова, А.С. Вавілова [9].

При дослідженні гістологічних зрізів тимуса з дегідратацією легкого ступеня в переважній більшості спостережень виявляються ознаки II фази акцидентальної трансформації, для якої характерна вогнищева делімфатизація (загибель лімфоцитів) кори тимічних часточок. Цій фазі акцидентальної трансформації притаманна гістологічна картина так званого класичного «зоряного неба» або «дірчастого просвітлення» з характерним розташуванням макрофагів з світлою цитоплазмою та з внутрішньоплазматичними апоптичними тілами і залишками клітин, що загинули та незначними за розмірами ділянками делімфатизації [5] (рис. 1). Відзначається зменшення кількості лімфоцитів в кіркових відділах часточок тимуса на 13,37% ( $p=0,0936$ ). У мозковому шарі міститься менше, в порівнянні з експериментальними тваринами, число лімфоцитів на 5,52% ( $p = 0,1538$ ).

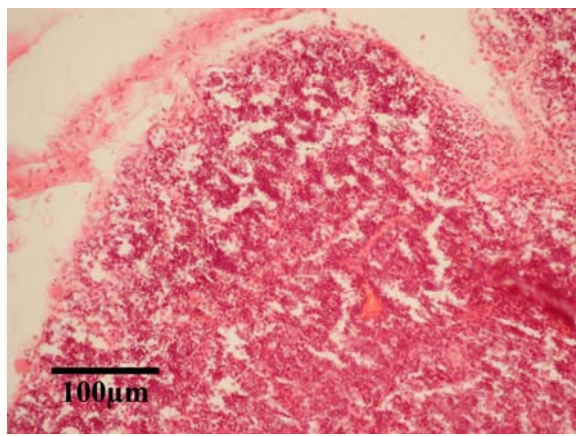


Рис. 1. «Дірчасте просвітлення» тимуса експериментальної тварини на 3 добу дослідження. Забарвлення гематоксиліном і еозином,  $\times 200$ .

З боку епітеліоретикулярного компонента мозкової речовини змін не виявлено. В кожній повноцінній сформованій часточці налічується 2-4 дрібних тимічних тільця.

Внутрішньочасточкові периваскулярні простори візуалізуються чітко, в них визначаються Т-лімфоцити, макрофаги, В-лімфоцити, плазмобласти і плазмоцити. Дані зміни у внутрішньочасточкових периваскулярних просторах пов'язані з розвитком акцидентальної трансформації тимуса.

Через 6 діб експерименту при морфометричному дослідженні встановлені зниження обсягу кіркової речовини на 16,23% ( $p < 0,0001$ ) та збільшення відсотку обсягу мозкової речовини на 12,26% ( $p < 0,0001$ ) на тлі збільшення відсотку

стромального компонента стосовно площі зрізу тимусу в порівнянні з контрольними значеннями – на 45,53 % ( $p < 0,0001$ ). Відповідно, співвідношення кора/мозок знижується на 25,56 % ( $p < 0,0001$ ).

При дегідратації середнього ступеня важкості в тимусах виявляються наступні морфологічні особливості: в 1/4 спостережень на тлі фолікулярної гіперплазії в кірковому шарі переважають ознаки акцидентальної трансформації тимуса, що відповідає її II фазі з характерною картиною «зоряного неба». Кількість клітин в кірковій і мозковій речовині є досить високою, але меншою у порівнянні з групою контролю. Так, кількість лімфоцитів в кіркових відділах часточок тимуса зменшується на 37,6% ( $p < 0,0001$ ). Мозковий шар також містить менше лімфоцитів на 31,37% ( $p < 0,0001$ ) в порівнянні з експериментальними тваринами.

В 1/2 спостережень відзначаються ознаки III фази акцидентальної трансформації, і в 1/4 спостережень – акцидентальної трансформації IV фази. При акцидентальній трансформації III фази в часточках тимуса не визначається межа між кірковою і мозковою речовиною, бо щільність лімфоцитів, внаслідок делімфатизації коркового шару, в обох зонах практично однакова (рис. 2).

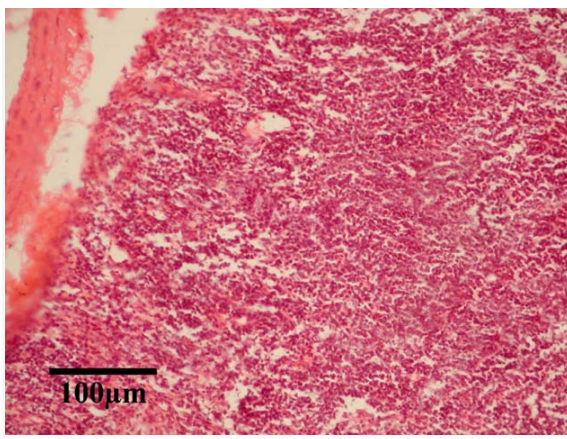


Рис. 2. Часточка тимуса експериментальної тварини на 6 добу дослідження. В часточках тимуса не визначається межа між кірковою і мозковою речовиною. Забарвлення гематоксиліном і еозином,  $\times 200$ .

При IV фазі акцидентальної трансформації тимуса спостерігається інверсія його шарів. При цьому в часточках тимуса знову відзначається чітка межа між кірковою і мозковою речовиною, однак при цьому кіркова речовина виглядає більш світлою, а мозкова речовина, навпаки, більш темною, в порівнянні з групою контролю, що обумовлено зміною щільності тимоцитів в обох зонах (рис. 3.). Так, кількість лімфоцитів в корі різко зменшується, а в мозковій речовині, навпаки, збільшується (рис. 4).



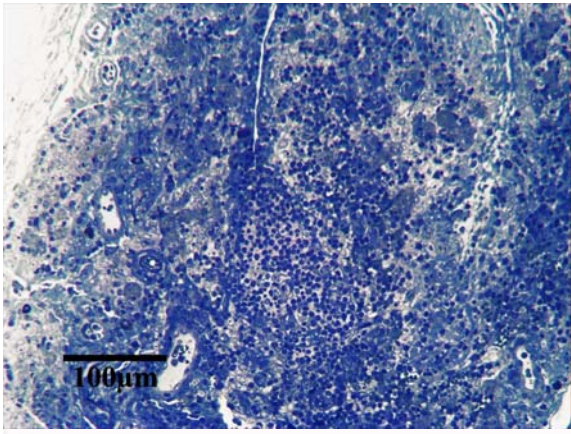


Рис 3. Фрагмент часточки тимусу експериментальної тварини на 6 добу дослідю. Інверсія кіркової та мозкової речовини. Півтонкий зріз. Забарвлення метиленовим синім,  $\times 200$ .

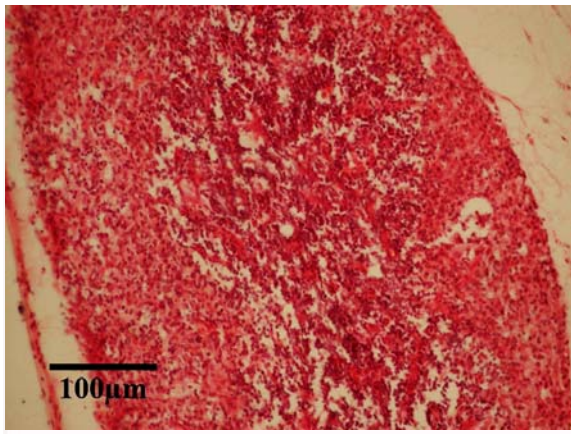


Рис. 4. Інверсія мозкового та кіркового шарів експериментальної тварини на 6 добу дослідю. Забарвлення гематоксилином і еозиним,  $\times 200$ .

Визначається більш низький, у порівнянні з попереднім терміном, показник щільності кортикальних тимоцитів. При такій щільності тимоцитів в корі чітко визначається епітеліоретикуляр-

ний компонент. Також добре виражені внутрішньочасточкові периваскулярні простори, багаті, в порівнянні з внутрішніми зонами кори, клітинами. Серед клітинних елементів, розташованих в периваскулярних просторах, визначаються Т-лімфоцити, макрофаги, В-лімфоцити, плазмоцити. Звертає на себе увагу поява дрібних тимічних тілець в кірковому шарі тимуса.

В мозковій речовині також виявляється епітеліоретикулярний компонент, тимічні тілця і внутрішньочасточкові периваскулярні простори. З боку інтерстиційного компонента має місце потовщення міжчасточкових сполучнотканинних перегородок.

#### Підсумок

Дослідження мікроструктури за груднинної залози лабораторних шурів за умов дії дегідратації різних термінів дало можливість простежити за змінами, що відбуваються в цьому органі в результаті дії екопатогенного чинника. Так, при загальній дегідратації легкого ступеня важкості в тимусі в переважній більшості спостережень виявляються ознаки II фази акцидентальної трансформації, для якої характерна вогнищева деліmfатизація кори тимічних часточок. При середньому ступені дегідратації в тимусі експериментальних тварин виявляються елементи II, III і IV фаз акцидентальної трансформації з переважанням III фази. II фаза акцидентальної трансформації в значній частині спостережень відбувається на тлі фолікулярної гіперплазії. В динаміці дегідратації збільшувався вміст сполучнотканинного компоненту та зменшувалась кількість лімфоцитів в досліджуваних компартментах тимусу. Таким чином, при посиленні ступеня загальної дегідратації, посилюються і прояви акцидентальної трансформації тимусу. Виявлені зміни не носять специфічний характер.

#### Перспективи подальших розробок

Результати роботи являються основою для вивчення імуноархітекtonіки тимусу за умов зневоднення організму.

#### Літературні джерела References

1. Gunas IV, Cherkasov EV, Dzevulska IV, Kovalchuk OI. [Dynamics on different types of cell death in thymus, suprarenal gland, adenohipophysis and research on the level of endogenous intoxication in rats under the condition of burn disease and its treatment by the infusion of combined hyperosmolar solutions]. Ukrainian scientific medical youth journal. 2012;4:10-3. Ukrainian.
2. Koveshnykov VG, Bibik E. Funktsyonalnaia morfolohiia organov immunnou sistemy [Functional morphology of the immune system]. Lugansk: Virtualnaya realnost; 2007. 172 p. Ukrainian.

3. Elmore SA. Enhanced histopathology of the immune system: a review and update. Toxicol Pathol. 2012;40(2):148-56. doi: 10.1177/0192623311427571.
4. Vdovenko NV. [The water balance and thermoregulation of an organism of athletes and its correction in hot climate conditions]. Aktualni problemy fizychnoi kultury i sportu. 2007;12:54-9. Ukrainian.
5. Ivanovskaia TYe, Zayratiants OV, Leonova IV, Voloshchuk IN. [Pathology of the thymus in

children]. Sankt-Peterburg: SOTIS; 1996. 271 p. Russian.

6. Poputnikov DM, Melenchuk YeV, Vismont FV. Narusheniia vodno-elektrolitnogo obmena (pato-fiziologicheskie aspekty) [Violations of water-electrolyte exchange, (patho-physiological aspects)]. Minsk: BGMU, 2011. 37 p. Russian.

7. Soboleva AD. Reaktsiia kletok i tkaney na obezvozhivaniie [Cell and tissue reaction to dehydration]. Novosibirsk: Nauka; 1975. 66 p. Russian.

8. Shlapak IP, Golubovska OA, Galushko OA.

[Dehydration syndrome]. Acute conditions and emergencies in medical practice. 2015;6:15-9. Ukrainian.

9. Jelizarov V, Vavilov A. [Functional morphology of thymus during experimental dehydration]. Zdorov'e i obrazovanie v XXI veke. 2010;12(9):427-8. Russian.

10. Tsyganenko AYа, Kryvonosov MV, Parashchuk YuS, authors; Kundiev YuI, editor. [Ethics of biomedical experiment]. Lviv: BaK; 2003. P. 399 - 404. Ukrainian.

**Приходько О.А. Микроскопические изменения тимуса в условиях повреждающего влияния общей дегидратации в эксперименте.**

**Реферат.** Целью исследования было установление в эксперименте особенностей морфологических изменений тимуса в условиях легкой и средней степени общего обезвоживания организма. Дегидратация легкой и средней степени тяжести моделировалась путем содержания животных на полностью безводной диете в течение 3 и 6 дней. Установлено, что общая дегидратация существенно меняет структуру вилочковой железы. При легкой степени обезвоживания в тимусе в подавляющем большинстве наблюдений выявляются признаки II фазы акцидентальной трансформации, для которой характерна очаговая делимфатизация коры тимических долек. При средней степени дегидратации в тимусе экспериментальных животных обнаруживаются элементы II, III и IV фаз акцидентальной трансформации с преобладанием III фазы. II фаза акцидентальной трансформации в значительной части наблюдений происходит на фоне фолликулярной гиперплазии. Определено, что в динамике дегидратации увеличивалось содержание соединительнотканного компонента и уменьшалось количество лимфоцитов в исследуемых компартментах тимуса. Таким образом, при усилении степени общей дегидратации, усиливаются и проявления акцидентальной трансформации тимуса.

**Ключевые слова:** тимус, акцидентальная трансформация, дегидратация, крысы.