

С.В.Зяблицев¹
О.О.Стародубська¹
О.О.Дядик²

¹ Національний медичний університет імені О. О. Богомольця

² Національна медична академія післядипломної освіти імені П.Л. Шупика (м. Київ)

Ключові слова: черепно-мозкова, гіпокамп, S100, NSE, GFAP, карбацетам.

Надійшла: 12.04.2017

Прийнята: 17.05.2017

DOI: <https://doi.org/10.26641/1997-9665.2017.2.12-18>

УДК 616.831-001-097.3+543.635.4

ВПЛИВ КАРБАЦЕТАМУ НА ПРОЦЕСИ НЕЙРОДЕСТРУКЦІЇ В ГІПОКАМПІ ПРИ ЕКСПЕРИМЕНТАЛЬНІЙ ЧЕРЕПНО-МОЗКОВІЙ ТРАВМІ

Дослідження виконано в рамках науково-дослідної роботи «Механізми нейрогормональних та імунних порушень при черепно-мозковій травмі і шляхи їх патогенетичної корекції» (номер державної реєстрації 0116U004319).

Реферат. Метою роботи було дослідити вплив карбацетаму на процеси нейродеструкції в гіпокампі при експериментальній черепно-мозковій травмі. Методи дослідження: фізіологічні, гістологічні, імуногістохімічні. При експериментальній черепно-мозковій травмі спостерігаються деструктивні прояви в нервовій тканині гіпокампі у вигляді клітинного спустошення, набухання ядер нейронів і нечіткості апікальних дендритів, поліморфних змін хроматофільної речовини нейронів тощо. Було виявлено високі рівні експресії нейромаркерів GFAP, NSE і S100 у нервовій тканині гіпокампі тварин контрольної групи. На тлі введення карбацетаму відмічається відновлення ушкоджених нейронів, але не астроцитів. Карбацетам запобігає розвитку деструктивних змін в нейронах гіпокампі при експериментальній черепно-мозковій травмі.

Morphologia. – 2017. – Т. 11, № 2. – С. 12-18.

© С.В.Зяблицев, О.О.Стародубська, О.О.Дядик, 2017

✉ zsv1965@gmail.com

Ziablitsev S.V., Starodubska O.O., Diadyk O.O. Carbacetam effect on processes of neurodestruction in hippocampus during experimental traumatic brain injury.

ABSTRACT. Background. Treatment of traumatic brain injury (TBI) is one of the most relevant problems in modern medicine. TBI is accompanied by not only physical damage, but also psychical disorders, which together greatly worsen the quality of life of patients. Even light injury causes cognitive, affective (including depression, anxiety and psychosis) and behavioral disorders. Cognitive functions, in particular memory and ability to study, are regulated by the hippocampus. This part of the brain is very sensitive to traumatic effects, whereupon the patients get different neurocognitive disorders. The key role in TBI pathogenesis belongs to destructive changes in the nervous tissue of the brain that is manifested as the damage of neurons and glial cells. Carbacetam seems to be the promising drug for correction of TBI consequences, making antihypoxic, anti-amnesic, anxiolytic and anti-shock effects. Due to the number of helpful effects carbacetam is interesting in the aspect of its influence on morphological and immunohistochemical features of the hippocampal nervous tissue after TBI. **Objective.** To investigate the carbacetam effect on processes of neurodestruction in hippocampus during experimental traumatic brain injury. **Methods:** physiological, histological, immunohistochemical. **Results.** The morphological and immunohistological study of the rat hippocampus showed: 1. The CA3 region in the rat hippocampus of the control group demonstrates diverse destructive features: partial loss of neurons, nuclei swelling and unclarity of the apical dendrites, polymorphic changes of the chromatophilic neuronal substance in the form of the focal chromatolysis and chromatin condensation. 2. In the control group there is quite intense expression of GFAP, NSE and S100 in the CA3 region of the hippocampus, which demonstrates the destructive changes in the astrocytes (GFAP and S100) and, at the same time, normal metabolism in the neurons (NSE). 3. After carbacetam administration the CA3 region of the hippocampus keeps the same morphological characteristics, as in the control group, but the destructive changes are less represented: majority of the neurons have round light nuclei and distinct dendrites; almost absence of the cells with features of focal chromatolysis and chromatin condensation. 4. The nervous tissue in the CA3 region of the rat hippocampus after carbacetam administration is characterized by high expression of GFAP, NSE and S100, like in the control group. The marked expression of the neuromarkers GFAP and S100 displays the destructive changes in the astrocytes, and high of NSE correlates with the normal neuronal metabolism. **Conclusion.** TBI is manifested in different destructive features in the hippocampal nervous tissue. Carbacetam ambiguously effects on the hippocampal nervous tissue, partly correcting destructive changes in the neurons only, but not in the glial cells. The carbacetam effect occurs mainly in morphological changes of the neurons, while there are no any immunohistochemical changes in comparison with the control group.

Key words: traumatic brain injury, hippocampus, S100, NSE, GFAP, carbacetam.

Citation:

Ziablitsev SV, Starodubska OO, Diadyk OO. [Carbacetam effect on processes of neurodestruction in hippocampus during experimental traumatic brain injury]. *Morphologia*. 2017;11(2):12-8. Ukrainian.

Вступ

Лікування черепно-мозкової травми (ЧМТ) представляється однією з найбільш актуальних проблем у сучасній медицині, оскільки число потерпілих щороку збільшується, і цей тип пошкодження головного мозку є досить небезпечним. ЧМТ супроводжується не лише фізичними пошкодженнями, а також спричиняє психічні розлади, що разом значно погіршує якість життя потерпілих [1]. Навіть легка травма викликає когнітивні, афективні розлади (включаючи депресію, тривожність і психоз) і порушення поведінки [2].

За когнітивні функції, зокрема, пам'ять і здатність до навчання, відповідає гіпокамп [3]. Цей відділ мозку характеризується значною чутливістю до травматичного впливу, внаслідок чого в хворих спостерігається ряд нейрокогнітивних порушень [4]. Останні супроводжують хворих не лише в гострий період, а і довгий час після травми. В деяких випадках когнітивні порушення не зникають взагалі, тому досить важливо вчасно надати потерпілим ефективних терапевтичних засобів для корекції пошкодження та максимального зниження негативних наслідків ЧМТ [5].

На сьогоднішній день відомо, що ключову роль у патогенезі ЧМТ відіграють деструктивні зміни нервової тканини головного мозку, які проявляються в пошкодженні нейронів та гліальних клітин. Нейрони та глія досить тісно пов'язані як морфологічно, так і функціонально, тому дисфункція міжклітинних взаємодій лежить в основі різних захворювань [6]. Беручи до уваги високу актуальність проблеми ЧМТ і враховуючи механізми патогенезу, на сьогоднішній день інтенсивно розробляються і досліджуються різноманітні лікарські препарати для зняття травматичних ефектів і відновлення функціонального стану мозку [7, 8].

Одним з перспективних препаратів для корекції наслідків ЧМТ представляється карбацетам, який здійснює антигіпоксичний, антиамнестичний, анксиолітичний та антишоковий ефекти [9].

Зважаючи на низку позитивних ефектів карбацетаму, викликає інтерес вивчення впливу цього препарату на морфологічні та імуногістохімічні особливості нервової тканини гіпокампу внаслідок ЧМТ. В цьому аспекті представляє важливість вивчення морфології нервової тканини та експресії маркерів нейронів (NSE) та астроцитів (GFAP і S-100) у зазначеній області мозку під впливом карбацетаму. Варто зауважити, що досліджувані нейромаркери є досить інформативними при дослідженні захворювань, що супроводжуються нейродегенеративними процесами, що має місце при ЧМТ [10], [11]. Крім того, вказані маркери нейронів і астроцитів дозво-

ляють об'єктивно оцінити терапевтичний ефект досліджуваного препарату і виявити функціональні зміни в нервовій тканині [12].

Мета: дослідити вплив карбацетаму на процеси нейродеструкції в гіпокампі при експериментальній черепно-мозковій травмі (ЧМТ). Згідно з метою дослідження були поставлені наступні задачі:

1. вивчити морфологічні особливості нервової тканини гіпокампу (зони СА3) в контрольній групі;

2. проаналізувати експресію нейромаркерів NSE, S-100 і GFAP в гіпокампі (зоні СА3) в контрольній групі;

3. дослідити морфологічні риси нервової тканини гіпокампу (зони СА3) на тлі введення карбацетаму;

4. проаналізувати особливості експресії нейромаркерів NSE, S-100 і GFAP в гіпокампі (зоні СА3) на тлі введення карбацетаму.

Матеріали та методи. Дослідження проведено на 10 білих безпородних щурах-самцях масою 200 ± 10 г, яким наносили ЧМТ середньоважкого ступеня за моделлю В.М. Єльського, С.В. Зябліцева (2008) [13]. Енергія удару складала 0,52 Дж. Контрольну групу складали тварини ($n=5$), яким внутрішньочеревно вводили 1 мл фізіологічного розчину протягом 10 діб після травми. Тварини дослідної групи ($n=5$) отримували внутрішньочеревні ін'єкції карбацетаму в дозі 5 мг/кг у 1 мл фізіологічного розчину. Після закінчення експерименту тварин декапітували з вилученням головного мозку.

Під час патологоанатомічного макроскопічного дослідження було встановлено, що ЧМТ характеризувалася наявністю шкірної та «оболонкової» гематом у зоні удару; переломами кісток склепіння черепа без зсуву середньоважкого ступеня; розтрощенням кори тім'яних і скроневи часток (у зоні удару) й основи лобових і скроневи часток (у зоні протиудару). У тканині головного мозку були наявні дифузні дрібноточкові крововиливи.

Вітчизняний препарат карбацетам був розроблений в Інституті фізико-органічної хімії та вуглехімії НАН України (м. Донецьк) [14]. Карбацетам належить до ендогенних модуляторів ГАМК-бензодіазепінового рецепторного комплексу, похідних β -карболіну та представляє собою карболіновий ізостер (1-оксо-3,3,6-триметил-1,2,3,4-тетрагідроіндоло[2,3-с]хінолін); β -карболінова структура є основою для алкалоїдів (β -карболінів), які виділені з квітки – гармали звичайної (*Peganum harmala*).

На 7 добу головний мозок, який отримали при декапітації під загальною анестезією, поміщали в нейтральний забуферений розчин формальдегіду (рН 7,4) і фіксували протягом 24 годин. Після дегідратації шматочки заливали в парафін

за стандартною методикою. Зрізи завтовшки 3-4 мікрони отримували на ротатійних мікротомах МПС-2 та Microm HM 335 E. Частину зрізів забарвлювали гематоксином та еозином, інші – відповідним чином підготовлювали перед нанесенням нейромаркерів NSE, S100 і GFAP.

Надалі зрізи досліджували за допомогою світлової мікроскопії. Використовували світлооптичний мікроскоп «Olimpus BX 40» із цифровою камерою «Olimpus C3030-ADU» та C2000 ZOOM, «Olimpus BX 43» з цифровою камерою «Olimpus SC100» та програмним забезпеченням «Olimpus DP-Soft» і світлооптичний мікроскоп Axio Imager.A2 «Carl Zeiss» (ФРН) із системою опрацювання даних «Axiovision» при збільшенні об'єктива $\times 5$, $\times 10$, $\times 20$, $\times 40$, біноклярної насадки $\times 1,5$ та окуляра $\times 10$. Зрізи забарвлювали гематоксином та еозином.

Для імуногістохімічного дослідження зрізи розміщували на покритих адгезивом скельця Super Frost Plus (Menzel, ФРН). Для «демаскування» антигенів регідратовані зрізи термічно обробляли в розчині Target Retrieval Solution (ДАКО, Данія) із використанням мікрохвильової печі. Потім зрізи ферментативно обробляли протеїназою К (ДАКО) протягом 5 хвилин. Надалі здійснювали блокування ендогенної пероксидазної активності пероксидазним блоком і блоком неспецифічного зв'язування – протеїновим блоком (ДАКО). Після цього наносили первинні антитіла – білок S100 (багатофункціональний, code z0311), нейроспецифічну енолазу (NSE; code N1557), гліальний фібрилярний кислий протеїн (GFAP; code IS 524). Візуалізацію первинних антитіл виконували за допомогою високочутливої полімерної системи детекції DAKO Poly Vue HRP/DAB.

На готових препаратах здійснювали морфологічну та імуногістохімічну оцінку нейродегенеративних змін у нервовій тканині. У даному дослідженні представляв інтерес гіпокамп, зокрема, зона CA3, оскільки відмічається залежність структурних змін цієї області гіпокампу від часу й інтенсивності стресу і підвищення рівня стресорних гормонів, що притаманне для ЧМТ [15].

Результати та їх обговорення

Гіпокамп розташований у внутрішній частині скроневої області мозку і за формою схожий на морського коника. На гістологічному препараті чітко прослідковуються особливості цитоархітекτονіки гіпокампу, що, власне, й послужило основою для його поділу на шари:

- крайовий, або поліморфний (лат. *Stratum oriens*), утворений аксонами пірамідних нейронів і тілами корзинчатих нейронів гіпокампу;
- пірамідний (лат. *Stratum pyramidale*), утворений тілами пірамідних нейронів;
- молекулярний (лат. *Stratum moleculare*), утворений головним чином дендритами пірамідних нейронів (рис. 1).

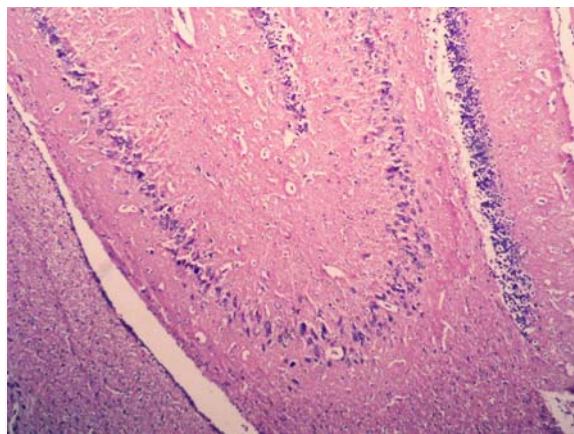


Рис. 1. Мікрофотографія гіпокампу щура контрольної групи при ЧМТ. Забарвлення гематоксином та еозином. $\times 100$.

В молекулярному шарі можна додатково виділити підшари: еумолекулярний (лат. *Stratum eumoleculare*), лакунарний (лат. *Stratum lacunosum*), радіальний (лат. *Stratum radiatum*) і світлий (лат. *Stratum lucidum*). Основна маса клітин знаходиться в пірамідному шарі, що представлений нейронами пірамідної (трикутної) форми, в яких чітко візуалізується ядро і одне ядрце. В межах пірамідного шару виділяють чотири зони (CA1, CA2, CA3 і CA4), які представляють собою поля щільно розташованих нейронів і нервових волокон [16].

Кровоносні судини прослідковуються в усіх шарах гіпокампу. Стінка капілярів утворена ендотеліоцитами зі сплосненими темними ядрами, які лежать на базальній мембрані.

Окрім трьох шарів, у гіпокампі розрізняють зубчасту звивину, або зубчасту фасцію (лат. *Dentate gyrus, seu Fascia dentata*), яка представлена компактною смужкою дрібних (гранулярних) нейронів. Зубчаста звивина також складається з трьох шарів: молекулярного (лат. *Stratum moleculare*), гранулярного, або зернистого (лат. *Stratum granulare*), і поліморфного, або мультиформного (лат. *Stratum multiforme*). Такий опис гіпокампу узгоджується з даними інших авторів (див. рис. 1) [17].

Зона CA3 гіпокампу тварин контрольної групи в цілому характеризується пухким розташуванням крупних овальних нейронів. Спостерігається часткове клітинне спустошення цього шару. Для деяких нейронів притаманне набухання ядер та нечіткість апікальних дендритів. Також мають місце поліморфні зміни хроматофільної речовини нейронів у вигляді вогнищового хроматолізу та глибокої конденсації (рис. 2).

Імуногістохімічне дослідження виявило експресію GFAP в астроцитах тварин контрольної групи зони CA3 гіпокампу. GFAP досить чітко візуалізується у відростках астроцитів, які тісно переплітаються між собою, утворюючи

мережу (рис. 3). Досить виражена експресія цього нейромаркера характеризує деструктивні зміни в нервовій тканині, зокрема, в астроцитах.

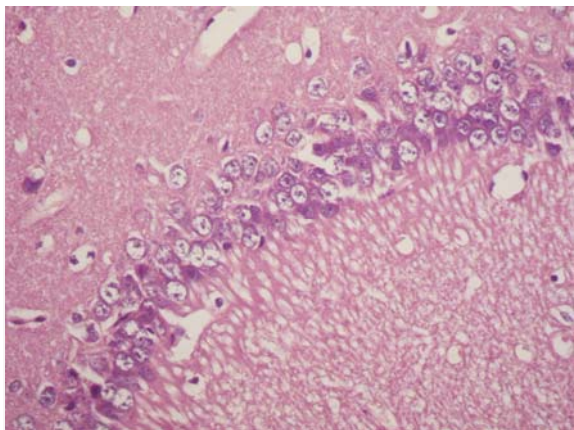


Рис. 2. Мікрофотографія гіпокампу щура контрольної групи при ЧМТ. Забарвлення гематоксилином та еозином. $\times 400$.

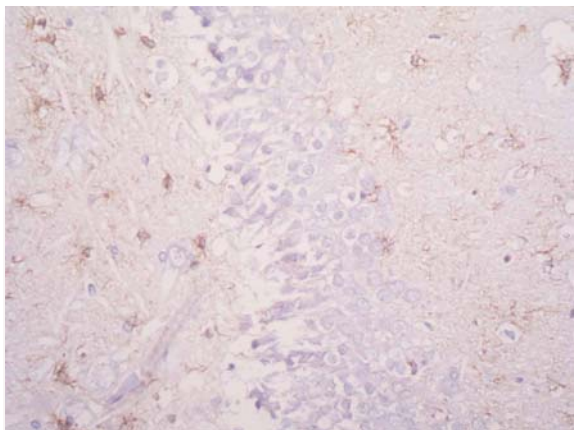


Рис. 3. Мікрофотографія зони CA3 гіпокампу щура контрольної групи при ЧМТ. Імуногістохімічне виявлення GFAP. $\times 400$.

На тлі введення карбацетаму зона CA3 гіпокампу в цілому зберігає ті ж морфологічні особливості, що і в тварин контрольної групи, але нервова тканина характеризується наявністю нейронів правильної форми зі світлими ядрами та чітко виражених дендритів. В даній групі тварин майже відсутні клітини з ознаками вогнищового хроматолізу та глибокої конденсації на відміну від контролю (рис. 4). Таким чином, карбацетам здійснює регенеруючий вплив на пошкоджену внаслідок ЧМТ нервову тканину гіпокампу, що підтверджується в морфологічно.

При імуногістохімічному дослідженні експресії GFAP у зоні CA3 гіпокампу на тлі введення карбацетаму виявилось, що рівень експресії даного маркера не відрізняється від контрольного, однак морфологічно різниця між клітинами різних груп наявна (рис. 5).

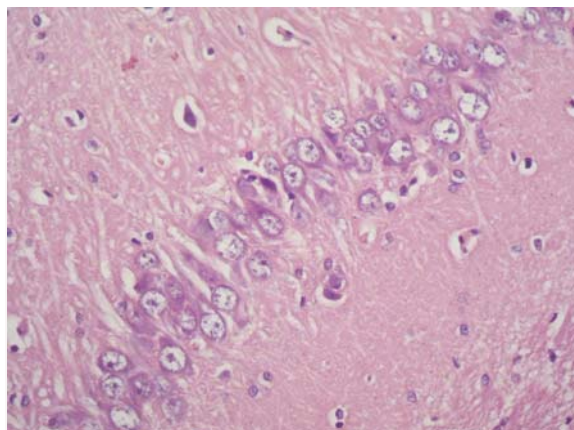


Рис. 4. Мікрофотографія зони CA3 гіпокампу щура при ЧМТ на тлі введення карбацетаму. Забарвлення гематоксилином та еозином. $\times 400$.

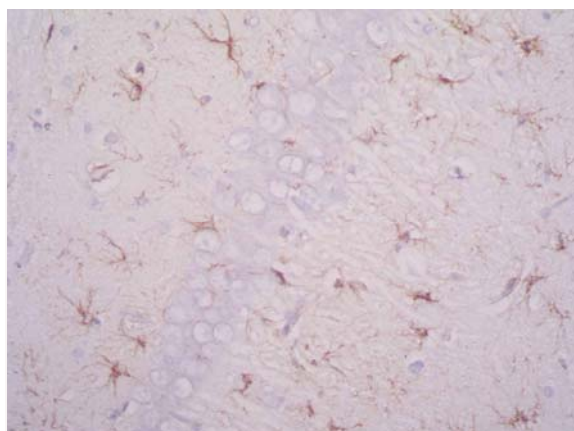


Рис. 5. Мікрофотографія зони CA3 гіпокампу щура при ЧМТ на тлі введення карбацетаму. Імуногістохімічне виявлення GFAP. $\times 400$.

Імуногістохімічне виявлення NSE в зоні CA3 гіпокампу в контрольній групі показує високий ступінь експресії цього нейромаркера, що свідчить про інтенсивний метаболізм у нейронах (рис. 6).

На тлі введення карбацетаму експресія NSE візуалізується в усіх нервових відростках (рис. 7) і знаходиться на такому ж рівні, як і в контрольній групі тварин, тобто достовірних змін не спостерігається, відповідно на тлі введення препарату рівень метаболізму не змінюється.

Імуногістохімічне виявлення білка S100 в зоні CA3 гіпокампу в контрольній групі показує високий рівень експресії (рис. 8), що відображає пошкодження нервової тканини після ЧМТ.

На тлі введення карбацетаму експресія S100 спостерігається в усіх відростках астроцитів і не відрізняється від контрольного рівня (рис. 9). Відповідно, введення препарату не змінило ступеня прояву пошкоджуючого впливу ЧМТ на нервову тканину, зокрема, на астроцити.

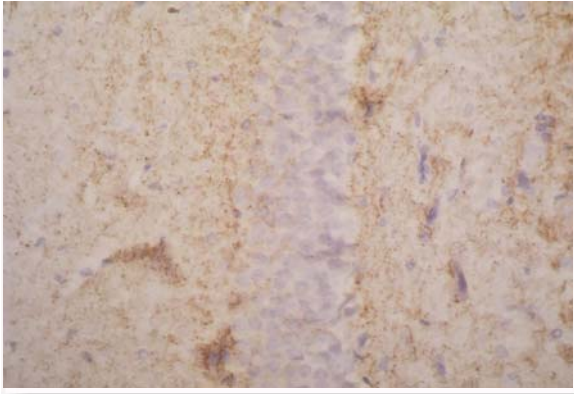


Рис. 6. Мікрофотографія зони CA3 гіпокампу щура контрольної групи при ЧМТ. Імуногістохімічне виявлення NSE. ×400.

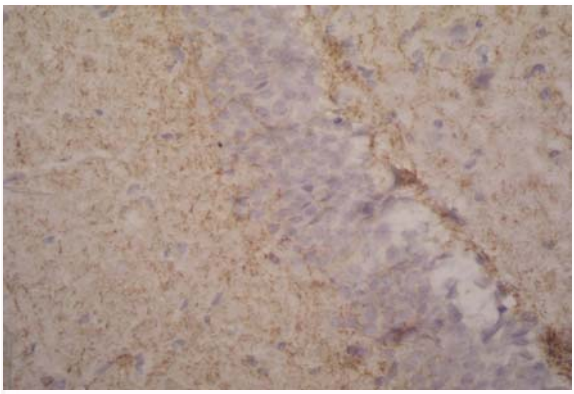


Рис. 7. Мікрофотографія зони CA3 гіпокампу щура при ЧМТ на тлі введення карбацетаму. Імуногістохімічне виявлення NSE. ×400.

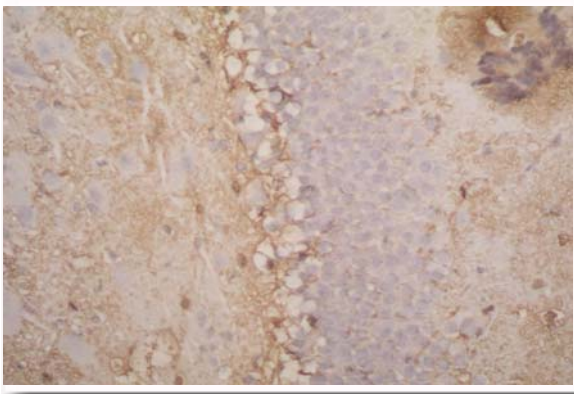


Рис. 8. Мікрофотографія зони CA3 гіпокампу щура контрольної групи при ЧМТ. Імуногістохімічне виявлення S100. ×400.

У цілому дослідження морфології нервової тканини гіпокампу (зони CA3) показало, що при ЧМТ частина нейронів даної ділянки мозку має ознаки пошкодження: неправильну форму та темний колір ядер, скупчення гетерохроматину тощо. Імуногістохімічне виявлення неймаркерів

GFAP, NSE та S100 підтверджує наявність дегенеративних змін у нервовій тканині при ЧМТ [18]. В нервовій тканині GFAP та S100 експресуються астроцитами, а S100 – нейронами. В свою чергу в гіпокампі тварин з ЧМТ спостерігалися високі рівні експресії GFAP та S100, що свідчить про порушення нейрон-гліальних взаємодій та всіх процесів, які залежать від скоординованої роботи нейронів і астроцитів. В гіпокампі спостерігався високий рівень експресії NSE, що корелює з нормальним нейрональним метаболізмом [19]. Для гіпокампу також притаманні морфологічні та імуногістохімічні ознаки пошкодження, однак в цілому метаболічна активність нейронів знаходиться на високому рівні, на що вказує експресія маркера NSE.

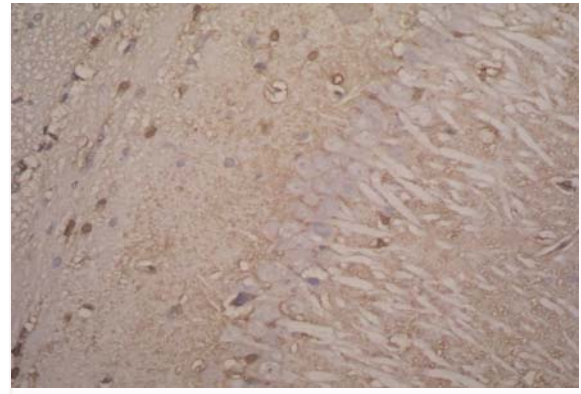


Рис. 9. Мікрофотографія зони CA3 гіпокампу щура при ЧМТ на тлі введення карбацетаму. Імуногістохімічне виявлення S100. ×400.

В гіпокампі має місце високий рівень експресії GFAP та S100, як і в контрольній групі, тобто зниження деструктивних змін у гліяльному елементі нервової тканини не спостерігається. Крім того, зростання рівня експресії цих маркерів, особливо GFAP, відображає активацію астроцитів, які виконують ряд важливих функцій, пов'язаних із забезпеченням нейрональної активності [20]. Зростання рівня експресії маркерів астроцитів пов'язане з певними порушеннями в нервовій тканині, в даному дослідженні з ЧМТ, внаслідок чого порушується нейрональна функція. Астроцити, в свою чергу, активуються для максимальної компенсації функцій пошкоджених нейронів, що має місце при ЧМТ [21]. Експресія нейромаркера NSE, в свою чергу, спостерігалася в усіх нейронах гіпокампу, що демонструє високу метаболічну активність у нервових клітинах даних ділянок мозку [22].

В цілому комплексне морфологічне та імуногістохімічне дослідження гіпокампу при експериментальній ЧМТ показало, що карбацетам у різній мірі впливає на дегенеративні зміни в нервовій тканині внаслідок ушкодження мозку. В гіпокампі (зоні CA3) карбацетам чинить вплив

здебільшого на нейрональну складову нервової тканини. Крім того, нейрони гіпокампу досить стійкі до наслідків ЧМТ, оскільки, як показало імуногістохімічне дослідження, метаболізм клітин знаходиться на високому рівні як у контрольній групі, так і на тлі введення карбацетаму. Однак на тлі введення карбацетаму в більшості нейронів панувала нормальна морфологія та не розвивалися дегенеративні ознаки, притаманні контрольній групі. На противагу цьому, імуногістохімічне дослідження гліальних маркерів показує наявність пошкодження астроцитарної функції як у контрольній групі тварин, так і на тлі введення карбацетаму. Отже, в даному дослідженні нейрони гіпокампу можуть виконувати свою функціональну роль, незважаючи на пошкодження глії.

Висновки

1. У зоні СА3 гіпокампу в контрольній групі з ЧМТ спостерігаються різні деструктивні ознаки: часткове спустошення нейронів, набухання ядер та нечіткість апікальних дендритів, а також поліморфні зміни хроматофільної речовини нейронів у вигляді вогнищового хроматолізу та глибокої конденсації.

2. У контрольній групі спостерігається досить інтенсивна експресія нейромаркерів GFAP, NSE і S100 в зоні СА3 гіпокампу, що відображає наявність деструктивних змін у глії (GFAP і S100) та, в той же час, нормальний метаболізм у нейронах (NSE).

3. На тлі введення карбацетаму зона СА3 гіпокампу загалом характеризується тими ж морфологічними особливостями, що і в контрольній групі, але деструктивні зміни виражені в меншій мірі: більшість нейронів має світлі округлі ядра та чітко виражені дендрити; майже відсутні клітини з ознаками вогнищового хроматолізу та глибокої конденсації.

4. Нервова тканина зони СА3 гіпокампу на тлі введення карбацетаму характеризується високим рівнем експресії нейромаркерів GFAP, NSE і S100, як і в контрольній групі. Виражена експресія маркерів GFAP і S100 відображає деструктивні зміни в астроцитах, а значний рівень експресії NSE корелює з нормальним нейрональним метаболізмом.

Таким чином, ЧМТ проявляється в ряді деструктивних ознак у нервовій тканині гіпокампу. Карбацетам неоднозначно впливає на нервову тканину гіпокампу, певним чином коригуючи деструктивні зміни лише в нейронах, але не в глії. Ефект карбацетаму проявляється переважно в морфологічних змінах нейронів, у той час як імуногістохімічних змін не спостерігається в порівнянні з контрольною групою.

Перспективи подальших розробок

Планується морфологічне й імуногістохімічне дослідження інших ділянок головного мозку, зокрема, гіпоталамуса і кори, під дією карбацетаму в умовах експериментальної ЧМТ.

Літературні джерела References

1. Reis C, Wang Y, Akyol O, Ho WM, Applegate R, Stier G, Martin R, Zhang JH. [What's New in Traumatic Brain Injury: Update on Tracking, Monitoring and Treatment] *Int J Mol Sci.* 2015;16(6):11903-65.
2. Li M, Zhao Z, Yu G, Zhang J. [Epidemiology of Traumatic Brain Injury over the World: A Systematic Review] *Gen Med. (Los Angel).* 2016;4(5):1-13.
3. Rubin RD, Watson PD, Duff MC, Cohen NJ. [The role of the hippocampus in flexible cognition and social behavior] *Front Hum Neurosci.* 2014;8:742.
4. Zhou H, Chen L, Gao X, Luo B, Chen J. [Moderate Traumatic Brain Injury Triggers Rapid Necrotic Death of Immature Neurons in the Hippocampus] *J Neuropathol Exp Neurol. J Neuropathol Exp Neurol.* 2012;71(4):348-59.
5. McKee AC, Daneshvar DH. [The neuropathology of traumatic brain injury]. *Handb Clin Neurol.* 2015;127:45-66.
6. Maia PD, Kutz JN. [Reaction time impairments in decision-making networks as a diagnostic marker for traumatic brain injuries and neurological

- diseases] *J Comput Neurosci.* 2017;42(3):323-47.
7. Kochanek PM, Jackson TC, Ferguson NM, Carlson SW, Simon DW, Brockman EC, Hülya Bayir JJ, Poloyac SM, Wagner AK, Kline AE, Empey PE, Clark RSB, Jackson EK, Dixon CE. [Emerging Therapies in Traumatic Brain Injury]. *Semin Neurol.* 2015;35(1):83-100.
8. Xiong Y, Zhang Y, Mahmood A, Chopp M. [Investigational agents for treatment of traumatic brain injury]. *Expert Opin Investig Drugs.* 2015;24(6):743-60.
9. Kibalny AV, Dulenko VI, Khabarov KM. [New high-effective neuroprotector – carbacetam]. *Drugs of the future. Brussel.* 2010; Suppl. A, 35: 198.
10. Singh HV, Pandey A, Shrivastava AK, Raizada A, Singh SK, Singh N. [Prognostic value of neuron specific enolase and IL-10 in ischemic stroke and its correlation with degree of neurological deficit] *Clin Chim Acta.* 2013;419:136-8.
11. Yardimoglu M, Ilbay G, Dalcik C, Sahin D, Ates N. [Immunocytochemistry of neuron specific enolase (NSE) in the rat brain after single and re-

peated epileptic seizures]. *Int J Neurosci*. 2008;118(7):981-93.

12. Wolf H, Frantal S, Pajenda GS, Salameh O, Widhalm H, Hajdu S, Sarahrudi K. [Predictive value of neuromarkers supported by a set of clinical criteria in patients with mild traumatic brain injury: S100B protein and neuron-specific enolase on trial: clinical article]. *J Neurosurg*. 2013;118(6):1298-303.

13. Elskyy VN, Ziablitsev SV. [Design of brain injury]. Donetsk: Publishing by New World; 2008. 260 p. Russian.

14. Dulenko VI, Komissarov IV, Doljenko AT, Nikolukin UA. [β -Carbolines. Chemistry and Neurobiology]. Kiev: Nauk. Dumka; 1992. 216 p. Russian.

15. Christian KM, Miracle AD, Wellman CL, Nakazawa K. [Chronic stress-induced hippocampal dendritic retraction requires CA3 NMDA receptors] *Neuroscience*. 2011;174:26-36.

16. Gupta SK, Behera K, Pradhan CR, Mandal AK, Sethy K, Behera D, Shinde KP. [Studies of the macroscopic and microscopic morphology (hippocampus) of brain in Vencobb broiler]. *Vet World*. 2016;9(5):507-11.

17. Hevner RF. [Evolution of the Mammalian Dentate Gyrus] *J Comp Neurol*. 2016;524(3):578-94.

18. Kulbe JR, Geddes JW. [Current status of fluid biomarkers in mild traumatic brain injury]. *Exp Neurol*. 2016;275(3):334-52.

19. Bogoslovsky T, Gill J, Jeromin A, Davis C, Diaz-Arrastia R. [Fluid Biomarkers of Traumatic Brain Injury and Intended Context of Use]. *Diagnostics (Basel)*. 2016;6(4):37.

20. Douglas-Escobar M, Weiss MD. [Biomarkers of Hypoxic-Ischemic Encephalopathy in Newborns]. *Front Neurol*. 2012;3:144.

21. Chvatal A, Anderova M, Neprasova H. [Pathological Potential of Astroglia]. *Physiol Res*. 2008;57(3):101-10.

22. Vedunova MV, Terentieva KA, Shchelchkova NA, Kosareva MA, Mishchenko TA, Khaletskaya OV, Mukhina V. [Determining Concentration of Neurotrophic Factors and Neuron specific Enolase in the blood of Newborns with Central Nervous system Damages as a New Approach in Clinical Diagnostics] *CTM*. 2015;7(2):25-30.

Зяблицев С.В., Стародубская А.А., Дядик Е.А. Влияние карбацетама на процессы нейродеструкции в гиппокампе при экспериментальной черепно-мозговой травме.

Реферат. Цель статьи: изучить влияние карбацетама на процессы нейродеструкции в гиппокампе при экспериментальной черепно-мозговой травме (ЧМТ). Методы исследования: физиологические, гистологические, иммуногистохимические. При экспериментальной черепно-мозговой травме наблюдаются деструктивные проявления в нервной ткани гиппокампа в виде клеточного опустошения, набухания ядер нейронов и нечеткости апикальных дендритов, полиморфных изменений хроматофильного вещества нейронов и т.д. Были выявлены высокие уровни экспрессии нейромаркеров GFAP, NSE и S100 в нервной ткани гиппокампа животных контрольной группы. На фоне введения карбацетама отмечается восстановление поврежденных нейронов, но не астроцитов. Таким образом, карбацетам предотвращает развитие деструктивных изменений в нейронах гиппокампа при экспериментальной черепно-мозговой травме.

Ключевые слова: черепно-мозговая травма, гиппокамп, S100, NSE, GFAP, карбацетам.